TOMOGRAFIA COMPUTERIZATĂ DE MONOEMISIE ȘI DE TRANSMISIE

sub redacția: T. POP

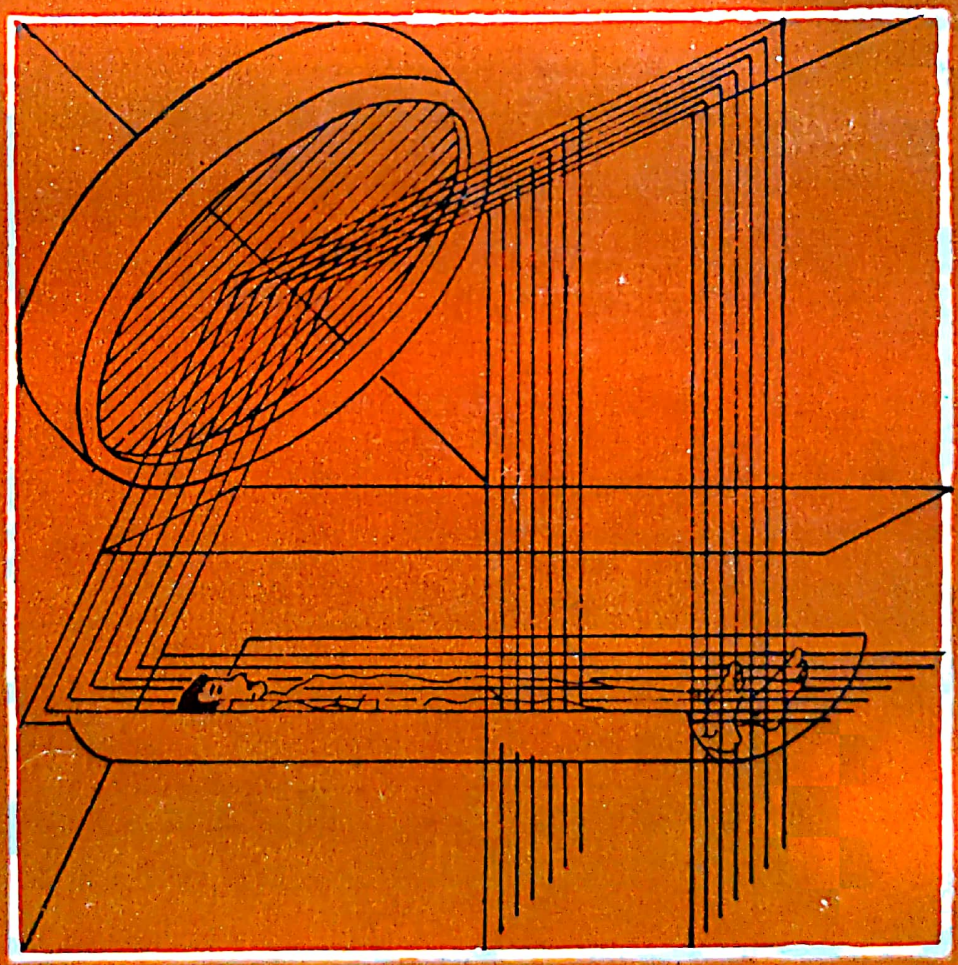

EDITURA ACADEMIEI ROMÂNE

Scanned with OKEN Scanner

TOMOGRAFIA COMPUTERIZATĂ DE MONOEMISIE ŞI DE TRANSMISIE

sub redacţia
TIBERIU POP

Profesor asociat, doctor în medicină
Laureat al premiului „VICTOR BABEŞ"
al Academiei Române
Şeful Unităţii de medicină nucleară,
ecografie şi rezonanţă magnetică nucleară,
Spitalul clinic „Prof. Dr. Th. Burghele"

EDITURA ACADEMIEI ROMÂNE
Bucureşti, 1991

Scanned with OKEN Scanner

Single-Photon Emission
and Transmission Computed Tomography

Компьютеризованная томография
моноэмиссии и трансмиссии

ISBN 973-27-0252-4

EDITURA ACADEMIEI ROMÂNE
R—79 717 Bucureşti, Calea Victoriei nr. 125

Scanned with OKEN Scanner

Scanned with OKEN Scanner

Au colaborat :

MIRCEA CINTEZĂ

doctor în medicină, șef de lucrări la Clinica a IV-a medicală,
Spitalul clinic al municipiului București

DOINIȚA DUMITRACHE

radiochimist principal la Unitatea de medicină nucleară, ecografie și RMN,
Spitalul clinic „Prof. Dr. Th. Burghele" — București

ȘERBAN GEORGESCU

doctor în medicină, conferențiar, șeful Laboratorului de tomografie computerizată și angiografie a
Spitalului clinic Fundeni — București

TIBERIU NANEA

asistent universitar, medic specialist interne la Clinica medicală a
Spitalului clinic „Prof. Dr. Th. Burghele" — București

ANDREI NISTORESCU

medic specialist neurolog la Clinica de neurologie a
Spitalului „Dr. Gheorghe Marinescu" — București

ILEANA PETRARU

inginer la
Institutul de neurologie și psihiatrie — București

CONSTANTIN POPA

doctor în medicină, profesor la Clinica de neurologie a
Spitalului „Dr. Gheorghe Marinescu" — București

NICULAE SIMIONESCU

doctor în medicină, medic primar, șeful Laboratorului de tomografie computerizată și angiografie a
Spitalului „Dr. Gheorghe Marinescu" — București

EMIL TOROIMAN

fizician principal la Unitatea de medicină nucleară, ecografie și RMN,
Spitalul clinic „Prof. Dr. Th. Burghele" — București

CUPRINS

CONTENTS 9
Cuvînt înainte 11

Capitolul I

CONSIDERAŢII ISTORICE

1. Introducere (Tiberiu Pop) 15

A.

TOMOGRAFIA COMPUTERIZATĂ DE MONOEMISIE

Capitolul II

PRINCIPII ŞI APARATURĂ

2. Principii fizice (Tiberiu Pop şi Emil Toroiman) 23
Metode de măsurare şi geometrii pentru SPECT 24
Sisteme de detecţie 24
Metode de măsurare 25
Geometrii 25
Sisteme rotative de tomografie 28
Metode de reconstrucţie . . . 28
Metode de compensare 30
Compensarea atenuării . . . 30
Compensarea împrăştierii Compton 31
Compensarea pentru neuniformitatea camerei 31

3. Aparatura (Tiberiu Pop şi Emil Toroiman) 33
Tipuri de aparatură SPECT . . 33
Caracteristici fizice ale sistemelor SPECT 37
Programe de rutină pentru asigurarea calităţii în SPECT 41
Procedeul de investigare tomografică 42
Perspective în aparatura SPECT 44

4. Radiofarmaceutice (Doiniţa Dumitrache) 47
Radiofarmaceutice cu substrat nespecific 48
Radiofarmaceutice cu substrat specific 50

Capitolul III

APLICAŢII CLINICE

5. Protocoale clinice pentru imagini SPECT cu sistemul computerizat Matrix NUC15—/XET (Tiberiu Pop şi Doiniţa Dumitrache) 55

6. Inima (Mircea Cinteză, Tiberiu Pop şi Doiniţa Dumitrache) 62
Locul tomografiei de monoemisie în explorarea cardiologică . . . 62
Angiotomografia radionuclidică la echilibru 63
Tomografia de perfuzie miocardică 67
Tomografia de monoemisie a necrozei miocardice acute 75
Tomografia cardiacă prin emisie de pozitroni şi rezonanţă magnetică nucleară 78

7. Creierul (Constantin Popa, Tiberiu Pop, Andrei Nistorescu şi Doiniţa Dumitrache) 86

8. Ficatul (Tiberiu Pop şi Tiberiu Nanea) 103

9. Scheletul (Tiberiu Pop) 120
Tomografia computerizată de monoemisie (SPECT) 121

10. Pulmonul (Tiberiu Pop) 131

11. Alte aplicaţii (Tiberiu Pop) . . . 142
Rinichiul 142
Glandele suprarenale 143
Tiroida 144
Medicină sportivă 145

Scanned with OKEN Scanner

B.

TOMOGRAFIA COMPUTERIZATĂ DE TRANSMISIE

Capitolul IV

PRINCIPII ȘI APARATURĂ

12. Principii fizice (Ileana Petraru și Tiberiu Pop) 163
Noțiuni de fizică a radiațiilor aplicate în CT 163
Metode de reconstrucție 167

13. Aparatura (Ileana Petraru și Tiberiu Pop) 172
Aparate CT 172
Metode de operare a CT 177

Capitolul V

APLICAȚII CLINICE

14. Regiunile cranio-cerebrală și vertebro-medulară (Nicolae Simionescu) 181
Afecțiunile cranio-cerebrale . . . 184
Afecțiunile vertebro-medulare . . 191
Joncțiunea cranio-cervicală . . 192

15. Regiunea toracică (Șerban Georgescu) 216
Considerații generale 216
Structurile osteo-musculare ale toracelui 217
Plămânul 219
Mediastinul nevascular 220
Formațiunile vasculare toracice
Procedee intervenționale dirijate 224
CT pe torace 226

16. Regiunile abdominală și retroperitoneală (Șerban Georgescu) 243
Patologia ficatului și a căilor biliare 243
Ficatul 243
Căile biliare 248
Patologia splinei 249
Patologia pancreasului 251
Patologia rinichiului 254
Patologia glandelor suprarenale . 257
Afecțiunile corticalei 258
Bolile medularei suprarenale 258
Patologia ganglionilor limfatici, vaselor sanguine și a țesuturilor de împachetare 259
Ganglionii limfatici 259
Marile vase 260
Țesuturile de împachetare . . 261

17. Cavitatea pelvină (Șerban Georgescu) 293
Patologia structurilor osteo-musculare ale pereților 293
Patologia aparatului urinar inferior 294
Tumorile pelvine 295

Scanned with OKEN Scanner

CONTENTS

Foreword 11

Chapter I

HISTORICAL REMARKS

1. Introduction (Tiberiu Pop) 15

A.

SINGLE-PHOTON EMISSION COMPUTED TOMOGRAPHY

Chapter II

PRINCIPLES AND INSTRUMENTATION

2. Physical principles (Tiberiu Pop and Emil Toroiman) 23
   - SPECT — the measurement methods and geometrics 24
   - Detection systems 24
   - Measurement methods . . . 25
   - Geometrics 25
   - Rotating tomographic systems 28
   - Reconstruction methods 28
   - Compensation methods 30
   - Compensation for attenuation 30
   - Compensation for Compton scattered photons 31
   - Compensation for camera neuniformities 31

3. Devices (Tiberiu Pop and Emil Toroiman) 33
   - SPECT devices 33
   - Physical characteristics of SPECT systems 37
   - Routine program for SPECT quality 41
   - Investigation tomographic procedures 42
   - Future trends in SPECT instrumentation 44

4. Radiopharmaceuticals (Doinița Dumitrache) 47
   - Substrate non-specific radiopharmaceuticals 48
   - Substrate specific radiopharmaceuticals 50

Chapter III

CLINICAL APPLICATIONS

5. Clinical protocols for SPECT imaging using the Matrix NUC-15/XET (Tiberiu Pop and Doinița Dumitrache) 55

6. Heart (Mircea Cinteză, Tiberiu Pop and Doinița Dumitrache) 62
   - Emission tomography of the heart 62
   - Steady state radionuclide angiotomography 63
   - Myocardial perfusion tomography 67
   - Acute myocardial necrosis tomography 75
   - Positron computed tomography and nuclear magnetic resonance studies of the heart 78

7. Brain (Constantin Popa, Tiberiu Pop, Andrei Nistorescu and Doinița Dumitrache) 86

8. Liver (Tiberiu Pop and Tiberiu Nanea) 103

9. Bone (Tiberiu Pop) 120
   - Single-photon emission computed tomography (SPECT) 121

10. Lung (Tiberiu Pop) 131

11. Other applications (Tiberiu Pop) 142
   - Kidney 142
   - Adrenal glands 143
   - Thyroid 144
   - Sportive medicine 145

Scanned with OKEN Scanner

B.

TRANSMISSION COMPUTED TOMOGRAPHY

Chapter IV

PRINCIPLES AND INSTRUMENTATION

12. Physical principles **(Ileana Petraru and Tiberiu Pop)** 163
Radionuclide physical notions in CT 163
Reconstruction methods . . . 167

13. Instrumentation **(Ileana Petraru and Tiberiu Pop)** 172
CT devices 172
Operation mode of CT 177

Chapter V

CLINICAL APPLICATIONS

14. Craniocerebral and vertebromedullary regions **(Nicolae Simionescu)** . . . 181
Craniocerebral diseases 184
Vertebro-medullary diseases . . . 191
Cranio-cervical jonction 192

15. Thoracic region **(Şerban Georgescu)** 216
General considerations 216
Osteomuscular structures of the thorax 217
Lung 219
Avascular mediastinum 220
Thoracic vascular space-occupying lesions 224
Interventional procedures on thorax guided by CT 226

16. Abdominal and retroperitoneal regions **(Şerban Georgescu)** 243
Liver and biliary ducts pathology 243
Liver 243
Biliary ducts 248
Spleen pathology 249
Pancreas pathology 251
Kidney pathology 254
Adrenal glands pathology . . . 257
Glandular cortex diseases . . 258
Adrenal medulla disorders . 258
Limphnodes, sanguin vessels and soft retroperitoneal tissues pathology 259
Limph nodes 259
Great vessels 260
Soft retroperitoneal tissues . 261

17. Pelvic cavity **(Şerban Georgescu)** 293
Pathology of the walls osteomuscular structures 293
Lower urinary tract pathology . . 294
Pelvic tumours 295

Scanned with OKEN Scanner

Cuvînt înainte

Imagistica a extins cu repeziciune posibilitățile diagnostice ale medicinii. Au apărut numeroase tehnici noi, cu un impact deosebit în clinică, cum ar fi ecografia, tomografia computerizată de transmisie (CT), tomografia computerizată de monoemisie (SPECT), angiografia cu prelucrare digitală, rezonanța magnetică nucleară (RMN) și imagistica cu raze X de dublă energie. Toate acestea au dus la realizări importante în metodologia imagisticii în scopuri diagnostice.

Multe din aceste tehnici folosite în prezent depind, în primul rînd, de posibilitățile de reconstrucție a imaginii dintr-un set de măsurători și mai puțin de înscrierea imaginii pe film. Între tehnicile de acest fel se includ SPECT și CT, ce fac obiectul acestei monografii.

În primăvara anului 1972, la 77 de ani de la descoperirea razelor X de către Konrad Röentgen (în anul 1895), un anunț surprinzător făcut de Godfrey Hounsfield și James Ambrose la Institutul Britanic de Radiologie *a schimbat pentru totdeauna maniera în care se obțin secțiunile transversale în diagnosticul radiologic, cu toate că tomografia era bine cunoscută din primele lucrări ale lui Vallebonna și colab., din anii 1920 și începutul anilor 1930. Tehnica tomografică descrisă de Vallebonna și colab. era ingenioasă, ea constînd în mișcarea tubului de raze X și a filmului radiologic în direcții opuse, în jurul unei axe care crea singurul plan al imaginii în focar, totul deasupra și dedesubt fiind voalat. Aceste imagini analoage ne-au fost utile mulți ani, iar aparatul a fost considerat de performanță deoarece era capabil să obțină imagini ale secțiunilor transversale cu o rezoluție de 1 mm. Rezoluția spațială excelentă este inerentă tuturor radiografiilor, dar acestea au un contrast slab, care nu a fost îmbunătățit, în ciuda eforturilor făcute timp de 90 de ani.*

Pentru descoperirea tomografiei computerizate de transmisie (CT), Hounsfield a primit în anul 1972 premiul Nobel, pe care l-a împărțit cu Allan Cormack, care, independent, a descoperit unii algoritmi de lucru. CT a avut și are o valoare semnificativă, deoarece a modificat imaginile din analog în digital, așa încît acestea pot fi manipulate după dorință și transmise în diferite locuri simultan. În plus, contrastul rezoluției a crescut de mai mult de 10 ori în comparație cu radiologia clasică. Mariajul computerului cu domeniul imaginii de dia-

Scanned with OKEN Scanner

gnostic a constituit într-adevăr un punct de cotitură. Impactul acestei tehnici în diagnosticul medical a fost foarte mare și revoluționar, permițînd medicului să vizualizeze organe interne cu o precizie nemaiîntîlnită pînă atunci și inofensivă pentru pacient.

Tomografia computerizată de transmisie (CT) a avut o repercusiune surprinzătoare în medicina nucleară. Deși cercetările lui Kuhl și Edwards din 1963 au adecvat posibilitatea teoretică și aplicațiile clinice ale unui astfel de sistem, imagini tomografice transaxiale de emisie (radionuclidice) SPECT au apărut numai după dezvoltarea impetuoasă a CT. Folosirea unor algoritmi de reconstrucție mai adecvați decît în CT și înlocuirea sistemelor de colimare cu orificii înclinate, împreună cu alte modificări corespunzătoare, au pus bazele tomografiei computerizate de monoemisie (SPECT).

Pe lîngă aparatura specifică SPECT, mult îmbunătățită, o contribuție importantă în obținerea de date cît mai exacte au adus-o noile tipuri de radiofarmaceutice cu aplicabilitate directă în această tehnică.

Tomografia computerizată de monoemisie oferă posibilitatea de a reda, prin imagini tridimensionale, concentrațiile radiofarmaceuticului la nivelul organului, prin măsurarea intensității radiațiilor gamma emise de volume mici. Prin această tehnică se pot înregistra simultan imagini multiple și continue, iar din datele achiziționate în timpul mișcării de revoluție a detectorului în jurul pacientului se obțin atît secțiuni transversale, cît și longitudinale. Contrastul dintre leziune și organ (în special hipercaptarea) este mult întărit și, astfel, este mult îmbunătățită detectarea și localizarea leziunii.

Apariția unor noi radiofarmaceutice, a unei aparaturi cu performanțe crescute, a programelor noi de prelucrare a datelor, cît și a posibilităților de cuantificare a rezultatelor face ca SPECT să joace un rol important în investigațiile clinice.

Ambele tehnici (SPECT și CT) au un caracter complementar în contextul clinic și paraclinic de abordare a unui bolnav, putînd interveni decisiv în precizarea diagnosticului atunci cînd ele sînt bine cunoscute și judicios folosite.

Punctul de plecare în realizarea acestei lucrări l-a constituit faptul că în literatura românească nu există încă o monografie care să prezinte principiile de bază ale acestor două tehnici imagistice ultramoderne, să selecționeze informația vastă existentă și să pună în valoare contribuția și experiența specialiștilor noștri în acest domeniu.

Lucrarea permite să se cunoască posibilitățile reale de diagnostic ale celor două tehnici imagistice, atît prin referințele selective, cît și prin iconografia ce ușurează interpretarea. În felul acesta, cititorul este ajutat să-și formeze o viziune de ansamblu asupra avantajelor și limitelor diagnostice ale tomografiei computerizate de monoemisie și de transmisie și va ști ce trebuie să ceară de la ele.

Prima parte a lucrării — tomografia computerizată de monoemisie (SPECT) — realizează o informație bibliografică aproape la zi a acestei tehnici, compensînd astfel experiența mai săracă a autorilor, justificată de

Scanned with OKEN Scanner

introducerea tardivă în țara noastră a SPECT.

Beneficiind de două „vizite științifice" acordate de AIEA (ONU) în centre de referință în domeniu : Institute of Nuclear Medicine, University Middlesex, Hospital Medical School, *London (1987)* și Royal Prince Alfred Hospital, *Sydney (1989)*, *precum și de deosebita solicitudine a celor doi șefi ai acestor centre : Peter J. Ell MD, MSc, PD, MRCP* și, *respectiv, John Morris MD, MSc, PD, MRCP, am avut prilejul să lucrez efectiv și, deci, să evaluez posibilitățile diagnostice ale acestei tehnici. Totodată mi s-a pus la dispoziție, necondiționat, întreaga cazuistică ce prezenta interes pentru mine și am fost ajutat să-mi completez bibliografia la zi, ceea ce mi-a permis realizarea în mai bune condiții a acestei părți a lucrării, motiv pentru care le aduc mulțumiri pe această cale.*

Partea a doua a lucrării, tomografia computerizată de transmisie (CT), are în realizatorii ei doi specialiști de excepție, care, prin experiența și competența lor, aduc un plus de valoare întregii lucrări.

Beneficiind de o lungă activitate în specialitate și de o experiență de peste un deceniu în investigația prin CT, autorii au avut posibilitatea de a trata exhaustiv materialul.

Aducem pe această cale cele mai mari mulțumiri, alături de stima cuvenită, domnului academician prof. dr. Ștefan Milcu, care a propus și susținut apariția acestei lucrări în Editura Academiei Române, cu convingerea valorii, utilității și oportunității acestei monografii în țara noastră.

Mulțumim tuturor specialiștilor care, prin interesul manifestat față de aceste două tehnici moderne de investigație, ne-au permis adunarea cazuisticii necesare realizării acestei lucrări.

TIBERIU POP

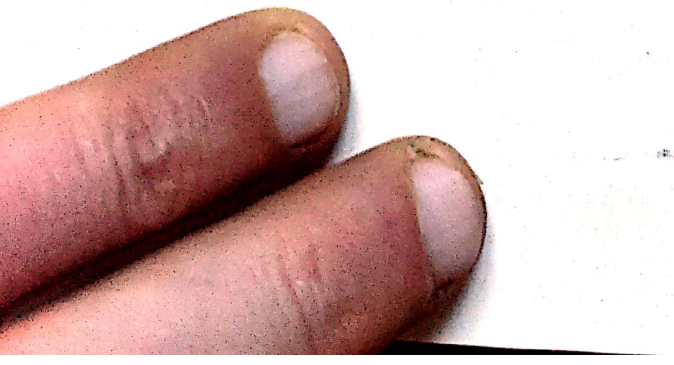

Scanned with OKEN Scanner

CAPITOLUL I

Considerații istorice

1 Introducere

TIBERIU POP

Tomografia computerizată de monoemisie și tomografia computerizată de transmisie sînt două tehnici imagistice de vîrf ale medicinii nucleare și, repectiv, radiologiei, care continuă să fascineze prin posibilitățile de diagnostic și aplicațiile lor clinice deosebite.

Intricarea lor intimă cu medicina, fizica, matematica, chimia și biologia a făcut ca cele două tehnici să constituie cele mai spectaculoase exemple de metode de investigație ce au beneficiat de progresul tehnicii moderne.

Continua lor perfecționare, ca rezultat al perseverenței cercetătorilor din diversele domenii de cercetare, a lărgit mult sfera aplicabilității lor clinice și, implicit, necesitatea aprofundării cunoașterii bazelor lor teoretice și practice.

Tehnicile convenționale de imagistică se rezumă, în principal, la vizualizarea obiectelor din spațiul tridimensional prin intermediul a două proiecții bidimensionale. Acesta este cazul diferitelor tehnici fotografice și a ochiului omenesc, care poate înregistra distribuția luminii, dar nu poate înregistra originea fotonilor pe direcția în care privește. „Imaginea" astfel obținută conține toate informațiile „în adîncime" într-o formă condensată, ireversibilă.

Aceeași limitare este valabilă și pentru tehnicile de vizualizarea paraclinică, cum sînt cele radiologice și scintigrafice, care utilizează radiații penetrante. Diferite regiuni de atenuare se suprapun pe filmul radiologic, așa cum fotonii detectați de la nivelul radiofarmaceuticelor aflate la diferite adîncimi se suprapun pe imaginea scintigrafică, creind dificultăți în aprecierea mărimii, formei și localizării organelor și detaliilor patologice. Din acest motiv, pentru a obține o bază de interpretare mai corectă a examenului radiologic sau scintigrafic este necesară înregistrarea mai multor parametri ai organului investigat.

De la începuturile ei, tehnica radiologică a simțit lipsa unei metode care să reprezinte corpul studiat în secțiune, fără umbre nepurtătoare de informații. Au fost încercate diferite tehnici de *tomografie*, însă rezultatele fiecăreia pot fi considerate cel mult îmbunătățiri. A trebuit să treacă mult timp pînă cînd performanțele și costul calculatoarelor au permis experimentarea și, în același timp, răspîndirea unei tehnici care elimină complet inconvenientul imaginilor sumate.

În anul 1961, un articol al neurologului William H. Oldendorf descrie dispozitivul care, cu ajutorul unui circuit electronic ingenios, era

Scanned with OKEN Scanner

capabil să afișeze structura internă a unui obiect „complex", cum ar fi craniul uman, articol neremarcat de nimeni la acea vreme.

O soartă asemănătoare a avut-o fizicianul M. Cormack, care, în 1956, și-a pus problema măsurării cu precizie a atenuării radiației X de către corpul pacientului, gîndindu-se la eventuala posibilitate de a determina și cantitativ structura corpului traversat de radiație, efectuînd măsurători din diferite direcții. Ar mai fi fost de studiat, gîndea Cormack, și eventualele aplicații diagnostice. Pentru experimentarea teoriei sale, în 1957 și-a construit un model, ce constă dintr-o sursă radioactivă de cobalt, un contor Geiger și o fantomă circulară cu structură neomogenă simetrică. Fantoma era montată pe un dispozitiv mecanic ce permitea mișcarea precisă de rotație și de translație a acesteia între două elemente ale modelului. Prin măsurarea radiației, după mișcări succesive de translație și apoi de rotație a fotonilor în dreptul fasciculului de radiații, el a colectat date pe care le-a prelucrat matematic după o metodă originală, făcută cu hîrtia și creionul, rezultatele mulțumîndu-l deplin.

Repetarea experimentului după 6 ani, cu o fantomă asimetrică și prelucrarea datelor pe un calculator, a dus la rezultate superioare, cele două experimente, din 1957 și 1963, constituind baza unor articole publicate care însă n-au stîrnit interesul fizicienilor și radiologilor din acea perioadă.

După aproximtiv 10 ani de la primele cercetări ale lui Cormack, în 1966, Goldfrey N. Hounsfield imaginează, independent, pe altă cale matematică, o metodă de reconstrucție a structurii interne a unui corp tridimensional. Datele necesare se bazează pe reconstrucție și, în acest caz, pe posibilitatea atenuării unui fascicul de radiație ionizantă de către o secțiune plană a corpului studiat. Rezultatele obținute de Hounsfield în primele experimente, pe un model similar celui folosit de Cormack, au fost promițătoare. Sursa de radiație cu americiu a fost înlocuită cu un tub Rx în scopul reducerii timpului de achiziție a datelor. Rezultatul acestei înlocuiri a fost evident: de la 9 zile la 9 ore! Ca detector a fost folosit un cristal de scintilație.

În 1970, doi radiologi — Ambrone și Kreel — lucrează împreună cu Hounsfield la realizarea de imagini pe creier conservat și structuri din carne de porc congelată, comparînd rezultatele cu preparatele corespunzătoare. Cu ajutorul acestor doi medici, Hounsfield își face cunoscute dispozitivul și principiul de obținere a acestor imagini inedite, reușind să instaleze în 1971 primul aparat capabil să execute investigații clinice.

Primele comunicări științifice realizate cu acest tip de aparat, numit *computer tomograf*, au loc în 1972 și în 1973. Tomografia computerizată, tomografia axială computerizată, tomodensimetria, scanning-ul, tomografia computerizată de transmisie sînt cîteva denumiri sub care această tehnică poate fi întîlnită în literatura de specialitate.

Pentru simplificare, în general, se utilizează prescurtarea CT de la englezescul *Computed Tomography*, deși cea mai corectă denumire este: tomografia computerizată de transmisie, pentru a se deosebi de cea de emisie.

Din acest moment, metoda cucerește numeroși adepți și producători de echipamente, care îi ameliorează dezavantajele descoperite în faza de prototip. Astfel, este eliminată punga cu apă din jurul pacientului, se reduce timpul necesar achiziției datelor de la minute la secunde și, implicit, doza de iradiere. Este apoi modificat algoritmul de reconstrucție a imaginii, se utilizează un singur tip de mișcare mecanică în jurul pacientului ș.a.

Scanned with OKEN Scanner

Sistemele de tomografie computerizată de transmisie numără la această oră patru tipuri constructive (cunoscute ca generaţii) şi mai multe instalaţii experimentale care vizează perfecţionarea tehnicii.

Impactul acestei tehnici în diagnosticul clinic a fost foarte important şi revoluţionar de vreme ce a permis medicului să vizualizeze organele interne cu o precizie nemaiîntîlnită pînă atunci şi inofensivă pentru pacient. Practica a dovedit că această tehnică rămîne una dintre cele mai moderne şi precise metode de evaluare a unor leziuni ce nu puteau fi abordate înaintea apariţiei ei (Kac si colab., 1988).

Tomografia computerizată de transmisie a avut o implicaţie surprinzătoare în medicina nucleară. Cercetările lui Kuhl şi Edwards (1963) au adecvat posibilitatea teoretică şi aplicaţiile clinice ale unui astfel de sistem. Primele încercări de reconstrucţie a imaginii se bazau pe o tehnică simplă de retroproiecţie, care limita considerabil calitatea imaginilor obţinute.

Imagini tomografice transaxiale de emisie (radionuclidice) cu o calitate acceptabilă s-au obţinut la începutul anilor 1970, o dată cu folosirea cu succes a tomografiei computerizate de transmisie cu raze X. O notă ironică în istoria tomografiei computerizate de emisie o reprezintă faptul că, după ce a fost prima utilizată în practica clinică pentru obţinerea tomografiilor transaxiale, tehnologia a trebuit să aştepte dezvoltarea cu succes a tomografiei computerizate de transmisie pentru a progresa (Ell şi Holman, 1982).

În medicina nucleară, tomografia era posibilă însă din primele zile ale obţinerii de imagini cu scintigraful rectiliniar.

Acest aparat, echipat cu un colimator focalizat, are în componenţă toate elementele unui tomograf cu unghi limitat şi prezintă toate caracteristicile unui astfel de instrument. El permite însă obţinerea unui singur plan tomografic la distanţa focală de colimator, motiv pentru care detectorul prezintă pierderi în discriminarea spaţială. Cum fiecare punct este reperat din fiecare unghi posibil al colimatorului, teoretic devine realizabilă obţinerea de planuri tomografice multiple.

Din păcate, această tehnică nu permite o evaluare cantitativă a distribuţiei radionuclidului în organism. O tehnică mai avansată era tomografia multiplană, care se realiza fie cu un detector de radiaţie ce execută mişcări liniare (Anger, 1968), fie cu un colimator rotativ cu orificii înclinate, care permite obţinerea de imagini diferite ale corpului şi utilizează un proces de reconstrucţie analogă (Muehllehner, 1970).

Un sistem similar a fost conceput de Freedman (1970), care a utilizat un echivalent digital al proceselor de reconstrucţie analogă introduse de Muehllehner.

În ambele cazuri, limitările impuse de algoritmii de reconstrucţie folosiţi împiedică acceptarea acestor sisteme în clinică.

Aplicarea cu succes în ultimii ani a tomografiei computerizate de transmisie cu raze X şi a dezvoltării unor algoritmi de reconstrucţie mai adecvaţi au dus la reapariţia sistemelor rotative cu colimatoare ale căror orificii înclinate au fost înlocuite cu cele codate (Chang şi colab., 1980; Shesa şi colab., 1980), sisteme care, cu modificările corespunzătoare, au pus bazele tomografiei computerizate de monoemisie.

În literatura de specialitate, tomografia computerizată de monoemisie este întîlnită sub forma prescurtată SPECT, de la englezescul *Single photon emission computed tomography*.

De asemenea, s-au găsit metode noi de compensare a efectelor inerente ce apar în timpul achiziţiei datelor (de exemplu, atenuarea fotonilor şi detecţia celor împrăştiaţi).

Scanned with OKEN Scanner

Toate acestea au dus la îmbunătăţirea calităţii imaginilor prin SPECT.

Diferitele tipuri de tomografie cu unghi limitat sînt încadrate în familia tehnicilor aşa-numite *cu orificii codate*, ce, în final, duc la îmbunătăţirea eficienţei. În unele cazuri, folosirea orificiilor codate permite obţinerea unor tomografii cu înaltă rezoluţie, mai ales în cazul orificiilor tronconice multiplane. Sistemele sînt deosebit de utile în cazul organelor mici, cu structură tridimensională complexă, cum ar fi inima.

Principalul dezavantaj al metodelor convenţionale de vizualizare planară constă în faptul că, informaţiile detectate la diferite nivele în profunzimea pacientului investigat, se suprapun pe imaginea redată bidimensional.

În acest caz, zonele de ţesut avînd concentraţii mai mari sau mai mici de radioactivitate, corespunzătoare anomaliilor funcţionale regionale dintr-un organ, pot fi reperate numai în cazul în care ele depăşesc o anumită dimensiune (circa 2,5 cm, în funcţie de performanţele aparatului) şi dacă raportul captării radionuclidului în regiunea selectată şi în parenchimul limitrof este suficient de mare. De asemenea, în regiunile în care se suprapun zone de radioactivitate crescută, cu zone de radioactivitate scăzută, de cele mai multe ori investigaţia biplană va indica o imagine normală.

Tomografia computerizată de monoemisie are posibilitatea de a reda, prin imagini tridimensionale, concentraţiile radiofarmaceuticului la nivelul organului, prin măsurarea intensităţii radiaţiilor gamma emise de volume mici. Prin această tehnică se pot înregistra simultan imagini multiple şi continue, iar din datele achiziţionate în timpul mişcării de revoluţie în jurul pacientului, se obţin secţiuni transversale şi longitudinale. Contrastul leziunii pe imagine, în special aspectul de hipercaptare, este mult întărit şi, astfel, mult îmbunătăţită detectarea şi localizarea leziunii.

Pe lîngă aparatura specifică tomografiei computerizate de monoemisie, mult îmbunătăţită, o contribuţie importantă în obţinerea datelor morfofiziologice exacte şi-au adus-o şi noile tipuri de radiofarmaceutice, ce au fost obţinute special pentru aplicabilitatea directă în această tomografie.

În prezent, tomografia computerizată de monoemisie are multe aplicaţii clinice în unităţile de medicină nucleară, prin care se investighează cordul, ficatul, rinichiul, scheletul, pulmonul, creierul. Aceste aplicaţii clinice vizează detectarea proceselor expansive intraparenchimatoase, evaluarea perfuziei pulmonare cu microsfere marcate cu Tc—99m, evaluarea perfuziei cerebrale cu ajutorul unor farmaceutice marcate cu I-123 ş.a. (Jarrit şi Ell, 1984; Jaszczak şi Coleman, 1985; Coleman şi colab., 1986; Croft, 1986; Ell şi colab., 1987; Parker, 1989).

Tomografia computerizată de monoemisie (SPECT) şi tomografia computerizată de transmisie (CT) sînt două tehnici ce se aseamănă, în principal, prin principiile ce stau la baza reconstrucţiei imaginii şi performanţele aplicabilităţii lor clinice şi se deosebesc prin faptul că SPECT caută să descrie localizarea şi intensitatea surselor emiţătoare de fotoni (fotoni *emişi*) într-un mediu atenuator, pe cîtă vreme CT caută să determine distribuţia, structura mediului atenuator, ca rezultat al fotonilor *transmişi*.

Ambele tehnici au un caracter complementar în contextul clinic şi paraclinic de abordare a unui bolnav, putînd interveni decisiv în precizarea diagnosticului cînd ele sînt bine cunoscute.

Scanned with OKEN Scanner

BIBLIOGRAFIE SELECTIVĂ

Anger H. O. (1968), Tomographic gamma-ray scanner with simultaneous readout of several planos, în *Fundamental Problems in Scanning*, Gottschalk A., Beck R. (eds.), Charles C. Thomas, Springfield, 18.

Barbara Y. Croft (1986), *Single-Photon Emission Computed Tomography: Technical Aspects and Innovations*, în Nuclear Medicine, Leonard M. Freeman, Heidi S. Weissman (eds.), Raven Press, New York, 1—18.

Cormack A. M., citat de **Dümling K.** (1984), în *Jahre Computered-tomographie—Ein Rückblick*, Electromedica, **52**: 13—18.

Cormack A. M. (1963), *Representation of a function by its line integrals, with some radiological applications*, J. Appl. Phys., **34**: 2722—2727.

Chang W., Lin S., Henkin R. E., Salo B. C. (1980), *A multisegmental slant hole tomagraphie colimator (MUST): a new tomographic gamma camera system*, J. Nucl. Med., **21**: 28.

Coleman R. R., Russel M. D., Blinder A. M. D., Jaszczak P. D. (1986), *Single photon emission computed tomography (SPECT)*, Progress in Clinical Radiology, **21**: 1—11.

Ell P. J., Holman B. L. (1982), *Computed emission tomography*, Oxford University Press, New York-Toronto, 244—247.

Ell P., Costa D. C. et al. (1987), *rCBF Atlas. The clinical application of rCBF imaging by SPECT*, Brien Press Ltd., High Wycombe.

Freedman G. S. (1970), *Tomography with a gamma camera*, J. Nucl. Med., **11**: 602—4.

Hounsfield G. N. (1973), *Computerized transverse axial scanning (tomography): Part. 1. Description of system*, Br. J. Radiol., **46**: 1016.

Hounsfield G. N., Kreel L. (1977), *Computerized transverse axial tomography with tissue density measurements*, Journal of Computer assisted tomography, **1**, *1*: 1—6.

Jarritt P. H., Ell P. J. (1984), *Gamma camera emission tomography (Quality control and clinical applications)*, Current Medical Literature Ltd., London.

Jaszczak R. J., Coleman R. E. (1985), *Single photon emission computed tomography (SPECT); Principles and instrumentation*, Invest. Radiol., **20**: 898—910.

Kac A. C., Slaney M. (1988), *Computerized tomographyc imaging*, Proc. JEEE, New York, 1—4.

Kuhl D. E., Edwards R. O. (1963), *Imagine separation radioisotope scanning*, Radiology, **80**: 653—62.

Muehllehner G. (1970), *Rotating collimator tomography*, J. Nucl. Med., **11**: 347.

Oldendori W. H. (1961), *Insolated flying spot detection of radiodensity discontinuities: Displaying the internal structural pattern of a complex object*, IRE Trans. Bio. Med. Electronics, EME-8-68-72.

Parker A. J. (1989), *Quantitativ SPECT: Basic Theoretical Considerations*, Seminar in Nuclear Medicine, **XIX**, *1*: 3—12.

Shosa D. W., O'Connell J. W., Hattner R. S. (1980), *Motivation for the rotating slant hole approach to scintilltion camera tomography*, J. Nucl. Med., **21**: 27.

Scanned with OKEN Scanner

A.

Tomografia computerizată de monoemisie

Scanned with OKEN Scanner

CAPITOLUL II

Principii şi aparatură

2 Principii fizice

TIBERIU POP şi EMIL TOROIMAN

Tomografia computerizată de monoemisie — SPECT — este o metodă ce permite măsurări cantitative exacte ale concentraţiilor regionale de radiofarmaceutice. Ea are avantajul practic al utilizării izotopilor gamma-emiţători disponibili imediat, cum sînt: Tc-99m, Tl-201 şi I-123, folosiţi în mod obişnuit în laboratoarele de medicină nucleară. Timpul de înjumătăţire al acestor radionuclizi şi al radionclidului părinte, în cazul Tc-99m, este suficient de lung pentru ca, după obţinerea din reactorii comerciali sau acceleratori legaţi direct de spital, să poată fi utilizaţi în scopuri diagnostice.

Radionuclizii se pot împărţi în două grupe mari, în funcţie de tipul de emisie fotonică:

— emit un singur foton;

— se dezintegrează prin emisie de pozitroni, iar prin anihilarea unui pozitron cu un electron se emit doi fotoni în direcţii diametral opuse.

Procesele fizice care conduc la emisia unui singur foton sînt emisia beta, captura electronică şi tranziţia izomerică. Energiile fotonilor de interes în tomografia computerizată de monoemisie sînt cuprinse în domeniull 80—511 keV, în timp ce energiile fotonilor radiaţiilor X, folosite în tomografia computerizată de transmisie, sînt de 90—120 keV.

Radionuclizii cu emisie monofotonică, utilizaţi de tomogafia computerizată de monoemisie, emit fotoni la cîteva energii diferite; totuşi, pentru detecţie, este folosită o singură energie. Emisia beta este procesul de dezintegrare în care un neutron din nucleul radionuclidului instabil se transformă într-un proton şi un electron. Electronul eliberat străbate cîţiva mm în stratul de substanţă. După emiterea electronului, atomul rămîne în stare excitată, stare în care energia nucleului este mai mare decît în stare stabilă, iar configuraţia electronică este aceeaşi. Pentru a trece în stare fundamentală, nucleul emite unul sau mai mulţi fotoni. Aceştia sînt fotonii detectaţi în tomografia computerizată de monoemisie.

Pentru exemplificarea celor arătate, să considerăm radionuclidul Tl-201. Izotopul stabil, Tl-204, are un nucleu alcătuit din 81 de protoni şi 123 de neutroni. Izotopul radioactiv are în nucleu numai 120 de neutroni. Tinzînd să se stabilizeze, radioizotopul Tl-201 va emite fotoni cu o energie de 80 keV şi circa 8 % fotoni cu energii de

Scanned with OKEN Scanner

135 şi 167 keV. Aparatura folosită în scopuri diagnostice este astfel construită încît să detecteze numai fotonii cu energia de 180 keV.

Procese similare au loc şi în cazul celorlalţi radionuclizi folosiţi în tomografia computerizată de monoemisie.

METODE DE MĂSURARE ŞI GEOMETRII PENTRU SPECT

SISTEME DE DETECŢIE

Obţinerea imaginii distribuţiei radionuclidului la nivelul unui organ sau sistem, atît în cazul scintigrafiei clasice, cît şi în cel al tomografiei computerizate de monoemisie, depinde în primul rînd de colimarea radiaţiilor gamma emise anterior interacţiei cu detectorul. În mod obişnuit, ca detectori ai radiaţiilor gamma toate sistemele convenţionale din medicina nucleară folosesc cristale de scintilaţie de NaI (Tl).

Primul aparat de vizualizare cu radiaţii gamma, conceput de Cassen şi colab. la sfîrşitul anilor 1950, avea în componenţă un detector cu scintilaţie ce se deplasa mecanic, rectiliniar deasupra unei surse cu distribuţie radioactivă necunoscută. Cu acest aparat, imaginea distribuţiei radionuclidului era generată în funcţie de intensitatea relativă a radiaţiilor. Eficienţa detectării rdiaţiilor gamma cu astfel de sisteme este limitată datorită naturii secvenţiale, inerente, a procesului de detecţie a fotonilor.

Dezvoltarea medicinii nucleare a fost influenţată hotărîtor de două evenimente: inventarea camerei de scintilaţie şi a generatorului de Tc-99m.

În locul sistemului de detectare mecanic, care necesită timp lung pentru investigare şi doze mari de radiofarmaceutic, Anger (1958) a inventat camera de scintilaţie (fig. 2.1). Camera de scintilaţie are un singur cristal de scintilaţie, cu diametru mare, privit de un sistem de fotomultiplicatori. Un circuit electronic special este folosit pentru determinarea locului interacţiei radiaţiei gamma cu cristalul. Întregul organ poate fi privit dintr-o dată folosind colimatoare de plumb de construcţie corespunzătoare.

În anul 1962, Harper şi colab. reuşesc să pună la punct un generator molibden — tecneţiu (Mo-99/Tc-99m). Deoarece timpul de înjumătăţire fizic, de 6 ore, al Tc-99m este foarte potrivit pentru a fi utilizat în studiile clinice curente, camera de scintilaţie Anger a fost optimizată pen-

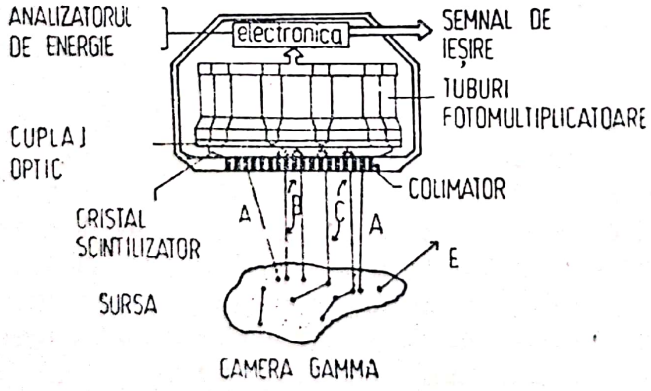

Fig. 2.1. — Componentele de bază ale unei camere de scintilaţie cu radiaţii gamma. Sînt prezentate cîteva tipuri de interacţii (A—E).

tru fotonii cu energia de 140 keV emiși de acest radionuclid.

În prezent, majoritatea investigațiilor din medicina nucleară se realizează cu radiofarmaceutice marcate cu Tc-99m și camera de scintilație bazate pe principiul lui Anger.

METODE DE MĂSURARE

Tomografia computerizată de monoemisie permite o vizualizare de înaltă calitate, în spațiu, comparativ cu investigațiile bidimensionale realizate cu scintigraful sau camera de scintilație. Înainte de a proceda la descrierea implementărilor specifice, considerăm că este necesar să arătăm modul de interacție al radiațiilor gamma cu pacientul și sistemul de detecție. Fig. 2.1 prezintă schematic o cameră de scintilație și o sursă de radiații gamma internă — care a fost introdusă în corpul pacientului. Situația este complet diferită de aceea a tomografiei computerizate de transmisie, cînd se folosește o sursă de radiații X externă. Deoarece, în cazul investigațiilor din medicina nucleară, sursa de radiații gamma este conținută într-un volum tridimensional și emite izotopi, sînt de dorit detectori cu aria suprafeței active mare, unghiul solid de detecție optim fiind 4π pentru o eficiență maximă. De asemenea, fig. 2.1 ilustrează diferențele între tomografia computerizată de monoemisie și cea de transmisie. Cele mai importante moduri de interacție a radiațiilor cu materia sînt împrăștierea Compton (evenimentul C) și absorbția internă sau atenuarea (evenimentul D). Trebuie avut în vedere și efectul de atenuare, care depinde de energia radiațiilor gamma și de structura mediului de atenuare — fiind diferită, de exemplu, pentru țesuturile moi, oase și plămîni. Ideal ar fi să se facă o corecție petru neuniformitatea atenuării. În practică însă se consideră un coeficient de atenuare constant pentru un mediu omogen de dimensiuni cunoscute. De asemenea, nu trebuie neglijată împrăștierea internă a radiațiilor în organismul pacientului. Pentru fotonii cu energia de 140 keV, cea mai importantă este împrăștierea Compton. În cazul tomografiei computerizate de monoemisie, ea are ca efect reducerea contrastului imaginii și, respectiv, micșorarea preciziei identificării structurilor investigate.

GEOMETRII

Tomografia computerizată de monoemisie permite explorarea pacienților longitudinal (în plan paralel cu axa longitudinală a corpului) și transaxial (în plan perpendicular cu axa longitudinală a corpului). Tomografele folosite în prezent pentru aceste două geometrii de explorare au în componență detectoare fixe sau detectoare rotative. Detectoarele sînt prevăzute cu colimatoare rotative, respectiv fixe, care au orificii codate, înclinate sau paralele.

TOMOGRAFIA COMPUTERIZATĂ DE MONOEMISIE ÎN SECȚIUNE LONGITUDINALĂ

Pentru realizarea tomografiei longitudinale au fost introduse, aproape simultan, două metode.

Anger (1968, 1974) a propus întîi un sistem care utiliza un scintigraf liniar cu două detectoare și apoi unul alcătuit din două camere gamma, avînd colimare cu focalizare ridicată. Înregistrarea digitală și reconstruirea imaginilor a condus la perfecționarea studiilor tomografice, permițînd și explorarea transaxială.

Pentru a obține secțiuni longitudinale, Muehllehner (1970) a folosit o singură cameră statică de scintilație, căreia i-a atașat un colimator rotativ cu orificii înclinate. Figura 2.2 prezintă această tehnică pentru două

Scanned with OKEN Scanner

poziții: 0° și 180°. Practic, colimatorul este în mișcare constantă, așa încît fotonii emiși interacționează cu

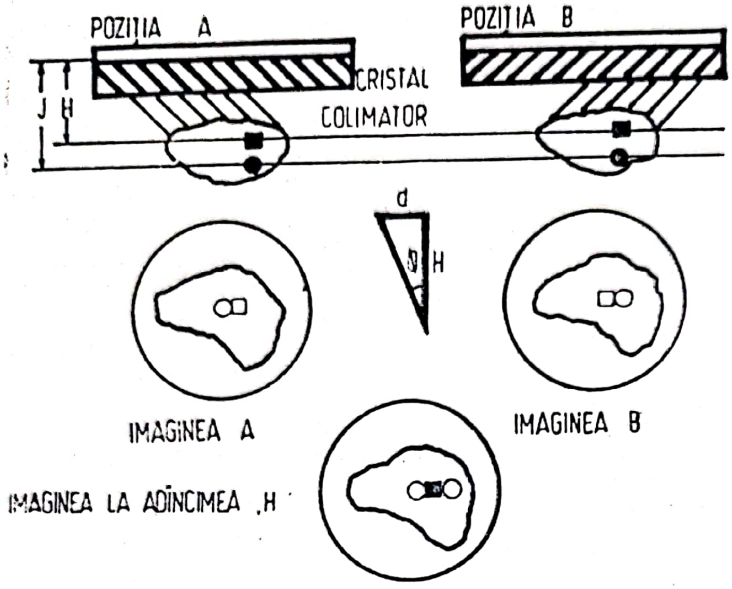

Fig. 2.2. — Reprezentarea schematică a achiziției datelor și a procesului de reconstrucție cînd se folosește un colimator rotativ cu orificii înclinate.

diferite zone ale cristalului, în funcție de poziția colimatorului. Această metodă este analoagă celei introduse de Anger, însă are la bază tehnici optice, și nu digitale.

Dezavantajul principal al sistemelor tomografice cu unghiuri mici este acela că imaginea plană însumează informațiile date de structurile din planul studiat, plus informații de la planele adiacente. Pentru rezolvarea acestei probleme complexe continuă să fie dezvoltați algoritmi sofisticați. Tehnica folosind camera gamma Anger dă imagini cu sensibilitate și rezoluție ridicate.

Colimatoarele cu multiple orificii tronconice *(pinhole)*

Au fost introduse de Vogel și colab. în 1978. Datorită simplității, aceasta a devenit o tehnică curentă. Colimatorul este format din 7 deschideri tronconice, situate într-un plan, la distanța de 12,7 cm față de cristal. La exlorarea pacientului se obțin 7 imagini pe 7 zone nesuperpozabile ale detectorului camerei gamma.

Colimatorul cu 7 orificii are avantajul de a putea fi ușor atașat la orice cameră, de a nu prezenta nici o parte mobilă și de a furniza toate datele în timpul unei singure expuneri. Sistemul are o bună rezoluție laterală. După corecția de distorsiune și de uniformitate, imaginile digitale sînt folosite la reconstruirea secțiunilor tomografice paralele cu planul camerei gamma, situate la distanțe de 1 cm una de alta.

Reconstrucția imaginilor cu ajutorul computerului necesită un timp mai mic dacă se folosesc colimatoare cu orificii codate; în prezent se folosesc tot mai multe truse cu unul sau cu două colimatoare cu 7 orificii, asociate cu programe speciale de computer, care să faciliteze aplicarea acestei tehnici.

Principalele aplicații ale tehnicii sînt: studiul perfuziei miccardice cu Tl-201 și a metabolismului acizilor grași, cu I-123.

Sisteme cu deschideri codate

Conceptul folosirii proceselor codificare/decodificare la generarea imaginilor tomografice a fost introdus în anii 1970 (Barrett, 1972; Farme

Scanned with OKEN Scanner

lant şi colab., 1975). Principalul avantaj al acestui sistem era marea sa sensibilitate, cel puţin jumătate din cristal fiind nemascat de plumb. Totuşi, dezavantajele neuniformităţii şi artefactelor reconstrucţiei au depăşit avantajele, aşa încît metoda nu a intrat în rutina medicinei nucleare.

Colimatoare rotative cu orificii oblice

Unul dintre primele tipuri de astfel de colimatoare a fost introdus de Muehllehner (1971). Colimatorul cu orificii paralele şi înclinate la 25° se roteşte continuu sub cristalul camerei gamma (fig. 2.3a). Pentru a evita

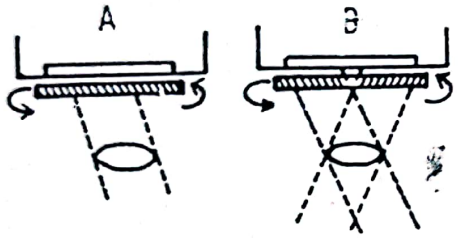

Fig. 2.3. — *A* — Colimator cu orificii paralele înclinate la 25°; *B* — Colimator împărţit în patru sectoare, cu orificiile înclinate în direcţii diferite.

reducerea sensibilităţii cristalului detector, masa cu pacientul se deplasează circular, cu capul şi picioarele pacientului situate întotdeauna în aceeaşi direcţie. Freedman (1972) propune un colimator rotativ, ce culege date din 12 regiuni diferite, înclinate cu 30° una faţă de alta. O altă variantă este un colimator cu orificiile înclinate la 25°, montate pe un inel rotativ circular cu posibilitatea de a fi rotit în 6 direcţii diferite, cele 6 imagini fiind apoi combinate. Pot fi reconstruite mai mult de 12 imagini cu intervalul între planuri cuprins între 1—2 cm.

Un sistem tomografic mai complex este prevăzut cu un colimator cu orificii înclinate, împărţit în 4 sectoare, orificiile din fiecare sector fiind înclinate în direcţii diferite, dar cu respectarea axei verticale (fig. 2.3b). Acest sistem permite înregistrarea simultană a 4 imagini diferite, nesuprapuse, iar prin rotirea cu 45° rezultă încă 4 imagini; prin combinarea celor 8 imagini se obţin diverse planuri tomografice. Avantajele acestui sistem constau în cîmpul larg de vizualizare, o mai mare uniformitate a sensibilităţii în profunzime şi o mai mare rezoluţie pe axa Z în profunzime. Dezavantajele sînt: complexitatea mecanică prea mare şi imposibilitatea de a se realiza studii dinamice.

TOMOGRAFIA COMPUTERIZATĂ DE MONOEMISIE ÎN SECŢIUNE TRANSVERSALĂ

Sisteme multidetector

Aşa cum am menţionat deja, tehnica detectorilor multiplii, introdusă de Kuhl şi Edwards la începutul anilor 1960, a precedat cu o decadă utilizarea camerei gamma Anger. Dezvoltarea ei a stagnat, pînă la introducerea tomografiei computerizate de transmisie. Pentru dezvoltarea SPECT s-a ales, pentru secţiuni multiple, între folosirea sistemului bazat pe camera Anger şi dezvoltarea sistemelor tomografice cu detectori multiplii, folosiţi în scopuri speciale (mai ales în investigaţia creierului).

În general, aceste sisteme sînt alcătuite din 10—12 detectori de scintilaţie, individual aranjaţi în perechi (la 180° unul faţă de celălalt), astfel încît focarul fiecărui colimator să dea o imagine a jumătate din cîmpul vizualizat. Se obţin în acest fel 6, respectiv, 5 imagini plane, care reprezintă proiecţii ale obiectului (Stoddart şi Stoddart, 1979). Timpul de înregistrare pentru o imagine este de 2—5 min. La acelaşi pacient se pot executa studii seriate prin deplasarea mecanică a pacientului. De data aceasta, reconstrucţia imaginii se realizează prin simpla suprapunere a proiecţiilor. Stokely

Scanned with OKEN Scanner

Scanned with OKEN Scanner

și colab. (1980) au propus, pentru măsurarea fluxului cerebral regional, tomograful de emisie dinamic. Fiecare secțiune obținută avea grosimea de aproximativ 2 cm, cu un spațiu între secțiuni de circa 4 cm. Aparatul era capabil să execute 6 rotații pe minut, achiziționînd date la fiecare 4,5°. Achiziția rapidă a datelor permitea reconstrucția distribuției trasorilor care circulă rapid, de exemplu, spălarea cu xenon-gaz a creierului.

SISTEME ROTATIVE DE TOMOGRAFIE

Primele îmbunătățiri aduse camerei Anger în scopul folosirii ei în tomografie nu au avut o aplicare imediată în practica clinică. Acest lucru s-a petrecut însă în ultimii ani, cînd camera gamma standard a fost utilizată în efectuarea SPECT. Performanțele camerei gamma au fost mult îmbunătățite, în special în ceea ce privește uniformitatea răspunsului corecțiile energetică și spațială, stabilitatea și îmbunătățirea performanțelor fotomultiplicatorilor și amplificatorilor. Îmbunătățirea ecranării a dus la minimalizarea artefactelor induse de rotația detectorului. S-au introdus sisteme mecanice de rotație, cu diferite grade de complexitate, cu unul sau doi detectori. Principalul deziderat pentru toate aceste sisteme îl constituie menținerea flexibilității lor în efectuarea investigațiilor de medicină nucleară, incluzînd scintigrafia de corp întreg, studiile statice și dinamice, cu posibilitatea ca trecerea de la un tip de investigație la altul să se facă relativ ușor.

Un exemplu, al unuia dintre cele mai simple sisteme, este schematizat în figura 2.4.

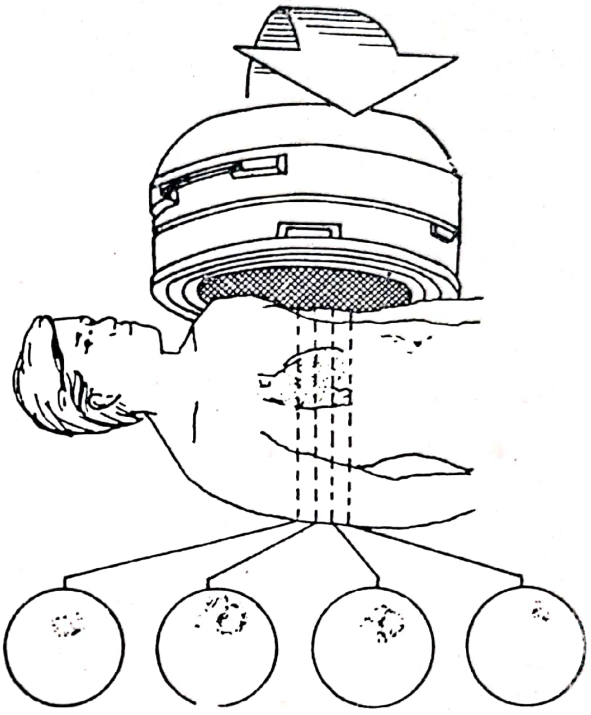

Fig. 2.4. — Geometria achiziționării și reconstrucției imaginilor SPECT folosind o cameră gamma rotativă.

Principala caracteristică a acestui aparat constă în obținerea datelor tridimensionale reale dintr-o serie de proiecții bidimensionale luate din mai multe unghiuri în cursul unei rotații de 360°. În urma unui singur proces de achiziție de date se pot obține imagini ale secțiunilor în orice plan, transversal sau longitudinal (coronal și sagital).

Toate sisemele tomografice sînt conectate la computere cu programe pentru achiziția, analiza și afișarea datelor.

METODE DE RECONSTRUCȚIE

SPECT se bazează pe achiziția unui set de linii integrale sau profile ale activității măsurate din mai multe unghiuri de vizualizare. De obicei, se înregistrează mai mult de 100 de imagini luate din diferite unghiuri,

fie prin mişcarea continuă a detectorului în jurul pacientului, fie în maniera „pas şi înregistrare". Algoritmii de reconstrucţie pentru SPECT se bazează pe două clase de soluţii.

Una din clase o constituie tehnicile iterative, în care o soluţie primară iniţială este succesiv modificată. Cea de a doua clasă se bazează pe o soluţie analitică directă a ecuaţiilor, ce corelează datele proiectate cu imaginea. În prezent, majoritatea sistemelor tomografice de transmisie şi de emisie folosesc tehnica filtrării retroproiecţiilor, care a fost propusă pentru prima dată de Bracewell şi Riddle (1967) şi apoi Ramachandran şi Lakshminarayanan (1971).

TEHNICILE ITERATIVE

Metodele de reconstrucţie a imaginii bazate pe proprietăţile algebrice liniare ale sistemului sînt descrise ca fiind soluţiile iterative modificate ale matricii pentru a obţine profile. Acest grup de algoritmi tinde să producă imagini netezite, compatibile cu datele achiziţionate, dar timpul lor de calcul este semnificativ mai lung decît pe lucrarea analitică directă.

TEHNICA ANALITICĂ

Forma cea mai simplă a reconstrucţiei este metoda retroproiecţiei, în care se suprapun datele achiziţionate în toate unghiurile, de la 0 la 180°. Tehnica filtrării frecvenţei proiecţiilor înainte de reproiectare este mult utilizată, deoarece este şi uşor implementabilă şi rapidă în comparaţie cu tehnicile iterative. În contextul clinic, de obicei, apar artefacte (zgomote, date neinterpretabile etc.) şi, deci, funcţia de filtrare trebuia modificată, astfel încît să reducă artefactele fără pierderi în informaţii; optimizarea filtrului este făcută arbitrar.

Procesul retroproiecţiei necesită o interpolare a datelor proiectate cu scopul de a atribui corect valorile retroproiecţiei pentru imaginea plană. Interpolarea poate fi liniară, între valorile profilelor proiecţiilor, sau se pot folosi scheme mai complexe, care utilizează funcţii exponenţiale.

RETROPROIECŢIA PRIN ÎNSUMAREA PIXELILOR

Primele imagini în secţiuni transversale tomografice monofotonice au fost reconstruite pe baza algoritmului retroproiecţiei simple, fără filtrare. Această metodă este prezentată în figura 2.5 a şi constă în însumarea, pixel cu pixel, a datelor originale ale proiecţiilor nemodificate.

În partea stîngă a imaginii sînt schematizate datele proiecţiilor unei surse punctiforme din patru unghiuri tipice. În partea dreaptă, aceste proiecţii împreună cu un set de alte

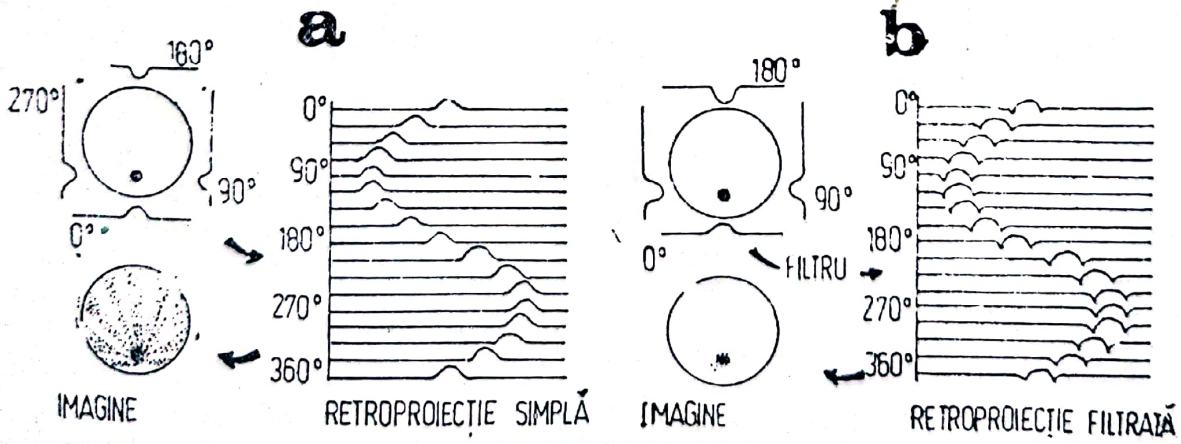

Fig. 2.5. — Reconstrucţia imaginii SPECT folosind metodele retroproiecţiei simple (a) şi filtrate (b).

Scanned with OKEN Scanner

proiecţii sînt aranjate ca o funcţie unghiulară crescătoare.

Valorile medii pentru distribuţia radioactivităţii unei surse punctiforme localizate pe axa de rotaţie variază sinusoidal în spaţiul proiecţiilor. Astfel, imaginea în scala gri, formată de profilele secvenţionale obţinute de la mai multe poziţii unghiulare, este prezentată ca o „sinogramă". Pentru fiecare pixel din cîmpul vizual există o sinusoidă unică, cu o fază şi o amplitudine corespunzătoare în spaţiul proiecţiilor. Reconstrucţia imaginii pixel cu pixel prin însumarea datelor proiecţiilor se face de-a lungul sinusoidei corespunzătoare. La înregistrarea datelor din diferite unghiuri în timpul rotaţiei detectorului apar artefacte, ce se materializează în aşa numitul efect de „stea". Acest artefact poate fi eliminat prin procedee corespunzătoare de filtrare a datelor originale înaintea procesului de însumare.

În figura 2.5 b, valorile proiecţiilor filtrate sînt atît pozitive, cît şi negative. În acest caz, valoarea corectă este obţinută atît din pixel-ii corespunzători localizării sursei punctiforme pe axă, cît şi din cei aparţinînd imaginii reconstruite. Reconstrucţia imaginilor se realizează prin modificarea datelor proiecţiilor folosind funcţia de filtrare în spaţiul frecvenţelor.

METODE DE COMPENSARE

Pentru obţinerea de imagini cît mai edificatoare este necesară compensarea atenuării (intrinsece, înainte şi după prelucrare), a împrăştierii Compton, precum şi a celei date de neuniformitatea camerei.

COMPENSAREA ATENUĂRII

În general, este necesară compensarea fotonilor gamma care s-au pierdut în procesul de atenuare în organul investigat şi ţesuturile înconjurătoare. În absenţa compensării, sursele situate aproximativ în centrul pacientului par a avea radioactivitatea egală cu jumătate sau mai puţin din cea a unei surse similare, aflată la periferia pacientului. S-au propus o serie de metode pentru compensarea atenuării. Rogers şi Clinthorne (1986) le-au clasificat în :

— compensare preprelucrare ;
— compensare intrinsecă ;
— compensare postprelucrare.

Pentru fiecare dintre metode sînt necesare diferite aproximaţii referitoare la radioactivitatea sursei şi atenuarea de către mediu.

Compensarea preprelucrare corectează datele proiecţiilor măsurate înaintea reconstrucţiei imaginii. Ecuaţia de compensare are la bază presupunerea că radioactivitatea sursei este uniformă şi coeficientul de atenuare, constant.

Compensarea intrinsecă se realizează prin procedee mult mai sofisticate decît cele precedente şi necesită un timp mai lung de calcul. S-au propus mai multe căi de rezolvare, care se bazează pe includerea efectului de atenuare într-un algoritm de construcţie iterativă sau pe rezolvarea directă a integralei Raden de atenuare, presupunînd că este constant coeficientul de atenuare.

Compensarea postprelucrare se realizează pe imaginea reconstruită folosind un algoritm de retroproiecţie filtrată convenţională, presupunîndu-se că nu există atenuare. Imaginea compensată se obţine prin multiplicarea imaginii reconstruite, originale, cu matricea de compensare. Deşi această imagine prezintă o corecţie adecvată pentru multe in-

Scanned with OKEN Scanner

vestigații, este posibil să se obțină o nouă corecție prin prelucrarea în continuare a unui nou set de proiecții.

COMPENSAREA ÎMPRĂȘTIERII COMPTON

Radiațiile gamma care au fost emise din organul de interes pot fi împrăștiate de alte țesuturi înainte de a fi detectate de sistemele SPECT. Mulți dintre fotonii împrăștiați se deplasează pe direcția spre colimator și interacționează cu NaI(Tl). Deși camerele de scintilație folosesc o fereastră energetică discriminatorie pentru energiile apropiate de *fotopeak*, rezoluția energetică a camerei nu este adecvată pentru a elimina cît mai mult fotonii împrăștiați. Cu toate pierderile de radiații gamma primare în timpul procesului de împrăștiere, radiațiile gamma împrăștiate sub un unghi mare pot avea energie suficientă pentru a fi detectate. În cazul investigațiilor clinice, raportul fotoni împrăștiați detectați de SPECT/fotoni neîmprăștiați poate fi de pînă la 40%. Fotonii împrăștiați afectează imaginile SPECT, în sensul că micșorează contrastul imaginii și scad acuratețea determinărilor.

Una din metodele de compensare a împrăștierii se bazează pe metodele convoluționale. Tehnica extracției convoluționale, în care împrăștierea este privită ca o convoluție a datelor proiecțiilor, a fost propusă de Axelsson și colab. (1984). Valoarea estimativă a împrăștierii este extrasă din proiecțiile originale pentru a obține proiecții compensate.

Floyd și colab. (1984) au propus o metodă care are dezavantajul că, deși realizează o compensare adecvată pentru împrăștierea cu originea într-o secțiune, nu include compensarea pentru o geometrie tridimensională.

O altă metodă se bazează pe folosirea informațiilor conținute în porțiuni ale spectrului energetic al radiațiilor gamma în afara regiunii *fotopeack*-ului primar (Jaszczak și colab., 1984). Ea constă în extragerea unei fracții determinate empiric, folosind evenimentele înregistrate printr-o fereastră secundară a înălțimii pulsului, din imaginea reconstruită pe baza evenimentelor înregistrate prin fereastra inițială.

COMPENSAREA PENTRU NEUNIFORMITATEA CAMEREI

În afara aspectelor fizice și matematice ale problemei reconstrucției în SPECT, descrise mai sus, trebuie luată în considerare o serie de factori practici pentru a obține imagini de înaltă calitate și fără artefacte. Cei mai importanți sînt:

— compensarea pentru variația sensibilității regionale;

— alinierea axei de rotație fizice cu radiația centrală a matricei de reconstrucție (centrare sau calibrare);

— poziționarea deficitară spațială ca rezultat al alinierii defectuoase a orificiilor colimatorului, neliniaritatea semnalului pozițional prelucrat sau convertori analog-digital inadecvați;

— înregistrarea liniară și unghiulară.

Efectul net al variațiilor sensibilității îl constituie fie creșterea, fie descreșterea numărului de evenimente detectate dintr-o anumită zonă din fiecare proiecție. Deoarece eroarea de sensibilitate este de obicei constantă pentru toate unghiurile de vizualizare în timpul achiziției datelor, imaginea artefactelor este în aparență circulară. Pentru compensarea acestor variații de sensibilitate în timpul reconstrucției, datele proiecțiilor sînt multiplicate printr-un factor de proiecție corespunzător.

Scanned with OKEN Scanner

BIBLIOGRAFIE SELECTIVĂ

Anger H. O. (1958), *Scintillation camera*, Rev. Sci. Instrum. **29**, 27—33.

Anger H. O. (1968), *Tomographic gamma-ray scanner with simultaneous readout of several planes*, în Fundamental Problems in Scanning, Gottschalk A., Beck R. A. (ed.), Charles C. Thomas, Springfield, 18.

Anger H. O. (1974), *Tomographic techniques*, în Instrumentation in Nuclear Medicin, vol. 2, Hine G. J., Sorrensen J. A. (eds.), Academic Press, New York.

Axelsson B., Msaki P., Israelsson A. (1984), *Substraction of Compton-scattered photons in single-photon emission computerized tomography*, J. Nucl. Med., **25** : 490—494.

Barret H. H. (1972), *Fresnel zone plate imaging*, J. Nucl.. Med., **13** : 382—5.

Farmelant M. H., De Meester G., Barrett H. H. (1975), *Initial clinical experiences with a Fresnel zone plate imager*, J. Nucl. Med., **16** : 183-7.

Floyd C. E., Jaszczak R. J., Harris C. C. et al. (1984), *Monte Carlo evaluating of Compton scatter by deconvolution in SPECT* (abstract), J. Nucl. Med., **25** : 171.

Freedman G. S. (1972), *Gamma camera tomography therapy*, Radiology, **102** : 365—369.

Harper P. V., Andros G., Lathrop K., Siemens W., Weiss L. (1962), *Technetium-99m, as a biological tracer*, J. Nucl. Med., **3** : 209.

Jaszczak R. J., Greer K. L., Floyd C.E. et al. (1984), *Improved SPECT quantification using compensation for scattered photons*, J. Nucl. Med., **25** : 693—900.

Kemp M. C., Jarritt P. H. (1982), *Image Reconstruction by Entory in* Proceedings of ISMIII International Symposium on Medical Imaging and Image Interpretation, Berlin, IEEE Computer Society Press, 521-6.

Kuhl D. E., Edwards R. O. (1963), *Image separation radioisotope scanning*, Radiology, **80** : 653—62.

Moore S. C. (1982), *Attenuation compensation, in* Computed Emission Tomography, Ell P. J., Holman B. L. (ed.), Oxford University Press, Oxford, 339—60.

Muehllehner G. (1970), *Rotating collimator tomography*, J. Nucl. Med., **11** : 347.

Muehllehner G. (1971), *A tomographic scintillation camera*, Physics in Medicine and Biology (London), **16** : 87—96.

Muehllehner G., Wetzel R. A. (1971), *Section imaging by computer calculation*, J. Nucl. Med., **12** : 76—81.

Rogers W. L. Clinthorne N. H. (1986), *Single Photon Computed Tomography (SPECT)*, în Williams L. (ed.), Nuclear medical physics CRC Press, Cleveland.

Stoddart H. F., Stoddart H. A. (1979), *A new development in single gamma transaxial tomography Union Carbide focused collimator scanner*, IEEE Transactions on Nuclear Sciences, NS 26 : 2710-2.

Stockely E. M., Sveinsdottir E., Lassen N. A., Rommer P. (1980), *A single photon dynamic computer assisted tomograph (DCAT) for imaging brain function in multiple cross sections*, Journal of Computer Assisted Tomography, **4** : 230—40.

Vogel R. A., Kirch D. L., Lefree M. T. et al. (1978), *A new method for multi-planer emission tomography using a seven pinhole collimator and an Anger scintillation camera*, J. Nucl. Med., **19**: 648—54.

Scanned with OKEN Scanner

3 Aparatura

TIBERIU POP și EMIL TOROIMAN

Dezvoltarea tomografiei computerizate de monoemisie (SPECT) se află încă într-o etapă de cercetare, tehnică și clinică, pentru a definitiva folosirea ei în investigațiile de rutină. Din punct de vedere tehnic, este necesară o foarte bună corelare între *hardware* și *software* pentru a obține imagini optime secționale din distribuția radioactivității la nivelul pacientului. Cum aceste imagini se realizează dintr-o serie mare de imagini plane înregistrate din unghiuri diferite, ele pot rezenta o acuratețe mai redusă, datorită unor probleme tehnice, mișcării pacientului, neuniformităților camerei ș.a.

Majoritatea aparatelor SPECT sînt variante ale camerei Anger. Una din problemele marii varietăți constructive a sistemelor SPECT o constituie orbita eliptică. Dacă aceasta nu este soluționată corect, atunci este foarte posibil ca o parte a radioactivității organului să nu se afle în cîmpul vizual al camerei din cîteva unghiuri de înregistrare. Prin urmare, partea respectivă a organului nu va fi vizualizată corect.

Imaginile obținute prin SPECT ar fi mult mai utile dacă ar putea fi folosite ca imagini tri- sau tetradimensionale, decît ca secțiuni bidimensionale. Prezentare tetradimensională înseamnă prezentare în timp real sau cu viteză redusă a unor investigații, cum este cea a *pool*-ului sanguin al inimii corelat cu ECG.

TIPURI DE APARATURĂ SPECT

Aparatul cel mai simplu pentru a obține secțiuni tomografice transversale computerizate este scintigraful liniar, care se mișcă înainte și înapoi de-a lungul fiecărui unghi pînă se colectează suficiente date pentru o reconstrucție asemănătoare lucrărilor de pionierat efectuate de Kuhl și Edwards (1979), Todd-Pokropek (1979) ș.a. După 20 sau mai mulți pași liniari, aparatul este rotit pentru o altă secvență de înregistrări liniare. Prin incorporarea mai multor detectori într-un aranjament liniar, eficiența poate fi considerabil mărită.

Prin localizarea a patru aranjamente de detectori în jurul pacientului, sensibilitatea este mărită de 4 ori. Aparatul are patru bancuri, cu opt cristale fiecare. S-au fabricat și aparate cu 10—12 cristale mari. În cazul modelului cu 10 cristale, detectorii se mișcă înainte și înapoi pe o distanță de 52 de cm și radial cu pasul de 2—3 cm.

Ansamblul detector este compus din: detector de fotoni cu cristal de scintilație sau semiconductori; colimator de plumb, care acceptă numai acei fotoni ce sosesc de la regiunea văzută prin orificiile sale și, la cel cu cristal de scintilație, tubul fotomultiplicator pentru conversia luminii de scintilație într-un semnal electronic. În tomografia de emisie este analizat fiecare foton, în timp ce în tomogra-

Scanned with OKEN Scanner

fia de transmisie este măsurat curentul tubului fotomultiplicator sau al detectorului solid.

În acești detectori, radiațiile nucleare produc impulsuri luminoase, care, la ieșirea din fotomultiplicator, se regăsesc sub forma unor impulsuri de curent amplificate, ce sînt înregistrate de aparate corespunzătoare.

Fotomultiplicatorul este un tub din sticlă vidat, ce conține o serie de electrozi metalici, între care se aplică tensiuni de ordinul sutelor de volți. Fotocatodul este cuplat optic cu cristalul de scintilație prin intermediul unui ghid de lumină. La ciocnirea particulei ionizante cu substanțe scintilatoare apare un impuls luminos, ce cade pe fotocatodul multiplicatorului, din care smulge electroni prin efect fotoelectric. Electronii smulși sînt accelerați succesiv de diferența de potențial dintre electrozii următori, de pe care smulg, la rîndul lor, alți electroni, realizînd o avalanșă de electroni în drumul lor spre anod, de care sînt colectați și detectați sub forma unui impuls electric.

Curentul generat de fotomultiplicator este proporțional cu numărul de scintilații produse de fotonii absorbiți, iar numărul scintilațiilor produse de fotoni în cristal este proporțional cu energia fotonilor incidenți; astfel că semnalul electric produs de tubul fotomultiplicator este proporțional cu energia fotonilor absorbiți de cristal.

Deoarece nu toți fotonii incidenți sînt absorbiți total, semnalul va prezenta variații datorate proceselor pe care le suferă fotonii incidenți în cristal.

O parte importantă a detectorului este sistemul electronic asociat, în sarcina căruia cade exclusiv selectarea evenimentelor fotoelectrice, deoarece celelalte evenimente se pot datora fotonilor împrăștiați în țesut și fotonilor care reușesc să treacă direct la detector.

Unitatea electronică folosită la selectarea impulsurilor proprii de la fotomultiplicator, formată din preamplificator și amplificator, se numește analizor de pulsuri înalte. El ajută la eliminarea impulsurilor corespunzătoare radiației împrăștiate Compton în țesuturi și a impulsurilor datorate radiațiilor altor radionuclizi decît cel care este studiat.

Pentru vizualizarea cu rezoluție ridicată, în investigarea monofotonică, selectarea energiei *fotopeak*-ului este esențială. În mod obișnuit, selectarea acestui *fotopeak* este descrisă ca fereastră energetică, cum ar fi fereastra de 20%. Aceasta înseamnă că electronica este în stare să accepte energiile dintr-o bandă centrată pe *fotopeak* cu o lărgime întreagă de 20% din energia *fotopeak*-ului. Astfel, o fereastră de 20% pentru fotonii de 80 keV de la Tl-201 are o lărgime de 16 keV. Uneori, investigarea pacientului se poate efectua cu mai mulți radionuclizi, de exemplu studiul cu Tc-99m poate fi realizat după studiul cu Tl-201 prin schimbarea ferestrei de la 80 keV la 140 keV. Totuși, pot exista interferențe cu fotonii de 135 și 167 keV.

Pentru îmbunătățirea sistemelor SPECT s-au dezvoltat atît aparatele cu detectori discreți, cît și cele cu camere tip Anger (fig. 3.1). De exemplu, pentru investigarea diverselor organe ale corpului, în special a creierului, au fost folosite o serie de variante ale SPECT, ilustrate în figura 3.1 *A* — F: *A* — cu bancuri de detectori discreți, dispuși la distanțe mici unul de celălalt (Kuhl și colab., 1976; Cho și colab., 1982); *B* — cu colimator cu fascicul în evantai, ce se rotește în fața unor detectori staționari dispuși în inel (Hirose și colab., 1982); *C* — cu 12 detectori care explorează atît radial, cît și tangențial (Moore și colab., 1984); *D* și *E* — multisecționale, folosind camere gamma cu unul sau, respectiv, doi detectori (Stokely și colab., 1980); *F* — cu

Scanned with OKEN Scanner

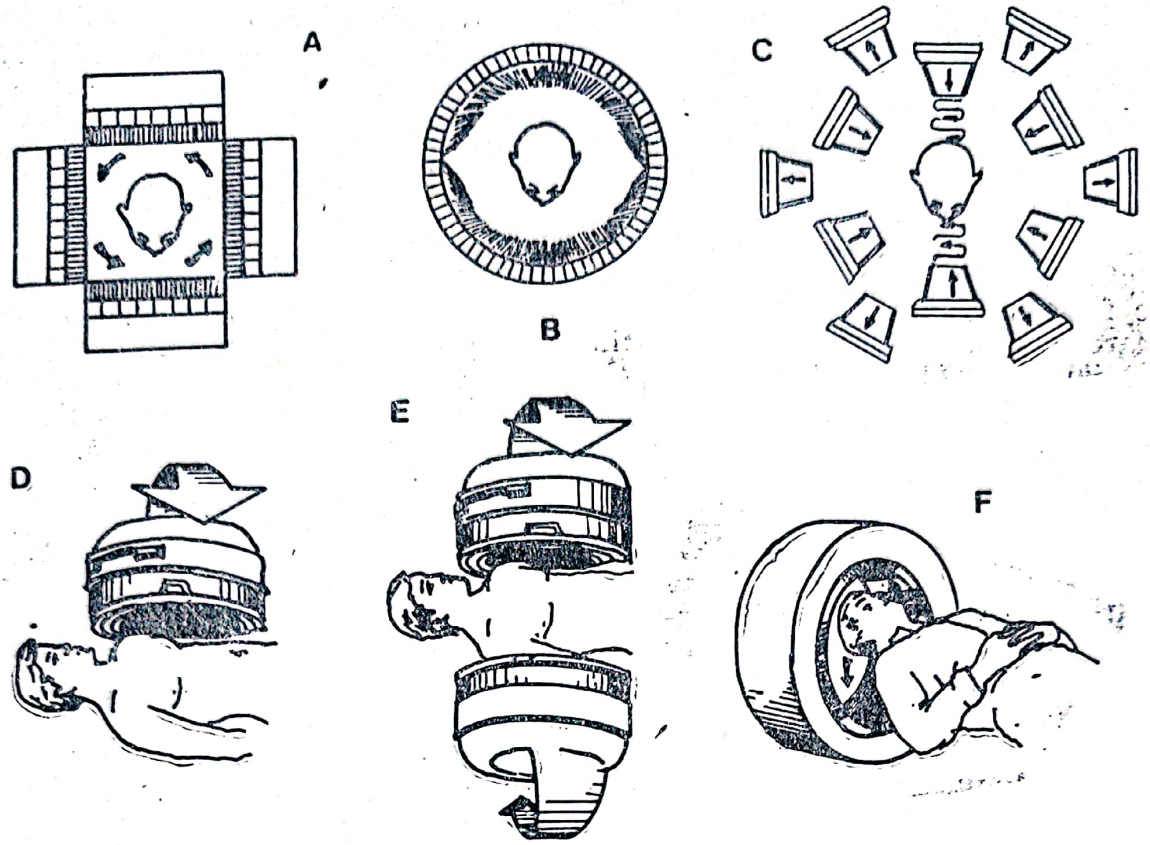

Fig. 3.1. — Cîteva tipuri de geometrii SPECT.

detectori montaţi în inel, care folosesc un set de deschideri rotitoare la obţinerea proiecţiilor unui fascicul în evantai (Rogers şi colab., 1984).

Deşi aparatele cu detectori discreţi oferă imagini de bună calitate, cu sensibilitate mare, ele prezintă de asemenea o serie de dezavantaje. Multe dintre aceste aparate au fost construite pentru investigaţii pe creier, deci ele sînt incapabile să vizualizeze alte părţi ale corpului. O singură explorare permite obţinerea unei singure secţiuni sau, în mod discontinuu, a cîtorva secţiuni cel mult. Aparatele prezintă o bună sensibilitate în investigaţiile monosecţionale, dar în cazul unui organ întreg, discontinuitatea secţiunilor determină o sensibilitate scăzută. În cadrul eforturilor pentru îmbunătăţirea calităţii investigaţiilor s-a realizat un aparat destinat, în special, determinărilor de flux sanguin cerebral regional folosindu-se *clearance*-ul Xe-133 măsurat dintr-o serie de achiziţii la intervale de 1 min. Pentru a obţine densităţi de impulsuri adecvate de la aceste scurte achiziţii este necesară o sensibilitate ridicată, însă colimarea dă o rezoluţie spaţială scăzută, chiar şi în cazul în care secţiunile pe creier sînt vizualizate cu patru bancuri de detectori. Rezoluţia spaţială a acestui sistem este mai mare de 2 cm, iar fluxul sanguin cerebral regional poate fi determinat numai în elemente de volum cu latura de circa 4 cm. Sistemele SPECT cu cameră gamma necesită o fereastră energetică foarte largă. Rezoluţia transversală şi axială a sistemului cu 12 detectori (fig. *C*) este de 10 şi, respectiv, 15 mm, iar sensibilitatea de volum în explorarea monosecţională este 14 (kimpulsuri/sec)/(μCi/ml). Această sensibilitate depinde de forma, dimensiunile şi localizarea sursei.

Scanned with OKEN Scanner

Sistemul prezentat în figura 3.1.B permite obținerea a trei secțiuni discontinui pe creier. În funcție de colimatoarele folosite, rezoluțiile transversală și axială variază în domeniul : 11—22 mm și, respectiv, 16—24 mm. Sensibilitatea de volum pentru o secțiune este de 7—30 (kimp./sec)/(μCi/ml). Dar acest sistem utilizează o fereastră energetică relativ largă, care determină creșterea sensibilității la fotonii împrăștiați.

Sistemele SPECT bazate pe camera gamma (fig. 3.1 *D — F*) au o serie de avantaje (Gottschalk și colab. 1983 ; Janszczak și Coleman, 1985 ; Lim și colab., 1985). Ele sînt capabile să obțină imagini tridimensionale ale întregului organ. Dintr-o singură înregistrare se poate reconstrui un set de imagini transaxiale continue, iar din imaginile transaxiale originale se realizează imaginile secțiunilor longitudinale și oblice folosind un algoritm de reorganizare a datelor. Sistemele SPECT bazate pe camere gamma au un potențial versatil. Majoritatea se folosesc atît pentru studii planare, cît și pentru SPECT și permit investigarea atît a creierului, cît și a întregului corp deplasînd camera față de axa de rotație. Rezoluția spațială și sensibilitatea pot fi modificate prin simpla schimbare a colimării. Probabil din acest motiv majoritatea sistemelor SPECT folosite în prezent se bazează pe tehnologia camerei gamma.

Sistemele SPECT cu camere gamma rotative au, totuși, un dezavantaj. Deoarece folosesc monocristale cu suprafață mare, viteza de numărare ridicată determină pierderi apreciabile de evenimente.

Majoritatea studiilor SPECT nu necesită însă viteze mari de numărare în timpul achiziției, fapt ce determină posibilitatea eliminării acestui inconvenient.

O limitare a sistemelor SPECT cu o singură cameră este sensibilitatea relativ scăzută pe o singură secțiune, cu toate că sensibilitatea totală de volum este relativ mare. Pentru îmbunătățirea eficienței de detecție s-au introdus camere de scintilație multiple (fig. 5.1 *E*), iar pentru mărirea sensibilității pe secțiune s-a propus colimatorul cu orificii rectangulare, cu rezoluții planare și axiale diferite, precum și colimatoare convergente sau cu fascicul în evantai. Sensibilitatea de volum a sistemelor cu colimatoare cu fascicul în evantai este de 1,3 (kimplsuri/sec)/(μCi/ml)/cm axial. Rezoluția plană și spațială axială este de 10—11 mm la o rază de rotație de 15 cm.

Dintre toate tipurile de aparate SPECT, cel mai mult s-a dezvoltat și. respectiv, se folosește în majoritatea centrelor de medicină nucleară sistemul cu un singur detector rotativ. Acest aparat, larg acceptat datorită capacității sale de a fi folosit, în aceeași măsură, la investigarea a diferite organe, pe care și noi îl folosim (*Dyna Scan ECT System-Picker*), va fi prezentat mai pe larg (fig. 3.2).

Sistemul constă dintr-un detector cu diametrul de 38 de cm și 61 de tuburi fotomultiplicatoare cu două tipuri de corecție a uniformității. Calibrarea răspunsului energetic al camerei în 4096 de arii urmărește folosirea ferestrelor asimetrice pentru reducerea împrăștierilor adiționale. Aparatul conține o consolă computerizată care folosește un microprocesor pentru controlarea rotirii și înclinării brațelor și a detectorului, ca și a mișcării liniare a consolei pe șina sa (fig. 3.3). Integrarea acestor mișcări permite sistemului să urmărească conturul corpului. Un dispozitiv pandant cu citire digitală este folosit pentru controlul manual al celor patru mișcări ale consolei. Sistemul este interfațat la un computer de mare capacitate, prevăzut cu programe speciale (*Matrix NUC — 15/XET*).

Scanned with OKEN Scanner

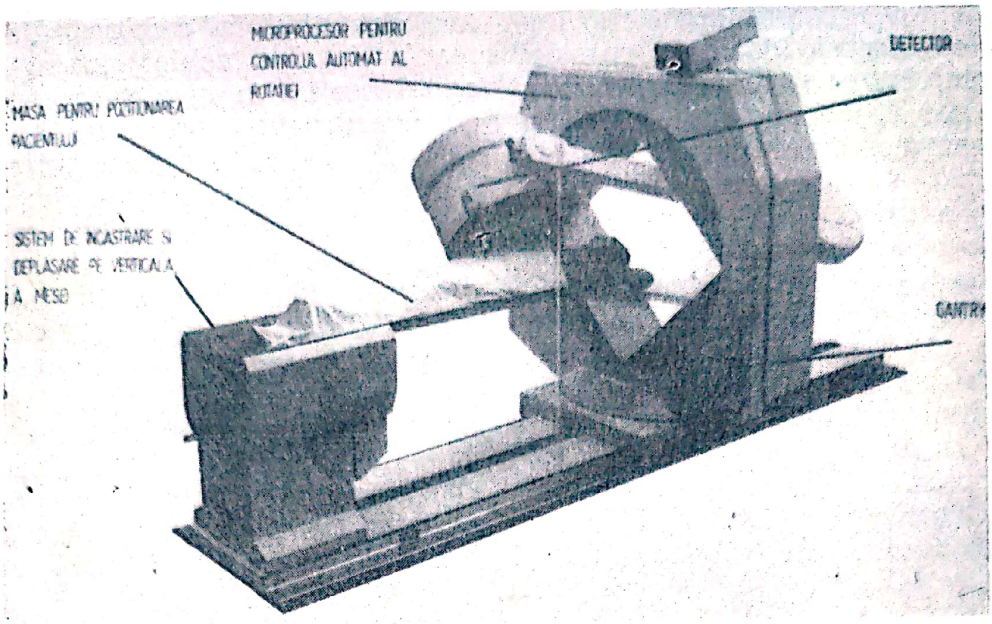

Fig. 3.2. — Sistem SPECT cu o singură cameră gamma rotativă.



Fig. 3.3. — Consolă computerizată pentru sistemul SPECT.

CARACTERISTICI FIZICE ALE SISTEMELOR SPECT

Pentru găsirea unor serii de combinații cît mai bune între parametrii de înregistrare a datelor și reconstrucția imaginilor în secțiune este esențial să se cunoască performanțele specifice ale sistemului SPECT. Performanțele specifice sistemelor bazate pe camera gamma Anger pentru vizualizarea planară nu sînt aceleași cu cele valabile pentru utilizarea ei tomografică.

Tehnica de reconstrucție este un proces de amplificare. Erorile sistematice în sistemul de înregistrare,

Scanned with OKEN Scanner

adică neuniformitatea răspunsului, împreună cu efectele datorate rotației sistemului bazat pe camera gamma Anger, pot duce la variații mari în performanțele camerei, depinzînd de calibrarea ei și de protocolurile de corecție folosite.

Corelația dintre camera gamma și calculator în SPECT prezintă unele dificultăți deoarece calculatoarele au diferite interfețe, *soft*-uri sau afișaje și pot fi conectate la aceleași tipuri de camere gamma. În procedurile SPECT se urmărește modul în care fondul participă la obținerea imaginii și înțelegerea aspectelor celor mai importante din imaginea tomografică.

Uniformitatea

Testarea uniformității intrinseci a camerei gamma și a posibilităților de alterare a uniformității sistemului SPECT cu detector rotativ este importantă deoarece neuniformitățile sînt amplificate prin procesul reconstrucției, producînd artefacte severe în imagine. Prin simularea unui defect într-o acumulare perfectă de date s-a stabilit că 1% neuniformitate în centru, pe parcursul unei rotații, poate produce 5—20% neuniformitate în imaginile reconstruite.

Uniformitatea generală a camerei (integrală și diferențială) a fost cuantificată prin acumulare continuă deasupra cîmpului central de vizualizare a unei surse punctiforme de Co-57.

Acești parametri au fost inițial determinați ca fiind 2,7% și, respectiv, 2,5% pentru 15 milioane de impulsuri achiziționate. Pierderea de impulsuri prin corecție este de aproximativ 8%. Cînd înregistrarea s-a făcut cu fereastra energetică simetrică, datorită descreșterii amplitudinii artefactelor cu creșterea distanței de la centrul de rotație, au fost observate neuniformitățile reduse. În cazul folosirii ferestrei energetice asimetrice, mărimea oricărui artefact este în creștere. Prin corecția datelor achiziționate de un computer de mare capacitate la un cîmp continuu uniform nu se observă neuniformități. În reconstruirea imaginilor obținute prin acumularea unui număr mediu de impulsuri printr-o fereastră de energie simetrică, nu s-au observat neuniformități nici chiar atunci cînd nu s-a făcut corecția prin computer, apărînd o ușoară reducere a neuniformității în cazul unei ferestre energetice asimetrice. Aceasta se datorează, probabil, nivelului ridicat al zgomotului în aceste imagini. Nu au fost observate artefacte uniforme pe imaginile clinice.

Rezoluția spațială

Indicatorul se poate estima ca semilărgimea spațială a distribuției intensităților, adică intervalul spațial dintre punctele unde intensitatea semnalului măsurat este egal cu jumătate din valoarea corespunzătoare maximului. Acest indicator se măsoară prin stabilirea intensităților în cîteva puncte, aflarea distribuției gaussiene prin metoda celor mai mici pătrate neliniară, stabilirea maximului și a punctelor de semiînălțime și măsurarea propriu-zisă a semilărgimii .

Rezoluția sistemului a fost măsurată prin plasarea unor surse liniare de Tc-99m în contact cu sau la diferite distanțe de fața colimatorului. Variațiile lărgimilor întregi la jumătatea înălțimii maxime cu poziția sînt date, în parte, de folosirea mai mult a metodei mediei aritmetice decît a metodei mediei geometrice a corecției atenuării (Larson, 1980).

Reconstrucția utilizează metoda mediei aritmetice a corecției atenuării și metoda vecinătăților celor mai apropiate a interpolării pentru proiecția înapoi.

Sistemele SPECT necesită o bună rezoluție energetică, capabilă să minimalizeze contribuțiile fondului da-

Scanned with OKEN Scanner

torate fotonilor împrăştiaţi. Pentru îmbunătăţirea rezoluţiei energetice a acestor sisteme s-au făcut unele modificări, inclusiv utilizarea detectorilor cu semiconductori (Ortendahl şi colab., 1980).

Din studiile efectuate de Todd-Pokropek (1984) reiese că aparatul SPECT folosit de noi prezintă cea mai bună rezoluţie (3,5/4,7 mm) dintre toate aparatele existente în prezent.

Contrastul imaginii

Un parametru important în vizualizarea SPECT îl constituie contrastul imaginii, care este definit prin expresia :

$$C_{imagine}=(CPP_{fond}-CPP_{leziune})/CPP_{fond},$$

unde CPP reprezintă numărul de impulsuri/pixel în regiunea de interes, deasupra leziunii, respectiv, a fondului imaginii, obţinute prin SPECT. Conform acestei ecuaţii, o leziune rece poate avea, în mod ideal, un contrast al imaginii egal cu 1,0.

Contrastul în sistemele SPECT

Este bine cunoscut efectul asupra contrastului al corelaţiei dintre rezoluţia spaţială şi cea energetică cu caracteristicile colimatorului. Efectul fotonilor împrăştiaţi asupra parametrilor fizici, cum ar fi rezoluţia, poate fi mic. Un test bun al semnificaţiei împrăştierii Compton într-un sistem particular îl constituie măsurarea contrastului imaginii reconstruite.

În investigaţiile clinice, fotonii împrăştiaţi vor fi emişi în funcţie de localizarea şi puterea surselor individuale. Intensitatea şi energia lor pot varia funcţie de poziţia unghiulară a detectorului care dă o contribuţie efectivă, variabilă, la valoarea fondului.

Citeva metode de corecţie au fost propuse de Todd-Pokropek (1984), dar aplicabilităţile lor la imaginile clinice rămîn să fie validate.

Din studiile efectuate reiese că atît fereastra energetică asimetrică (Soussaline şi colab., 1981), cît şi conturarea corpului duc la creşterea contrastului leziunii; cele mai bune rezultate se obţin prin folosirea amîndurora.

Sensibilitatea

Sensibilitatea este, în mod obişnuit, definită ca viteză de numărare obţinută la o activitate dată într-o fantomă specifică. Metoda pentru măsurarea sensibilităţii a fost propusă de Kuhl şi colab. (1976).

Sensibilitatea pentru o singură secţiune = numărul total de impulsuri înregistrate de la o singură secţiune/ /timpul total de explorare × concentraţia de radioactivitate

Sensibilitatea pentru mai multe secţiuni = numărul total de impulsuri înregistrate de la mai multe secţiuni/timpul total de explorare × × concentraţie de radioactivitate.

Sensibilitatea plană a fiecărui colimator a fost măsurată prin plasarea unei surse de 1 mCi de Tc-99m într-un volum mic de soluţie salină în faţa fiecărui colimator şi numărînd 1 minut. Rezultatele au fost 108 impulsuri/μCi pentru colimatorul cu rezoluţie foarte ridicată şi de 205 impulsuri/μCi pentru colimatorul cu rezoluţie ridicată. Sensibilitatea de volum a fost determinată folosind tehnica Larson (1980).

Rezultatele obţinute de Alderson au fost de 7820 de impulsuri/μCi pentru colimatorul cu rezoluţie foarte ridicată şi 12 960 pentru colimatorul cu rezoluţie ridicată. Valorile mult mai ridicate decît acelea obţinute de Larson se datorează, probabil, sensibilităţii crescute a colimatoarelor folosite, cu orificii hexagonale, şi diferenţelor fantomelor.

Scanned with OKEN Scanner

Valorile sensibilității sînt funcție de radionuclidul folosit și dau detalii despre detector (grosimea cristalului, forma colimatorului).

Este evident că valorile sensibilității pentru un sistem dat se interpretează în corelare cu alte date test, de exemplu: rezoluția tomografică, raportul contrastului obținut cu o fantomă specifică și, respectiv, media pătratului rădăcinii zgomotului caracteristic.

Sensibilitatea sistemului SPECT poate fi crescută prin îmbunătățirea eficienței geometrice a colimatorului (de exemplu: prin creșterea diametrului orificiilor individuale) sau prin creșterea cantității de material activ al detectorului care privește simultan organul de interes.

Deși ambele metode au fost folosite, în final apare o degradare a rezoluției spatiale.

Performanțele sistemului

Datele performanțelor sistemului indică faptul că, atunci cînd sistemul are caracteristici adecvate, el poate fi folosit în asemenea mod încît să nu apară degradarea rezoluției sau artefacte în imaginile reconstituite (King și colab., 1983). Pentru îmbunătățirea performanțelor sistemului sînt necesare, pe de o parte, mărirea preciziei cu care unghiul detectorului este menținut constant pentru conturarea corpului și, pe de altă parte, extinderea limitelor unghiului de rotație, în așa fel încît înregistrările cu taliu la 180° să poată fi realizate cu detectorul deasupra mesei.

Problema majoră în vizualizarea SPECT este zgomotul statistic relativ mare, ce rezultă din imposibilitatea achiziționării unei densități de impulsuri suficiente într-un timp de vizualizare rezonabil. Rezoluția și sensibilitatea sistemului SPECT sînt determinate în mare măsură de proprietățile geometrice ale colimatorului. De exemplu, o rezoluție ridicată se obține cu un colimator cu orificii paralele pentru o sursă cu o sensibilitate de aproximativ 3—4 impulsuri/secundă/microcurie. Astfel, chiar în lipsa atenuării este detectat numai circa un foton gamma pentru fiecare 1 000 ce fotoni emiși de sursă. Rezoluția spațială a sistemului SPECT echipat cu un colimator cu rezoluție ridicată este aproximativ 10 mm (lărgimea întreagă a ferestrei la jumătatea înălțimii *peak*-ului) cînd raza de rotație este aproximativ egală cu 15 cm (adică valoarea apropiată pentru explorarea creierului)

Cînd raza de rotație crește la 20 de cm (adică valoarea potrivită pentru explorarea corpului întreg), rezoluția scade la aproximativ 14 mm, cu toate că sensibilitatea sursei punctiforme măsurată în aer rămîne aproximativ constantă. Ca rezultat al atenuării, nu există o legătură liniară între sensibilitatea sursei măsurată în aer și sensibilitatea sistemului SPECT pentru o sursă distribuită într-un mediu echivalent de țesut. Astfel, volumul sensibilității măsurătorilor este adesea raportat la o sursă cu concentratie cunoscută (1 μCi/ml), uniform distribuită într-o fantomă plină cu apă, cu secțiunea transversală cilindrică, ce are un diametru cunoscut (de exemplu, 22 de cm).

Factorii principali care contribuie cel mai mult la degradarea calității imaginii sînt: răspunsul neuniform al detectorului, variația rezoluției detectorului cu adîncimea, achiziția datelor (spațială și unghiulară), fracția împrăștiată din rezoluția energetică, algoritmul de reconstrucție, atenuarea, fotonilor, calibrarea și alinierea sistemului, mișcarea pacientului, distribuția activităților nestaționare.

Modul în care oricare dintre acești factori propagă erori în tomografiile reconstruite este dificil de definit.

Scanned with OKEN Scanner

Validarea clinică a procedurilor de diagnostic este exactă, dar necesită o bună pregătire a invstigatorului. Pentru minimalizarea efectelor factorilor variabili este necesar un program de control al calității, ales cu grijă.

PROGRAME DE RUTINĂ PENTRU ASIGURAREA CALITĂȚII ÎN SPECT

În ultimi ani, folosirea calculatoarelor în domeniul medicinii nucleare s-a extins, scopul urmărit fiind obținerea și prelucrarea imaginilor scintigrafice convenționale a studiilor dinamice sincronizate și nesincronizate și a imaginilor tomografice, îmbunătățirea sistemelor de afișare, prelucrarea automată a datelor studiilor radioimunologice (RIA), precum și a datelor statistice.

Calculatoarele s-au dovedit utile încă de la introducerea lor în medicina nucleară pentru stocarea și prelucrarea datelor achiziționate de la o cameră de scintilație gamma sau autofluoroscop. Ele s-au perfecționat mai ales după realizările din domeniul tehnologiilor memoriilor feromagnetice și al semiconductorilor.

Rezultatul utilizării tehnicilor de prelucrare cantitativă a datelor în domeniul controlului performanțelor aparaturii medicinii nucleare, în studiile metabolice si în studiul proprietăților radiofarmaceuticelor a fost adaptarea calculatoarelor digitale de mare capacitate. Calculatoarele au devenit astfel indispensabile medicinii nucleare în procedurile de selectare cantitativă a imaginilor pentru diagnostic, obținute în studiile dinamice convenționale și în tomografia de emisie.

Creșterea rolului calculatoarelor în medicina nucleară s-a datorat:

— ameliorării calității imaginilor, obținută atît pentru imaginile convenționale, cît și pentru cele tomografice, adică optimizarea rezoluției, unfiformității, domeniului dinamic, caracteristici care îmbunătățesc utilizarea în clincă a imaginii;

— posibilității de a evalua studiile dinamice rapide efectuate cu radiofarmaceutice marcate cu radionuclizi cu viață scurtă;

— controlul calitativ al imaginii;

— simplității instrucțiunilor de conversație investigator — calculator:

— necesității de prelucrare a imanilor din medicina nucleară, radiologie si ultrasunete.

Răspîndirea sistemelor de calcul și creșterea importanței lor în procedurile de obținere a imaginilor pentru diagnostic necesită familiarizarea specialiștilor din domeniul medicinii nucleare cu elementele componente ale unui calculator electronic și cu operațiile elementare pe care le poate efectua acesta.

Sistemele de calcul specifice medicinii nucleare sînt alcătuite din două părți: echipamentul sistemului de calcul (*hardware*) și sistemul de operare și programare (*software*).

Echipamentul sistemului de calcul cuprinde componente mecanice și circuite electronice si este adesea privit ca partea fixă a sistemului de calcul. Sistemul de operare si programare este partea care poate fi modificată si din această cauză calculatorul poate funcționa în modul dorit.

Din categoria calculatoarelor de mare capacitate utilizate în unitățile de medicină nucleară face parte si calculatorul aflat în dotarea unității noastre — *Matrix NUC-15/XET* (*Scintron*) —, care are o memorie MOS de 256 Kbiți (fig. 3.4).

Scanned with OKEN Scanner

Fig. 3.4. — Calculatorul de mare capacitate Matrix NUC-15/XET.

El funcţionează simultan cu două discuri de 10 Mbiti fiecare, furnizînd imagini cu o foarte bună rezoluţie în matricea de 256 × 256, ce pot fi afişate în 128 de nuanţe de gri sau în 32—256 de nuanţe color din cele 512 posibile.

Calculatorul este dotat cu programe obişnuite de achiziţie a datelor şi forme standard de afişare si analiză a acestora. El are de asemenea un program special care permite controlul rotaţiei camerei gamma pentru achiziţia datelor în timpul investigaţiilor tomografice si un program prin care se realizează reconstrucţia imaginilor transversale, frontale (coronale) şi sagitale.

PROCEDEUL DE INVESTIGARE TOMOGRAFICĂ

După administrarea radiofarmaceuticului şi poziţionarea pacientului, investigaţia se realizează prin achiziţia datelor într-o matrice 64 × 64. Se înregistrează 16, 32, 64 sau 128 de imagini din diferite unghiuri, pentru o rotaţie completă. Timpul de achiziţie pentru o imagine este de 1 pînă la 100 s. Se pot folosi trei moduri de rotaţie :

— rotirea convenţională, în trepte, pe 360° ;

— rotirea în trepte de la 0° la 360° şi înapoi ;

— rotirea în trepte de la 0° la 180°.

Pentru corecţia de atenuare trebuie definit conturul pacientului. Aceasta se face prin plasarea a două surse de Co-57 de fiecare parte laterală a pacientului şi obţinerea unei imagini în incidenta antero-posterioară. Datele sînt înregistrate timp de 5 s, folosind fereastra de discriminare pentru Co-57, după care camera este rotită cu 90° şi cele două surse sînt plasate anterior şi posterior faţă de pacient. După ce au fost înregistrate datele şi pe această direcţie, pe baza algoritmului se analizează impulsurile

(viteza de numărare) în întreaga coloană de-a lungul axei X, din stînga și din dreapta celor două secvențe. Distanțele dintre pozițiile identificate ale surselor se definesc ca axele mare și mică ale unei elipse, care este considerată, cu aproximație, conturul pacientului.

Înaintea prelucrării datelor înregistrate la investigarea unui pacient se face convertirea lor din matricea de achiziție în datele proiectate. Aceasta trebuie realizată înainte ca pacientul următor să fie investigat, pentru a evita ca datele de la investigații diferite să fie scrise în aceeași filă.

Timpul acestei prelucrări este de 2—4 minute; el depinde de numărul de secțiuni și de mărimea organului investigat.

După prelucrare, următorul pas este corecția de ordinul întîi pentru atenuare sau reconstrucție.

Prima operație în corecția de atenuare este calcularea conturului pacientului și a poziției față de sursa punctiformă inițială.

RECONSTRUCȚIA SECȚIUNII TRANSVERSALE

Reconstrucția este realizată printr-o comandă care inițiază reconstrucția unei singure secțiuni în orice poziție dorită și cu o lărgime egală cu cea a preprelucrării sau un multiplu al acesteia. Metoda a fost introdusă pentru ca investigarea, simplă și rapidă, să poată fi făcută la orice nivel al corpului. Rezultatele obținute pot adesea servi ca bază pentru al doilea pas în corecția atenuării (corecția de ordinul doi).

SECȚIUNILE SAGITALĂ, FRONTALĂ (CORONALĂ) ȘI OBLICĂ

Rezultatele obținute de la o investigație tomografică completă sînt conținute într-o serie de secțiuni transversale consecutive, lărgimea fiecăreia fiind de două ori mai mare decît cea a elementelor din matricele transversale de 64 × 64 (fig. 3.5).

Valoarea fiecărui element reprezintă radioactivitatea în poziția ce corespunde regiunii examinate.

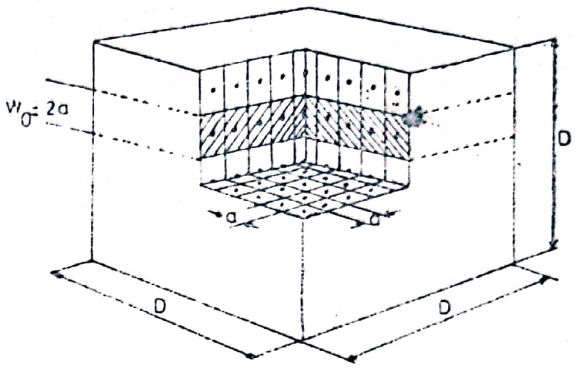

Fig. 3.5. — Un set de 32 de secțiuni transversale obținute de la o invstigație tomografică: *a* — grosimea elementului matricii; *D* — diametrul cîmpului vizual al camerei gamma.

Deoarece cîmpul vizual al camerei gamma este circular, regiunea este corect reprezentată printr-o sferă al cărei diametru este egal cu acela al cîmpului vizual.

Valoarea pentru fiecare element poate fi definită în spațiul tridimensional prin:

$$N(X_i, Y_j, Z_k),$$

cu

$$i,j = 1,2 \ldots\ldots 64$$

$$k = 1,2 \ldots\ldots 32,$$

unde (X_i, Y_j) sînt coordonatele în planul transversal și Z_k este coordonata de-a lungul axei centrale a pacientului. În general, vederea anterioară este folosită ca referință și atunci X și Y sînt definiți de la dreapta la stînga și din partea posterioară la cea anterioară a pacientului. Cu pacientul în poziție supină, cu capul orientat spre centrul cercului pe care se rotește detectorul, Z este definit în direcția caudo-cranială.

Scanned with OKEN Scanner

Valorile pentru matricea transversală a cubului în planul X—Y sînt : N (x_i, y_j) Z_k fixat (secțiune transversală).

Dacă datele sînt definite tridimensional, alegerea valorilor de la alte plane este posibilă, după cum se vede în figura 3.6

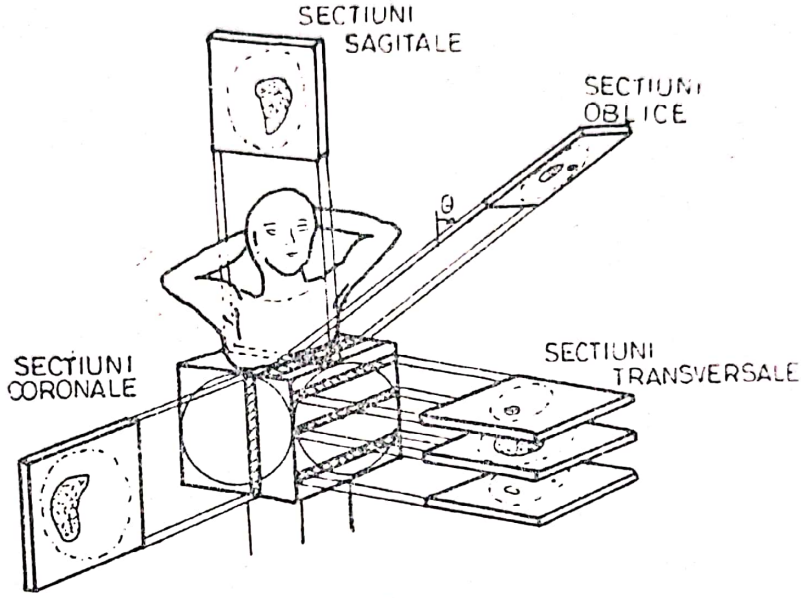

Fig. 3.6. — Tipurile de secțiuni care se pot efectua cu sistemul SPECT.

Pentru elementele din planul X—Z la poziția y_j , matricea obținută este : N(X_i, Z_k) Y_j fixat (secțiune coronală), iar planul Y—Z la poziția X_i : N(Y_j, Z_k) X_i fixat (secțiune sagitală).

În mod obișnuit se obțin 32 de secțiuni reconstruite prin această procedură.

Aceasta înseamnă că imaginile din planele sagital și coronal sînt compuse numai din 32 × 64 elemente. Totuși, cele 32 de date punctiforme de-a lungul axei Z sînt distribuite pe aceleași distanțe ca și cele 64 de puncte în direcțiile X și Y. Deci, pentru secțiunile coronală și sagitală, vizualizarea se face în matrici pătrate 64 × 64 ; prin urmare, numărul datelor punctiforme de-a lungul axei Z crește de la 32 la 64 prin interpolare liniară a elementelor adiacente.

Rezoluția spațială în aceste secțiuni, poate, totuși, fi ușor modificată prin limitarea la 32 de date primare punctiforme de direcția Z.

Calculatoarele necesare în medicina nucleară permit toate modalitățile de vizualizare digitală. Cele folosite în SPECT sînt computere de mare capacitate, cu viteză de stocare rapidă și foarte accesibile, prevăzute cu programe speciale de prelucrare a imaginilor, ce cresc performanțele de diagnostic.

PERSPECTIVE ÎN APARATURA SPECT

Pentru a îmbunătăți sensibilitatea sistemului SPECT cu două detectoare s-a conceput o configurație triunghiulară pentru trei camere rectangulare sau o singură cameră gamma cilindrică care folosește colimatoare rotative. Această a doua generație de sisteme SPECT, bazată pe camera gamma, poate avea sensibi-

Scanned with OKEN Scanner

litatea, pe o singură secvenţă, comparabilă cu cea obţinută folosind cel mai bun sistem de detectori discreţi montaţi în inel.

Un astfel de aparat este limitat la investigarea creierului, în timp ce sistemul triunghiular este potrivit atît pentru investigarea creierului, cît şi pentru cea a corpului întreg.

Orbite necirculare

Pentru îmbunătăţirea vizualizării SPECT s-a studiat posibilitatea utilizării orbitelor necirculare sau eliptice (Gottschalk şi colab., 1983).

Cînd se folosesc orbitele circulare pentru vizualizarea corpului, colimatorul se află la o distanţă constantă faţă de pacient, în poziţii unghiulare prestabilite. Deoarece rezoluţia spaţială scade cu distanţa faţă de suprafaţa colimatorului, se obţine o îmbunătăţire a calităţii imaginii SPECT atunci cînd camera

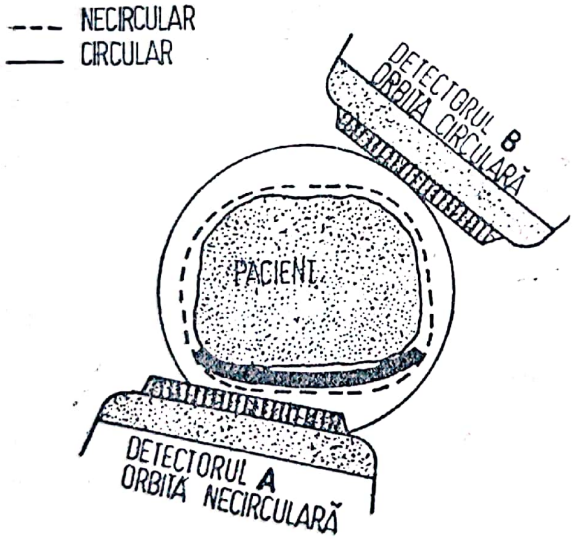

Fig. 3.7. — Folosirea orbitelor necirculare (A) determină micşorarea distanţei dintre suprafaţa colimatorului şi pacient, comparativ cu orbitele circulare (B).

gamma urmează conturul pacientului (fig. 3.7).

Această aproximare a permis o îmbunătăţire cu 1—2 mm a rezoluţiei spaţiale cînd vizualizarea se face fără pierderi ale sensibilităţii sistemului.

Geometria fasciculului conic

Deşi colimatoarele cu fascicul în evantai multisecvenţiale (de exemplu, colimatoarele focalizate la o linie

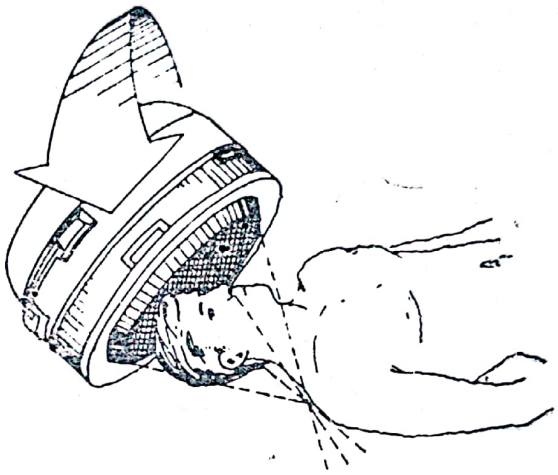

Fig. 3.8. — Geometria fasciculului conic măreşte suprafaţa activă a detectorului.

paralelă cu axa de rotaţie) au demonstrat o îmbunătăţire a rezoluţiei şi sensibilităţii (Jaszczak, 1979), sînt posibile şi alte îmbunătăţiri ale geometriei fasciculului conic (de exemplu, colimatoarele focalizate într-un punct) cînd se foloseşte camera gamma cu cîmp vizual larg şi cînd vizualizăm organe relativ mici, cum ar fi creierul.

O geometrie practică, potenţială, este cea prezentată în figura 3.8, care foloseşte un colimator cu fascicul conic ce are lungimea focală de 40 de cm. Este de aşteptat o îmbunătăţire a sensibilităţii de trei ori la o distanţă de 15 cm, comparativ cu colimatorul cu orificii paralele. Totuşi, pentru ca acestea să fie implementate cu succes în practica clinică este necesar un calcul rapid al algoritmului de reconstrucţie tridimensională cu compensarea atenuării.

Scanned with OKEN Scanner

V44487. ARN

BIBLIOGRAFIE SELECTIVĂ

Cho Z. H., Yi W., Jung K. J., Lee B. U., Min H. B. (1982), *Performance of single photon tomographic system-Gammatom*, IEEE Trans, Nucl. Sci., **29** : 484—487.

Gottschalk S. C., Salem D., Lim C B. et al. (1983), *SPECT resolution and uniformity improvements by non-circular orbit*. J. Nucl. Med., **24** : 822—828.

Hirose Y., Ikeda Y., Higashi Y. et al. (1982) *A hibrid emission CT-HEADTOME II*, IEEE Trans. Nucl. Sci., **29** : 520—523.

Jaszczak R.J., Chang L. T., Murohy P. H. (1979), *Single photon emission computed tomography using muti-slice fan beam collimators*, IEEE Trans. Nucl. Sci., NS-**26** : 610—618.

King A. et al. (1983), *Preliminary characterization of the proportion of a new rotating SPECT imaging system*, Massachusetts and Columbia University, New York.

Kuhl D. E., Edwards R. Q. et al. (1976), *The Mark IV system for radionuclide computed tomography of the brain*, Radiology, **121** : 405—413.

Kuhl D. E. et al. (1979), Emission Computed Tomography, in *Image Reconstruction from Projections*, G. T. Herman (ed.), Springer Verlag, Berlin-Heidelberg-New York.

Larson S. A. (1980), *Gamma camera emission tomography*, Acta Radiol Suppl., **363** : 43—55.

Lim C. B. et al. (1985), *Triangular SPECT system for 3-D total organ volume imaging: Design concept and preliminary imaging*, IEEE Trans. Nucl. Sci., **32** (I) : 741—747.

Moore S. G. et al. (1984), *Improved performance from modifications to the multidetector SPECT brain scanner*, J. Nucl. Med., **25** : 688—691.

Ortendahl D. A., Kaufman L., Rowan W. et al. (1980), *High resolution emission computed tomography with a small Germanium camera* IEEE Trans. Nucl. Sci., **27** : 459—463.

Rogers W. L., Clinthorne N. H., Stamos J. et al. (1984), *Performance evaluation of SPRINT a single photon ring tomography of brain imaging.*, J. Nucl. Med., **25** : 1013—1018.

Soussaline F. P., Todd-Pokropek A. E., Zurowski S. et al. (1981), *A rotating conventional tomographic sistem: Physical characterization*, J. Comp. Assist. Tomo., **5** : 551—556.

Stokely E. M., Sveinsdottir, E., Lassen N. A., Rommer P. (1980), *A single photon dynamic computer assisted tomograph (DCAT) or imaging brain function in multiple cross sections*, Journal of Computer Assisted Tomography, **4** : 230—240.

Todd-Pokropek A. E. et al. (1979), *Emission Computed Tomography*, in Image Reconstruction from Projections, G. T. Herman (ed.), Springer Verlag, Berlin-Heidelberg-New York.

Todd-Pokropek A. (1984), *The need for attenuation and scatter correction*, In Radioactive Isotope in Klinik und Forschung, International Symposium, Heidelberg.

Scanned with OKEN Scanner

4 Radiofarmaceutice

DOINIȚA DUMITRACHE

Radiofarmaceuticele sînt definite ca fiind medicamente ce conțin radionuclizi și servesc drept agenți de diagnosticare sau agenți terapeutici, fără a exercita acțiune farmacologică propriu-zisă.

Radionuclizii, avînd în vedere procesul de dezintegrare, pot fi caracterizați prin natura și energia radiațiilor emise și prin timpul de înjumătățire. În medicina nucleară se utilizează izotopi ce emit radiații β și γ. Deoarece radiațiile β au penetrabilitate limitată, ele se folosesc cu succes în terapie și în unele studii radioimunologice, în timp ce radiațile γ, radiații penetrante, sînt cele mai adecvate în scintigrafie, studiul funcțiilor dinamice, al compoziției elementelor organismului și la determinările *in vitro*.

Alegerea formei chimice a radiofarmaceuticului folosit în diagnostic are în vedere comportarea biologică a acestuia: de exemplu, în funcție de investigație, să rămînă un timp în circulația generală, să fie excretat într-un anumit mod sau să se acumuleze într-un organ ori țesut. De asemenea, este de dorit ca, dacă este posibil, radiofarmaceuticul să fie excretat rapid și complet după terminarea testului, reducîndu-se astfel doza de iradiere a pacientului.

Prin introducerea SPECT-ului ca metodă modernă de diagnostic a crescut interesul pentru compuși biochimici și medicamente marcate cu radionuclizi care emit monofotoni datorită competiției cu alte modalități de investigare prin imagini, folosirii cu succes a radionuclizilor produși în ciclotron și îmbunătățirilor aduse tomografiei computerizate monofotonice, în special în ceea ce privește reconstrucția imaginilor. De altfel, dezvoltarea SPECT necesită, alături de perfecționarea aparaturii, noi radiofarmaceutice, de mare specificitate, marcate cu radionuclizi monofotonici.

Cei mai mulți radionuclizi monofotonici sînt izotopi ai unor elemente ce nu se găsesc în mod obișnuit în medicamente și în compușii biochimici utilizați în medicina nucleară. Din acest motiv, în majoritatea cazurilor, moleculele marcate se obțin prin substituția unui izotop stabil din moleculă cu izotopi radioactivi ce aparțin altei specii chimice (marcaj „extrinsec") și, mai rar, cu izotopul radioactiv corespunzător (marcaj „intrinsec"). În primul caz, molecula care se marchează trebuie să aibă o porțiune stabilă în timpul substituției. Substituția chimică trebuie să se realizeze fără distrugerea grupelor funcționale care sînt necesare interacției biologice specifice.

Pentru investigațiile medicale prin SPECT au fost propuse două grupe de compuși marcați (Eckelman, 1982). Compușii marcați cu Tc-99m folosiți în mod curent în clinică au o structură relativ nespecifică. Astfel, compușii care sînt filtrați glomerular au proprietăți fizico-chimice similare, dar nu au o structură chimică specifică. De asemenea, compușii care sînt extrași eficient din sînge de celulele parenchimatoase hepatice au

Scanned with OKEN Scanner

multe proprietăţi fizico-chimice comune, dar nu au structuri chimice identice.

Din a doua grupă fac parte compuşi care conţin unele grupe funcţionale necesare interacţiunii biologice. De exemplu, metabolismul acizilor graşi nu este posibil decît în prezenţa grupei funcţionale acid şi a lungimii optime a lanţului alchil. Hormonii steroizi au aceeaşi structură generală, dar un receptor poate recunoaşte diferenţele subtile dintre estradiol, testosteron şi progesteron.

Avînd în vedere aceste considerente, după mecanismul de localizare, radiofarmaceuticele se pot clasifica în: *radiofarmaceutice cu substrat nespecific* şi *radiofarmaceutice cu substrat specific.*

Din categoria radiofarmaceuticelor cu substrat nespecific fac parte compuşii care, după administrare, nu participă la nici o reacţie chimică specifică. Datorită proprietăţilor lor fizico-chimice generale, aceste radiofarmaceutice se localizează prin :

— procese de difuzie, de exemplu, complecşi ai Tc-99m (tumori cerebrale) şi Xe-133 sau Kr-81m (ventilaţie pulmonară) ;

— spaţiul compartimental : acidul dietiltriaminopentaacetic (DTPA) — Tc-99m sau izopropilamfetamina — I-123 (flux sanguin cerebral), hematii marcate cu Tc-99m (volumul hematiilor) şi albumina serică umană marcată cu I-131 (volum plasmatic) ;

— blocarea capilară şi sechestrarea celulelor : macroagregate de albumină — Tc-99m (perfuzie regională) şi hematii denaturate marcate cu Tc-99m (sechestrare spelnică) ;

—fagocitoză : sulfură coloidală marcată cu Tc-99m (măsurarea funcţiei de fagocitoză) şi sulfura microcoloidală (Sn)-Tc-99m (limfoscintigrafie).

În cazul radiofarmaceuticelor cu substrat specific, substratul ia parte la o reacţie chimică sau participă la o interacţie specifică substrat-ligand. localizarea lor datorîndu-se unei structuri chimice bine definite. Localizarea se poate realiza prin :

— substituţie biochimică izotopică, cu acid palmitic — C-11 si cu glucoză — C-11 ;

— captare metabolică, în cazul 2-deoxi-2-fluoro-D-glucozei — F-18 şi a 6-iodmetil-19-norcolesterol — I-131 ;

— inhibitori enzimatici sau substraturi enzimatice : izoxazolul — C-14 şi selenometionină — Se-75 ;

—receptori legaţi biochimic sau medicamente : steroizi, agenţi de blocare adrenergici, agenţi de blocare colinergici sau agenţi de blocare dopaminergici ;

— anticorpii antigenelor asociate de tumori, ca anticorpi ai antigenului carcinoembrionar ;

— proteine marcate, de exemplu, fibrinogenul marcat cu iod.

RADIOFARMACEUTICE CU SUBSTRAT NESPECIFIC

Din această clasă de compuşi face parte majoritatea radiofarmaceuticelor folosite în mod curent în medicina nucleară, şi anume cele marcate cu Tc-99m. De asemenea, aici se încadrează Xe-133 si, mai nou, radiofarmaceuticele marcate cu I-123.

În prezent, cel mai folosit radionuclid este Tc-99m, datorită excelentelor caracteristici fizice — viaţă scurtă (t 1/2 = 6,05 ore) şi emisie monofotonică cu energie mică (140 keV)— care permit atît detectarea lui uşoară, cît şi utilizarea unor doze foarte scăzute. El se poate obţine chiar în unitatea de medicină nucleară, în generatoare de dimensiuni mici, din Mo-99, prin dezintegrare beta. Tecneţiul se poate folosi fie

Scanned with OKEN Scanner

sub formă de ioni pertecnetat (TcO_4^-), fie sub formă de complecși.

Ionul pertecnetat a fost propus încă din anul 1963 ca agent de investigare a tiroidei deoarece este asemănător ionului I^- atît ca dimensiune, cît și ca sarcină. Ionul pertecnetat este captat de tiroidă în același mod ca și iodul, printr-un mecanism de transport activ, fără să fie metabolizat (Sandler și Patton, 1987). Distribuția biologică a pertecnetatului — Tc-99 m poate fi modificată la pacienții care au făcut tratament cu perclorat ($NaClO_4$ sau $KClO_4$). deoarece ionul negativ monovalent ClO_4^-, care are aproximativ aceeași mărime cu ionul pertecnetat, blochează captarea pertecnetatului de către glanda tiroidă, glanda salivară si mucoasa gastrică prin inhibare competitivă.

Distribuția în organism a unui radiofarmaceutic poate fi modificată considerabil prin legarea radionuclidului de un compus chimic ce se acumulează cu predilecție în regiunea de interes clinic. Astfel, multe dintre radiofarmaceuticele standard pot fi utilizate cu succes în SPECT.

Studiile de difuzie și flux efectuate cu ajutorul trasorilor radioactivi permit determinări de absorbție, distribuție și permeabilitate. Tehnica diluției stă la baza unor procedee de diagnostic ce includ măsurători de flux sanguin cerebral, coronarian și hepatic.

Investigațiile SPECT cerebrale au drept scop detectarea distrugerii barierei hemato-encefalice și a patologiei creierului. Ele se realizează cu hematii marcate cu Tc·99m, cînd se urmărește valoarea raportului flux sanguin cerebral/volum sanguin cerebral (Knapp și colab., 1986) sau cu pertecnetat — Tc-99 m, glucoheptonat Tc-99 m și DTPA — Tc-99m (Blinder și colab., 1986). SPECT a îmbunătățit capacitatea scintigrafiei de a detecta leziuni intracerebrale folosind agenți care se concentrează în zona barierei hemato-encefalice distruse și a permis evaluarea circulației fluidului cerebrospinal cu DTPA — Tc-99m. Cowan și Watson (1980) au arătat că prin SPECT se pot detecta leziuni bazale. leziuni multiple, extinderea anomaliilor, se pot diferenția anomaliile craniene de cele intracraniene și se îmbunătățește caracterizarea leziunii.

Studiile SPECT pe inimă folosesc eritrocite marcate cu Tc-99 m, cu ajutorul cărora se obține imaginea tridimensională a inimii, se pot studia atît structura, cît și funcția și se pot determina volumul ventriculului stîng, fracția de ejecție și kinetica peretelui (Underwood și colab., 1985). Infarctul poate fi vizualizat cu pirofosfat — Tc-99 m, iar *pool*-ul sanguin corelat cu ECG, cu hematii marcate cu Tc-99 m (Coleman și colab., 1986).

Complecșii de tip pirofosfat sau metilendifosfonat (MDP) marcați cu Tc-99m sînt folosiți la investigarea pacienților cu afecțiuni ale șoldului, coloanei vertebrale în regiunea-lombară, articulațiilor temporomandibulare sau oaselor faciale. S-au evidențiat necroze avasculare, spondilite, afecțiuni interarticulare, iar Collier și colab. (1985) au demonstrat că SPECT-ul este singura metodă de investigare care a diagnosticat și evaluat corect osteoartrita genunchiului.

SPECT oferă informații anatomice mult mai precise decît scintigrafia plană. avantajînd astfel urmărirea emboliei pulmonare prin detectarea defectelor de perfuzie imediat după instalarea ei și în timp. Evaluarea ventilației se realizează prin SPECT cu aerosoli marcați cu DTPA — Tc-99m. Atunci cînd studiile de ventilație și cele de perfuzie se efectuează cu același izotop, sînt necesare tehnici de substracție.

Acuratețea diagnosticului afecțiunilor hepatice cu sulfură coloidală — Tc-99m este mult îmbunătățită prin SPECT față de scintigrafia plană în care leziunile mici nu pot fi detec-

Scanned with OKEN Scanner

tate deoarece nu asigură un contrast suficient de mare între leziune și țesutul normal. Structurile vasculare pot fi vizualizate prin folosirea de hematii — Tc-99m. Înțelegerea clară a diferențelor varietăților anatomice ce apar în aceste structuri va reduce rezultatele fals pozitive. SPECT s-a dovedit de mare ajutor și în diagnosticarea hemangiomului hepatic utilizînd ca radiofarmaceutic tot hematii marcate cu Tc-99m. Cu macroagregate de albumină — Tc-99m, SPECT-ul a ajutat la elucidarea microcirculației tumorilor intrahepatice prin vizualizarea distribuției intraarteriale a radiofarmaceuticului (Gyves și colab., 1984) și evaluarea cateterelor plasate pentru chimioterapia intraarterială a tumorilor (Ziessman și colab., 1985).

Radiofarmaceuticul — acid dimercaptosuccinic (DMSA) marcat cu Tc-99m — corelat cu SPECT-ul a permis detectarea cu succes a metastazelor pulmonare ale osteosarcomului (Ohta și colab., 1985), estimarea volumului țesutului renal (Kawamura și colab., 1984), precum și diagnosticul diferențial între un proces expansiv renal și o hipertrofie a coloanei Bertin. Deoarece radiofarmaceuticul este fixat de cortexul renal, este indicat, de asemenea, pentru investigarea unor mase renale posibile (Williams și colab., 1986).

Un alt izotop cu emisie monofotonică utilizat de SPECT este kriptonul (Kr-81m), gaz radioactiv produs de generator cu $t_{1/2} = 13$ s și energia de 190 keV, energie potrivită ca valoare pentru investigațiile cu camera gamma. Lavender și colab. (1984) l-au folosit la evaluarea ventilației pulmonare prin SPECT a unor pacienți cărora li s-au efectuat studii de ventilație — perfuzie.

Cele mai noi radiofarmaceutice folosite în SPECT sînt marcate cu I-123. izotop cu $t_{1/2} = 13{,}3$ ore și o emisie monofotonică de 159 keV. Așa cum se observă, energia sa este foarte potrivită pentru camera gamma, iar timpul său de înjumătățire este convenabil pentru utilizarea în medicina nucleară. Cu acest radionuclid s-au marcat monoamine, diamine, acizi grași ș.a.

RADIOFARMACEUTICE CU SUBSTRAT SPECIFIC

Compușii cu substrat specific se localizează într-o anumită porțiune a organismului datorită faptului că au o structură chimică bine definită. Structura lor trebuie să permită o reacție de substituție cu un izotop radioactiv, în așa fel încît grupa funcțională cu acțiune biologică să nu fie distrusă și să se poată măsura numai o porțiune din moleculă.

O dată cu modificarea conceptului de test folosit de medicina nucleară pentru stabilirea diagnosticului s-a trecut de la vizualizarea anatomiei organului investigat la aprecierea cantitativă a reacțiilor biochimice unice și a proceselor fiziologice. Astfel, importanța radiotrasorilor a crescut foarte mult. Cercetările efectuate cu scopul de a descoperi noi agenți nu se mai limitează la constituenții naturali ai organismului ci precursorii lor, ci includ, de asemenea, analogii lor chimici.

Cele mai importante categorii de radiofarmaceutice din această clasă sînt: substraturile metabolice, inhibitorii enzimatici, receptorii și anticorpii marcați. Cu ajutorul lor se pot investiga organe și afecțiuni. Astfel, analogii substraturilor metabolice pot furniza informații despre perturbarea metabolismului energetic al creierului, inimii și chiar tumorilor. Radiofarmaceuticele receptori reprezintă o mare promisiune pentru aplicațiile clinice (steroizi și medicamente cu acțiune asupra sistemului nervos

Scanned with OKEN Scanner

central) și cercetare (liganzi estrogenici medicamente cu acțiune asupra sistemului nervos central și analogii lor).

Un nou domeniu de investigare îl constituie vizualizarea tumorilor folosind anticorpi antitumorali marcați (Goldenberg, 1980; Hunter și colab., 1987; DeLand, 1989).

Deoarece antigene asociate de tumori se pot găsi într-o oarecare măsură și în celulele organelor normale, trebuie selectați, pentru a fi folosiți ca radiofarmaceutice, anticorpii marcați corespunzători antigenelor care apar în cantitate mare în celulele tumorale. Utilizarea lor în practica clinică este posibilă numai datorită SPECT-ului, care face să crească valoarea raportului între numărul de impulsuri din țesutul țintă/numărul de impulsuri provenite de la țesuturile învecinate (Spies și colab., 1987; DeNardo și colab., 1989).

Metaboliții și alți constituenți organici ai corpului au în componență atomi de carbon, hidrogen, azot, oxigen, fosfor și sulf în diferite combinații, iar trasorul ideal este un izotop radioactiv al acestor atomi.

Din nefericire, numărul radioizotopilor cu proprietăți nucleare utile aplicațiilor *in vivo* este foarte limitat. Dezvoltarea emițătorilor fotonici care pot fi folosiți în SPECT a fost limitată de progresele încete în dezvoltarea radiofarmaceuticelor. Din acest motiv, în ultimii ani a fost explorată extensiv posibilitatea folosirii în diagnostic a compușilor analogi marcați (Stöcklin și Kloster, 1982). Exemplul cel mai elocvent în abordarea analogilor îl constituie introducerea I-123 ca atom de marcare, datorită proprietăților nucleare ideale.

Halogenii, datorită posibilității de a forma legături covalente cu atomii de carbon, pot fi considerați radioizotopi organici. Analogii structurali pot fi ușor obținuți. De exemplu, un atom de fluor poate înlocui un atom de hidrogen, iar atomii de brom și iod pot înlocui grupe metil, fără modificări structurale semnificative, datorită dimensiunilor lor comparabile. Compuși analogi marcați se obțin nu numai cu halogeni, ci și cu seleniu, telur, staniu sau alți atomi care pot forma izosteri.

Radiofarmaceuticele analogi metabolici specifici radiomarcate cuprind următoarele clase de compuși:

— *Analogii acizilor grași.* Principala sursă de energie a miocardului o constituie acizii grași liberi cu lanț hidrocarbonat lung. Pentru captarea miocardică a acizilor grași au fost propuși ca agenți metabolici acizii grași (de exemplu, acizii hexadecanoic și heptadecanoic) marcați cu halogeni, Te-123m ($t_{1/2}$ = 119.7 zile) și Tc-99m. Spre deosebire de acizii grași marcați cu I-123 și Te-123m — — compuși covalenți ce pot fi preparați în stare pură radiochimic și chimic —, compușii marcați cu tecnețiu pot fi obținuți în cel mai bun caz puri radiochimic, compoziția lor complexă putînd introduce o variabilă necunoscută în rezultate.

— *Aminoacizi și proteine.* Aminoacizii, de exemplu β-iodo-D-alanina-3-iodo-L-α-metiltirozina, sînt radiofarmaceutice potențiale pentru investigarea pancreasului, I-123 s-a dovedit și de această dată radionuclidul cu cele mai potrivite proprietăți. De asemenea, au fost radioiodurate o serie de proteine sanguine.

— *Zaharurile* sau hidrații de carbon (D-glucoza și derivații ei, deoxi-D-galactoza și derivații ei), compuși principali necesari menținerii vieții alături de acizii grași și aminoacizi, sînt substraturi pentru metaboliții energetici ai creierului și inimii și au importanță în dezvoltarea unor tumori.

— *Steroizii* sînt o altă clasă de metaboliți endogeni, care, marcați cu radionuclizi (I-123, Te-123m, Sn-117 m), constituie radiofarmaceutice pentru investigarea glandelor sexuale și suprarenale.

Scanned with OKEN Scanner

— *Aminele* marcate cu radionuclizi (I-123) au fost propuse ca radiofarmaceutice pentru investigarea creierului. S-au testat diferiţi compuşi din clasele : iodoaniline, iodobenzilamine şi iodofenilamine (de exemplu, N-izopropil-p-I-123-iodoamfetamină).

Aşa cum se observă, în prezent numai cîţiva trasori analogi metabolici, gama emiţători, sînt utilizabili în SPECT. Radionuclizii folosiţi se leagă covalent (I-123, Sn-117m) sau sînt metale care formează complecşi (Tc-99m). Compuşii marcaţi cu Tc-99 m cresc numărul radiofarmaceuticelor, dar nu şi valoarea diagnostică şi semnificaţia clinică a trasorilor analogi metabolici.

În contextul conceptului **inhibitorilor** enzimatici trebuie menţionat acidul nesaturat 14-iodo-9-tetradecanoic, un inhibitor potenţial al acil-CoA-dehidrogenazei (Otto şi colab., 1981).

Întrucît multe funcţii biologice importante sînt controlate de **receptori**, modificările în concentraţia radioreceptorilor şi concentrarea lor diferenţiată în organism pot furniza indicii preţioase pentru diagnostic (Eckelman, 1982), permiţînd totodată monitorizarea tratamentului. Din această clasă de radiofarmaceutice, cel mai bine studiat este grupul radiotrasorilor care se leagă de receptorul estrogenic (de exemplu, 16 α-iodestradiolul, chinuclidinil-p-iodobenzilatul).

Anticorpii — macromolecule active biologic — specifici pentru miozina cardiacă, antigenul carcinoembrionar, α-fetoproteine, fibrinogen, mitocondrii ş.a. au fost radiomarcaţi cu iod sau tecneţiu şi folosiţi în clinică pentru localizarea şi vizualizarea organelor ţintă specifice.

La început au fost utilizaţi anticorpii policlonali marcaţi, dar radiaţiile emise în urma biodistribuţiei lor în organism erau slabe şi uneori neconcludente. Pentru reducerea fondului s-a propus folosirea unui al doilea anticorp şi apoi, cu speranţe mari, a anticorpilor monoclonali (Alazraki şi Taylor, 1988).

S-a remarcat faptul că, probabil, nu există anticorpi specifici tumorali şi, chiar şi în cazul celor mai puri, concentraţia lor la nivelul tumorii este subopţională pentru vizualizare.

Prin folosirea fragmentelor de anticorpi marcate s-a constatat mărirea raportului radioactivitate la nivelul tumorii/radioactivitatea ţesuturilor învecinate (Henze şi colab., 1987), iar tomografia de emisie, prin folosirea unui radionuclid adecvat, poate creşte valoarea acestui raport de două sau chiar de trei ori (DeLand, 1989).

În investigaţia SPECT radioimunologică, foarte promiţătoare s-a dovedit a fi imunolimfoscintigrafia. S-a evidenţiat o fixare a anticorpilor marcaţi, în cantităţi uşor detectabile, la nivelul nodulilor limfatici neinvadaţi şi lipsa de captare a radiofarmaceuticului la nivelul celor cu tumori metastazice (Pop şi colab., 1985; Pop şi colab., 1987; Kramer şi colab., 1988).

În prezent se experimentează noi radiofarmaceutice şi se speră obţinerea de noi compuşi marcaţi cu Tc-99m care să permită investigarea funcţională a inimii, creierului şi rinichilor (Croft, 1986). Se insistă pe marcarea cu tecneţiu datorită proprietăţilor sale extrem de convenabile (energie, timp de înjumătăţire, emisie monofotonică, posibilitate de a fi obţinut chiar în unitatea de medicină nucleară, marcare instantanee prin simpla dizolvare a produsului farmaceutic ş.a.). I-123, deşi corespunde din punctul de vedere al proprietăţilor fizice (emisie monofotonică, energie, timp de înjumătăţire) pentru investigaţiile SPECT, el este mai puţin utilizat deoarece necesită prezenţa unui ciclotron pentru a fi obţinut şi are întotdeauna impurităţi de I-124. Tl-201 are un timp de înjumătăţire prea lung,

Scanned with OKEN Scanner

energie prea scăzută și preț prea ridicat. Împotriva celorlalți radionuclizi se pot aduce argumente similare.

Pentru investigarea fluxului sanguin cerebral s-a încercat înlocuirea Xe-133 cu propilenaminoximă — Tc-99m, care s-a dovedit utilă numai pentru studiile tomografice dinamice rapide deoarece timpul său de spălare este foarte scurt (Chaplin și colab., 1985). S-a pus la punct un nou compus denumit Pn-26, marcat cu Tc-99m, care are o distribuție a fluxului asemănătoare cu cea a Xe-133, dar are o captare crescută în zonele periinfarct la pacienții cu atac ischemic tranzitoriu (Andersen și colab., 1985).

Rezultatele cele mai spectaculoase în investigarea fluxului sanguin cerebral regional s-au obținut cu HMPAO — Tc-99m (Ceretec) care datorită caracteristicilor ideale, a permis o mai bună înțelegere a fiziopatologiei afecțiunilor cerebrovasculare (Ell și colab., 1987).

În scopul înlocuirii ionului taliu-Tl-201 în investigarea cordului (studiul perfuziei arterei coronare) se caută un radiofarmaceutic marcat cu Tc-99m, cu o extracție mare din sînge la prima trecere. În timp ce, după o singură injectare de Tl-201, țesutul poate fi caracterizat ca normal, ischemic sau infarctat, pentru a obține aceleași informații cu radiofarmaceutice — Tc-99m (de exemplu, t-butilizonitril — Tc-99m) sînt necesare două injectări.

Toate aceste noi radiofarmaceutice, precum și altele care vor fi obținute și experimentate în viitor — — în special din clasa radiofarmaceuticelor cu substrat specific — vor influența apreciabil dezvoltarea în continuare a tomografiei computerizate de monoemisie.

BIBLIOGRAFIE SELECTIVĂ

Alazraki N. P., Taylor A. T. Jr. (1988), *Radioimunodiagnostic through imaging. Prospects for tumour imaging using labeled monoclonal antibodies*, Invest. Radiol., **23** (6) : 414—20.

Andersen A., Holm S., Vorstrup S. et al. (1985), *Tomographic brain images using a new technetium-99m labeled oxime Pn-26 : with excellent brain retention*, J. Nucl. Med., **26** : 827.

Blinder R. A., Jaszczak R. J., Coleman E. (1986), *Single Photon Emission Computed Tomography : Survey of Current Clinical Applications*, în Nuclear Medicine Annual Freeman L. M., Weissmann H..S. (eds.) 19—56.

Chaplin S. B., Oberle P. O., Hoffman T. F. et al. (1985), *Regional brain uptake and retention of Tc-99m-propylene aminooxime derivates* (abstract), J. Nucl. Med., **26** : 18.

Coleman R. E., Blinder R. A., Jaszczak R. J. (1986), *Single Photon Emission Computed Tomography (SPECT) Part II : Clinical Applications*, Investigative Radiology, **21** *1*, 1—11.

Collier R. D., Johnson R. P., Carrera G F., Isitman A. T et al. (1985), *Chronic Knee Pain Assessed by SPECT : Comparison with other Modalities*, Radiology, **157** : 795—802.

Cowan R. J., Watson N. E. (1980), *Special characteristic and potential of single photon emission computed tomography in the brain*, Semin. Nucl. Med., **10** : 335.

Croft B. Y. (1986), *Single-Photon Emission Computed Tomography : Technical Aspecst and Innovations*, în Nuclear Medicine, Freeman L. M., Weissman H. S. (eds.) Raven Press, New York, 1—18.

Deland F. H. (1989), *A Perspective of Monoclonal Antibodies : Past, Present and Future*, Seminars in Nuclear Medicine **3** : 158—165.

DeNardo G. L., Macey D. J., DeNardo S. J. et al. (1989), *Quantitative SPECT of uptake of monoclonal antibodies*, Semin. Nucl. Med., **19** (1) : 22—32.

Eckelman W. C. (1982), *Receptor-specific radiopharmaceuticals*, in Computed Emission Tomography, P. J. Ell, L. L. Holman (eds.), Current Medical Literature Ltd., London 263—284.

Ell P J., Costa D C. et al. (1987), *rCBF Atlas The clinical application of rCBF imaging by SPECT*, Brier Press Ltd., High Wycombe.

Gyves J. W., Ziessman H. A., Ensminger W. D et al. (1984), *Definition of hepatic tumor microcirculation by single-photon emission computerised tomography (SPECT)*, J. Nucl. Med., **25** : 972—977.

Scanned with OKEN Scanner

Hunter R. E., Doherty P., Griffin T. W. et al (1987), *Use of indium-111-labeled OC-125 monoclonal antibody in the detection of ovarian cancer*, Gynecol-Oncol., **27** (3) : 325—39.

Kawamura J., Itoh H., Yoshida O., Fujita T., Torizuka K. (1984), *In vivo estimation of renal volume using a rotating gamma camera for (^{99m}Tc) dimercaptosuccinic acid renal imaging* Eur. J. Nucl. Med., **9** : 168—172.

Khaw B. A., Haber E. (1982) *Radiolabelled antibodies in imaging*, in Computed Emmission Tomography P. J. Ell, B. L. Holman (eds.), Current Medical Literature Ltd., London, 285—298.

Knapp W. H., Kummer R , Kübler W. (1986), *Imaging of Cerebral Blood Flow-to-Volume Distribution Using SPECT*, J. Nucl. Med., **27** : 465—470.

Kramer E.L., Sanger J. J., Walsh C. et al. (1988), *Contribution of SPECT to imaging of gastrointestinal adenocarcinoma with 111 In-labeled anti-CEA monoclonal antibody*, AJR, **151** (4) : 697—703.

Lavender J. P., Al-Nahhas A. M., Myers M. J. (1984), *Ventilation perfusion ratios of the normal supine lung using emission tomography*, Br. J. Radiol., **57** : 141—146.

Ohta H., Ishii M. et al. (1985), *In ECT imaging with dimercaptosuccinic acid Tc-99m useful to detect lung metastases of osteosarcoma?*, Clin. Nucl. Med., **10** : 13—15.

Otto C. A., Brown L. E., W eland D. M., Beierwaltes W. H. (1981), *Synthesis of ^{125}I-labeled 14-iode-9-tetradecynoic acid*, J. Label. Comp. Radiopharm., **18** : 1347—1355.

Pop T., Neagu V., Gălăşanu M. et. al. (1985), *Iliopelvic Lymphoscintigraphy*, XX-e Congres de la Société Internationele d'urologie, Vienna, 23—28 juin.

Pop T., Galasanu M., Doinița Dumitrache, Braticievici B., *Limfoscintigrafia în tumorile pelvine*, Simpozionul „Preocupări deosebite în chirurgie", Tîrgu-Mureș, 15—16 mai 1987.

Sandler M. P., Patton J. A., (1987), *Multimodality Imaging of the Thyroid and Parathyroid Glands*, J. Nucl., Med., **28** : 122—129.

Spies S. M., Zimmer AM., Spies W. G. et al. (1987), *Considerations for tomographic imaging of monoclonal antibodies*, Semin. Nucl. Med., **17** (3) : 267—72.

Stöcklin G., Kloster G. (1982), *Methabolic analogue tracers*, in Computed Emission Tomography, P. J. Ell, B. L. Holman (eds.), Current Medical Literature Ltd, London, 299—338.

Underwood S. R., Walton Ş., Ell P. J., Jarritt P. H. Emanuel R. W., Swanson R. H. (1985), *Gated blood-pool emission tomography : A new technique or the investigation of cardiac structure and function*, Eur. J. Nucl. Med., **10** : 332—337.

Williams E. D., Parker C., Rankin D., Roy R. R. (1986), *Multiple-section radionuclide tomography of the kidney : a clinical evaluation* Br. J. Radiol., **59** : 975—983.

Ziessman H. A., Wahl R. L., Juni J. E., Gyves C. E. et al. (1985), *The utility of SPECT for MAA Tc^{99m} hepatic arterial perfusion scintigraphy*, AJR, **145** : 747—751.

Scanned with OKEN Scanner

CAPITOLUL III

Aplicații clinice

5 Protocoale clinice pentru imagini SPECT cu sistemul computerizat Matrix NUC—15/XET

TIBERIU POP și DOINIȚA DUMITRACHE

Pentru obținerea unor studii SPECT de calitate trebuie ca aparatura să funcționeze ireproșabil, sistemul detector să fie perfect calibrat pentru radionuclidul folosit, pregătirea pacientului și înregistrarea datelor să se facă conform unui protocol bine ales, iar prelucrarea datelor să se realizeze de așa manieră, încît să asigure un diagnostic corect.

Modul de funcționare al tomografului computerizat de monoemisie a fost descris în subcapitolul 3.

Protocoalele de lucru cuprind toate aspectele investigației prin tomografie: pregătirea camerei gamma rotative, pregătirea pacientului și administrarea radiofarmaceuticului, poziționarea pacientului, înregistrarea, prelucrarea și afișarea datelor.

Deoarece prelucrarea datelor se poate realiza în foarte multe moduri, pentru a nu se obține rezultate eronate și pentru ca datele afișate să fie concludente trebuie să existe un control de calitate riguros, în manipularea datelor după achiziția lor.

PREGĂTIREA CAMEREI GAMMA ROTATIVE

Prima operație constă în calibrarea energiei și uniformității camerei gamma rotative cu o sursă de 1—1,5 mCi pertechnetat de sodiu Tc-99m. Urmează fixarea lărgimii ferestrei energetice, respectiv a domeniului energetic, în KeV, corespunzător radionuclidului folosit. Se montează colimatorul necesar investigației, iar consola cu detectorul se inițializează (se aduc la parametrii de start).

Majoritatea studiilor se realizează cu o colimare standard — colimatoare cu orificii paralele. Unele investigații, pentru obținerea de performanțe superioare, necesită colimatoare cu orificii oblice și, mai rar, colimatoare cu șapte orificii tronconice (tomografii cardiace cu Tl-201) Colimatoarele cu șapte orificii tronconice au o sensibilitate semnificativ mai mare în cazul leziunilor posterioare, dar dacă axele nu sînt bine centrate pe ventriculul stîng în proiecția oblică anterioară stîngă, vor rezulta numeroase artefacte, de exemplu zone de hiperperfuzie artefactuoase. După poziționarea pacientului se fixează detectorul deasupra organului sau sistemului de interes la distanța minimă posibilă pentru a permite rotația, trecînd întregul sistem numai pe mișctrea de rotație.

Scanned with OKEN Scanner

Calculatorul, la care este conectat întregul sistem al camerei gamma rotative, se pregătește pentru înregistrarea datelor investigației prin programul clinic de tomografie: se stabilește numărul de imagini ce vor fi înregistrate (16, 32, 36, 60 sau 64), calculatorul afișînd unghiurile din care se vor face înregistrările, și se pregătește un disc mobil cu spațiu liber suficient pentru înregistrarea și prelucrarea datelor.

PREGĂTIREA PACIENTULUI

Majoritatea investigațiilor nu necesită o pregătire prealabilă specială. Totuși, pentru unele investigații, pacienții trebuie să fie hidratați (tomografiile renale și osoase), să nu fi făcut studii cu bariu în ultimele 24 de ore (tomografie hepato-splenică), să nu fi luat anumite medicamente (tomografie tiroidiană), să li se administreze un produs farmaceutic rece (tomografii cardiace), să ia un prînz ușor etc.

Radiofarmaceuticul adecvat tipului de investigație se administrează pacientului intravenos. Doza de radiofarmaceutic injectată trebuie să fie cea indicată de protocol, întrucît doze prea mici ar face ca informațiile înregistrate în timpul relativ scurt de achiziție a datelor dintr-un anumit unghi să fie insuficiente și, respectiv, imaginea neconcludentă sau cu valoare clinică dubioasă.

POZIȚIONAREA PACIENTULUI

Este o manevră extrem de importantă pentru succesul investigației. Înălțimea detectorului față de pacient trebuie să asigure o rază de rotație minimă posibilă pentru a conferi o rezoluție optimă imaginilor tomografice.

La investigarea toracelui și abdomenului, brațele pacientului trebuie scoase din cîmpul vizual deoarece, prin absorbția fotonilor gamma, vor apărea o inconsistență în informațiile proiectate și o serie de artefacte care reduc contrastul pe imagine. Dintre artefacte, cel mai des întîlnit este efectul „în stea" (fig. 5.1), care, pe imagine, se materializează printr-o serie de raze ce diverg din organul studiat. Pentru înlăturarea acestor incoveniente, pacientul trebuie să stea cu mîinile sub cap, încrucișate deasupra capului sau întinse în continuarea corpului, în acest ultim caz avînd nevoie de o suprafață de sprijin.

Bineînțeles că, pe parcursul întregului studiu, pacientul nu trebuie să se miște. În acest scop, pacienții pot fi imobilizați cu ajutorul unor curele prevăzute cu benzi adezive, procedeu ce li se aplică în special celor care nu cooperează în timpul investigației.

ÎNREGISTRAREA DATELOR

Poziția de start a detectorului trebuie astfel selectată încît centrul cîmpului vizual să fie perpendicular pe masa pe care este poziționat pacientul.

Achiziția datelor se realizează cu ajutorul calculatorului în modul dinamic (128 × 128) după ce s-a stabilit unghiul sub care se efectuează studiul — 180° sau 360° — și timpul cît durează înregistrarea unei imagini (15—30 sec).

Investigația începe din punctul 0, care, de obicei, corespunde punctului aflat cel mai jos pe cercul de rotație al detectorului. După epuizarea timpului de achiziție dintr-un unghi, detectorul se deplasează în poziția următoare, face o nouă achiziție conform timpului programat ș.a.m.d. Pe ecranul calculatorului sînt afișate concomitent ultima secvență înregistrată și cea care este în curs de înregistrare.

Scanned with OKEN Scanner

PRELUCRAREA DATELOR ŞI AFIŞAREA REZULTATELOR

După încheierea procesului de achiziţie a datelor se alege din lista programelor clinice ale calculatorului cel de tomografie.

Programul de tomografie este executat de calculator ca program clinic, proiecţiile obţinute fiind imediat stocate. Programul permite efectuarea următoarelor operaţii: calcularea deplasării electrice, obţinerea secţiunilor transversale, obţinerea secţiunilor longitudinale, programul test pentru determinarea parametrilor optimi şi afişarea secţiunilor calculate. Secţiunile longitudinale pot fi sagitale sau frontale (coronale). Pentru ca imaginile afişate de calculator să fie cît mai clare pi edificatoare pentru clinician, ele se prelucrează mai întîi cu ajutorul srogramului pentru imagini statice. Acesta permite rotirea imaginii cu cîte 90° în sensul acelor de ceasornic, afişarea imaginii în oglindă, netezirea imaginii (trecerea de la o nuanţă la alta să se facă după o linie continuă), întărirea contrastului pe imagine, extragerea fondului şi, dacă este necesar, corecţia de uniformitate.

Atunci cînd conturul imaginii nu coincide cu centrul cîmpului de vizualizare se face corecţia deplasării electrice. Dacă nu este corectată această deviaţie pot apărea artefacte în timpul reconstrucţiei. Programul pentru corecţie necesită o imagine în matricea 128 × 128 cu cele patru colţuri ale pătratului marcate cu o sursă punctiformă, astfel încît diagonalele ce trec prin ele să se întretaie în centrul cîmpului. După ce se introduce identificarea acestei imagini, programul calculează centrul acestor markeri şi afişează un cursor în poziţia centrală. Poziţia poate fi corectată cu ajutorul comenzilor (săgeţilor) de la pupitru. Programul calculează centrul electric şi deplasările corespunzătoare.

Programul de tomografie propriu-zis începe cu calcularea secţiunilor transversale. Se stabileşte mai întîi zona de interes în care se vor practica secţiunile, cu ajutorul unor bare. Prima bară fixă va indica poziţia primei secţiuni, iar ultima bară fixă, poziţia ultimei secţiuni. Calculatorul anunţă numărul maxim de secţiuni posibil, respectiv numărul de pixeli ai zonei alese, care este, de obicei, şi cel ales de noi, ţinînd cont că grosimea cea mai indicată pentru o secţiune este de 1 pixel.

Dacă este necesar, se face corecţia absorbţiei eliptice în funcţie de conturul corpului. Programul necesită ingroducerea coeficientului de absorbţie, în cm^{-1}, şi a semiaxelor care determină elipsa. Aceasta se realizează prin intermediul a două bare care apar una după alta pe ecran, întîi pe imaginea proiectată la 0° şi apoi pe cea proiectată la 90°. Barele se deplasează pentru a delimita corpul pacientului. Calculatorul realizează corecţia cerută.

Secţiunile se reconstruiesc din imaginile înregistrate din diferite unghiuri în jurul pacientului.

În continuare, se alege filtrul pentru prelucrarea imaginilor dintre filtrele uni- şi bidimensionale posibile prin program. Filtrele se folosesc pentru îmbunătăţirea raportului semnal/zgomot.

Secţiunile reconstruite conform parametrilor introduşi sînt afişate pe ecranul TV, prima imagine prezentînd zona selectată pentru secţiuni. Imaginile pot fi în continuare prelucrate conform programului de prelucrare a imaginilor statice.

În funcţie de necesităţi se vor calcula secţiuni longitudinale: sagitale şi frontale (coronale) conform procedeului descris pentru secţiunile transversale. Imaginile secţiunilor reconstruite pot fi afişate simultan, pe rînd, cîte patru sau una singură. Ele pot fi înregistrate pe film polaroid sau radiologic.

Scanned with OKEN Scanner

PROTOCOALE CLINICE

CORDUL

a) *Perfuzia miocardului*
Pregătirea pacientului :

Radiofarmaceuticul :	clorură taloasă Tl-201,
Doza :	1,5 — 2mCi
Timpul de începere a înregistrării :	imediat după injectare

Achiziția datelor :

Parametrii camerei :	colimare standard fereastra—A = 75 keV cu 20% B = 167 keV cu 20%
Rezoluția imaginii :	64 × 64
Numărul de proiecții :	32 pe 180°
Timp/proiecție :	30 s.

b) *Studii de pool sanguin dublu sincronizate*
Pregătirea pacientului :

Radiofarmaceuticul :	pirofosfat stanos și după 20 min pertecnetat de Tc-99m
Doza :	15—20 mCi
Timpul de începere a înregistrării :	15 min după ultima injectare

Achiziția datelor :

Parametrii camerei :	colimare — standard fereastra — A = 140 keV cu 20%
Rezoluția imaginii :	64 × 64
Numărul de proiecții :	32 pe 180°
Timpul/proiecție :	60 s.

CREIERUL

Pregătirea pacientului :

Pacientul :	blocarea plexului coroid dacă se folosește pertecnetat Tc-99m
Radiofarmaceuticul :	glucoheptonat — Tc-99m sau pertecnetat — Tc-99m
Doza :	15—20 mCi
Timpul de începere a înregistrării :	aproximativ 1 oră

Achiziția datelor :

Parametrii camerei :	colimare — standard fereastra — A = 75 keV cu 20%
Rezoluția imaginii :	64 × 64
Numărul de proiecții :	64 pe 360°
Timpul/proiecție :	20—25 sec.

Scanned with OKEN Scanner

FICATUL

Pregătirea pacientului :

Pacientul :	nu face studii cu bariu 24 de ore înainte de investigaţie
Radiofarmaceuticul :	sulfură coloidală — Tc-99m
Doza :	4 mCi
Timpul de începere a înregistrării :	5—10 min.

Achiziţia datelor :

Parametrii camerei :	colimare — standard fereastra —A = 140 keV cu 20%
Rezoluţia imaginii :	64 = 64
Numărul de proiecţii :	64 pe 360°
Timpul/proiecţie :	20—25 s.

PULMONUL

Pregătirea pacientului :

Pacientul :	pacientul se injectează numai în decubit dorsal
Radiofarmaceuticul :	macroagregate de albumină —Tc-99m sau microsfere de albumină umană Tc-99 m
Doza :	2—4 mCi
Timpul de începere a înregistrării :	10—15 min

Achiziţia datelor :

Parametrii camerei :	colimare — standard fereastra — A = 140 keV cu 20%
Rezoluţia imaginii :	64 × 64
Numărul de proiecţii :	64 pe 360°
Timpul/proiecţie :	20 sec.

SCHELETUL

Pregătirea pacientului :

Pacientul :	hidratare pentru creşterea fluxului urinar
Radiofarmaceuticul :	metilendifosfonat Tc-99m
Doza :	20 mCi
Timpul de începere a înregistrării :	1,5—3 ore

Achiziţia datelor :

Parametrii camerei :	colimare – standard fereastra — A = 140keV cu 22%
Numărul de proiecţii :	4 pe 360°
Timpul/proiecţie :	20—25 s.

RINICHIUL

Pregătirea pacientului :

Pacientul	hidratare
Radiofarmaceuticul :	glucon — Tc-99m DMSA — Tc-99m

Scanned with OKEN Scanner

Doza :	2—4 mCi
Timpul de începere a înregistrării :	1, respectiv 4 ore

Achiziţia datelor :

Parametrii camerei :	colimare — standard fereastra — A = 140 keV cu 20%
Rezoluţia imaginii :	64 × 64
Numărul de proiecţii :	64 pe 360°
Timpul/proiecţie :	20 s

Reuşita unei investigaţii depinde de sensibilitatea aparatului folosit, de performanţele calculatorului şi programelor cu care operează acesta şi, bineînţeles, de respectarea întregului protocol de lucru începînd cu pregătirea pacientului şi aparatelor, continuînd cu achiziţia datelor şi terminînd cu prelucrarea acestora şi interpretarea lor.

BIBLIOGRAFIE SELECTIVĂ

Collier B. D., Johnson R. P. et al., (1985), *Chronic Knee Pain Assessed by SPECT: Comparison with Other Modalities*, Radiology, **157**: 795—802.

Halama P., Henkin J. (1986), *Single Photon Emission Tomography (SPECT)*, în Clinical Radionuclide Imaging, III L. Freeman (ed.) Grune and Stratton, New York.

Jarritt P. H., Ell P. J. (1984), *Gamma Camera Emission Tomography — Quality Control & Clinical Applications*, Current Medical Literature Ltd., London.

Knapp H. W., Kummer R., Kubler W. (1986), *Imaging of Cerebral Blood Flow-to-Volume Distribution Using SPECT*, J. Nucl. Med. **27**: 465—470.

Malko J. A., Heertum R. L., Gullberg G. T., Kowalsky W. P. (1986), *SPECT Liver Imaging Using an Iterative Attenuation Correction Algorithm and an External Flood Source*, J. Nucl. Med., **27**: 701—705.

Slosman D., Townsend D. et al. (1985), *Single photon emission computed tomography study of human cancer: utilization of ^{57}Co-labelled bleomycin*, Nuclear Medicine Communications, **6**: 795—803.

Underwood S. R., Jarritt P. J. et al. 1985), *Left ventricular volume and ejection fraction determined by gated blood-pool emission tomography*, Brit. Heart, **53**: 216—22.

Underwood S. R., Ell P. J., Jarritt P. H. et al. (1985), *Gated blood—pool emission tomography: A new technique for the investigation of cardiac structure and fraction*, Eur. J. Nucl. Med., **10**: 332—337.

Ziada G. Hayat N. et al. (1986), *Quantitative analysis of stress thallium-201 studies: comparison of SPET and planar imaging in the detection of CAD*, Nuclear Medicine Communications, **7**: 427—435.

Scanned with OKEN Scanner



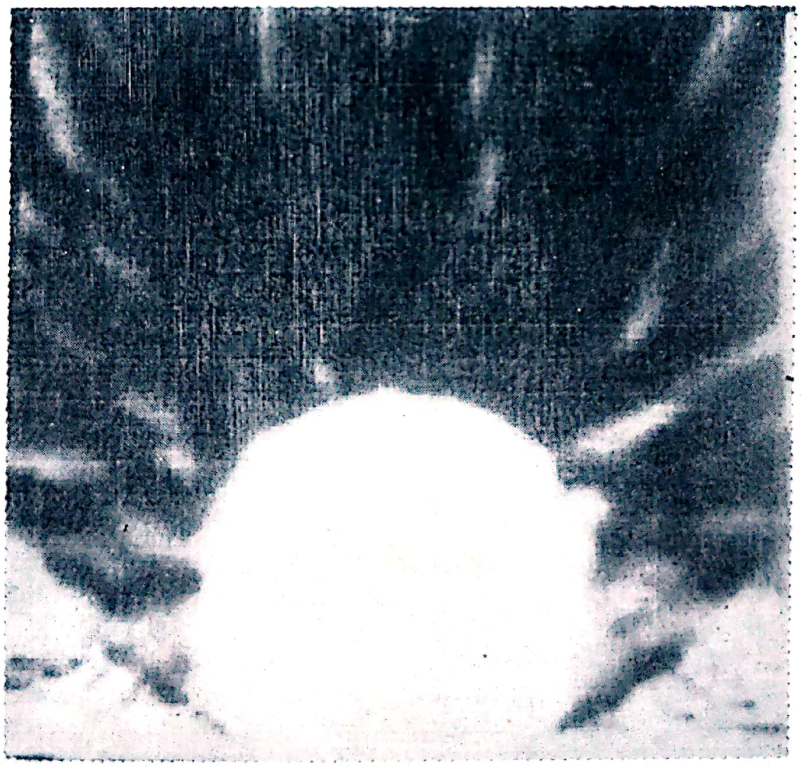

Fig. 5.1.—Efect „în stea" (artefacte). *Obs.* imaginile au fost înregistrate din cod color.

Scanned with OKEN Scanner

6 Inima

MIRCEA CINTEZĂ, TIBERIU POP
și DOINIȚA DUMITRACHE

Explorarea inimii a beneficiat într-o măsură considerabilă de introducerea tomografiei computerizate de monoemisie (SPECT). Se cunoaște faptul că explorarea cardiacă radionuclidică s-a dezvoltat în două direcții, egale ca importanță: angiografiile radionuclidice, ce permit studiul funcției de pompă, și scintigrafiile miocardice, care permit, printre altele, studiul circulației coronariene și al unor aspecte ale metabolismului miocardic. Pentru ambele domenii, rezoluția imaginilor constituie un deziderat important, deoarece modificările segmentare de circulație, metabolism și funcție contractilă apar, uneori, pe arii de 1—2 cm², a căror identificare corectă pe inima în mișcare este dificilă pentru cardiologia nucleară convențională, chiar cu folosirea diverselor sisteme de sincronizare ECG a imaginilor. Datorită valorii recunoscute a informațiilor privind circulația coronariană și funcția cardiacă în explorarea cardiologică, de la tomografia de monoemisie a inimii s-a așteptat consolidarea preciziei și a importanței investigațiilor neinvazive în bolile de inimă.

LOCUL TOMOGRAFIEI DE MONOEMISIE ÎN EXPLORAREA CARDIOLOGICĂ

Importanța tomografiei de monoemisie cardiacă (TEC) rezultă, pe de o parte, din valoarea explorării radionuclidice planare în explorarea cardiacă și, pe de altă parte, din capacitățile tehnice proprii de a îmbunătăți rezultatele acesteia.

În domeniul explorării hemodinamice, anii '70 au introdus două noi metode: angiografia radioizotopică și ecocardiografia bidimensională, care aveau să marcheze o nouă etapă în cardiologie, aceea a evaluării hemodinamice neinvazive de precizie. Pe măsură ce perfecționările tehnice permiteau o apropiere pînă spre identificare a parametrilor hemodinamici neinvazivi față de cei invazivi, explorările nesîngerînde, cu impactul lor în cardiologia de masă, au contribuit fundamental la apariția unei strategii noi în selectarea bolnavilor pentru intervenții agresive și în conducerea rațională a programelor de reabilitare cardiovasculară. În prezent, angiografia radionuclidică planară realizează o explorare de mare precizie a funcției cardiace globale, sistolice și diastolice, superioară ecocardiografiei bidimensionale (2DE) și foarte apropiată de cea furnizată de cateterism. În schimb, 2DE rămîne încă mai bună în explorarea funcției segmentare, dato-

Scanned with OKEN Scanner

rită rezoluției mai mari a imaginilor. Se știe însă că, din motive tehnice (obezitate, emfizem, deformări toracice etc.) un procent consistent de bolnavi (25—30% pentru adulți și vîrstnici) nu pot fi corect explorați ultrasonografic. Explorarea radionuclidică nu cunoaște astfel de limite, încît, dacă TEC va ameliora satisfăcător rezoluția imaginilor, ea va consacra definitiv tehnicile radioizotopice drept metode de referință în explorarea hemodinamică neinvazivă.

În domeniul studiului circulației coronariene, 2DE poate furniza numai informații indirecte, prin analiza funcției contractile segmentare dependente de circulația regională. Explorarea directă neinvazivă a circulației inimii nu este realizată decît de scintigrafiile miocardice de perfuzie dar, din nou, rezoluția mai slabă a imaginilor planare nu permite o apreciere topografică precisă a reducerilor de flux. TEC ar putea în acest domeniu să realizeze o evaluare corectă a bolii coronariene multivasculare și a existenței viabilității miocardice din unele zone hipoperfuzate, informații atît de necesare pentru selectarea bolnavilor ce vor fi supuși unor intervenții active de revascularizare (by-pass coronarian, tromboliză, angiosplastie transluminală etc.).

În domeniul explorării metabolice miocardice, scintigrafiile de diverse tipuri nu au în prezent o altă alternativă neinvazivă sau chiar invazivă, iar folosirea pozitronilor în studii de tomografie de emisie cardiacă (TECP) a contribuit nu numai la cercetări folositoare clinicii, ci și la cercetări fundamentale de fiziologie cardiacă.

ANGIOTOMOGRAFIA RADIONUCLIDICĂ LA ECHILIBRU

Angiocardiografia radionuclidică se efectuează, în forma ei netomografică, în două variante principale: „la primă trecere" și „la echilibru", la care se adaugă tehnica „stetoscopului nuclear", care studiază curba funcției ventriculare fără a genera o imagine (Gherasim și colab., 1983; Hannon și colab., 1986). Această ultimă variantă tehnică nu se pretează deci la tomografiere.

Angiocardiografia radionuclidică „la primă trecere" se obține prin înregistrarea trecerii succesive a bolusului de trasor radioactiv injectat intravenos prin cavitățile drepte, plămîni și apoi cavitățile stîngi. Imaginile cavitare pot fi obținute numai în timpul primei treceri a radiotrasorului prin torace, căci ulterior acesta se diluează și, astfel, pe de o parte nu mai are intensitatea necesară pentru a genera imagine și, pe de altă parte, fondul radioactiv devine deosebit de ridicat, prin omogenizarea trasorului în întreg patul sanguin. Deoarece timpul de achiziție în TEC este de ordinul minutelor — zecilor de minute, TEC nu poate fi aplicată variantei la prima trecere.

Angiocardiografia radionuclidică la echilibru generează imaginea scintigrafică a fluxului sanguin după ce radiotrasorul s-a generalizat în patul sanguin. Intensitatea slabă a radioactivității este compensată de înregistrarea a cîtorva sute de cicluri cardiace și compunerea unei imagini scintigrafice unice, reprezentative, prin sumarea ciclurilor egale ca durată. În acest scop se folosește sincronizarea ECG a înregistrării. Angiocardiografia, varianta la echilibru — sincronizată ECG, este singura care poate fi tomografiată.

Pentru a evalua valoarea angiocardiografiei radionuclidice tomografiate este necesară o scurtă trecere în revistă a parametrilor de funcție cardiacă obținuți în prezent prin variantele planare de angiocardiografie (tabelul nr. 1).

Scanned with OKEN Scanner

Tabelul nr. 1

Indicatori de funcţie cardiacă ce pot fi obţinuţi prin angiografie radionuclidică computerizată

I. Funcţia ventriculară stîngă	
A. Sistolică	
a. Globală	
1. volume cardiace	
2. fracţie de ejecţie ventriculară	
3. index presiune-volum telesistolic	
4. viteza maximă a ejecţiei	×
5. durata la viteza maximă a ejecţiei	×
b. Segmentară	
1. amplitudinea de mişcare a peretelui	
2. secvenţa contracţiei	
— de fază (analiza Fourier)	×
— analiza în domeniu timp	×
3. fracţia de ejecţie segmentară	
B. Diastolică	
Globală sau segmentară	
1. viteza maximă de umplere	×
2. durata la viteza maximă de umplere	
3. fracţia de umplere protodiastolică	×
II. Performanţa ventriculară dreaptă (globală sau segmentară, sistolică şi diastolică)	
III. Indicatori globali de funcţie	
1. debitul cardiac	
2. volumul sanguin	
IV. Valvulopatii	
1. evaluarea regurgitaţiilor (prezenţă, mărime)	
V. Şunturi (prezenţă, mărime)	

× Parametrii care nu pot fi obţinuţi prin cateterism.

Funcţia ventriculară stîngă sistolică este cel mai amplu cercetată. Dintre parametrii globali, fracţia de ejecţie (FE) este cel mai vechi şi cel mai răspîndit indicator, valoarea sa constituind în prezent, adeseori, un criteriu de bază în selectarea bolnavilor cardiaci, atît pentru investigarea aprofundată în vederea unor intervenţii terapeutice agresive, de tip chirurgical, cît şi pentru conducerea programelor de reabilitare cardiacă şi pentru evaluarea prognosticului (Gherasim şi colab., 1983; Breuel şi Bähre, 1985; Pachinger, 1985; Zaret, 1985; Iskandrian şi colab., 1987).

Utilizarea largă a acestui parametru se datorează atît valorii sale sintetice asupra performanţei cardiace, puţin dependentă de condiţiile de încărcare ventriculară, cît mai ales faptului că, fiind un raport între două volume (volumul bătaie şi volumul ventricular telediastolic), diverşi factori de eroare se anulează prin apariţie, atît la numărător, cît şi la numitor. În poziţie oblică anterioară stîngă de circa 45°, cu înclinare caudală de 10—15°, ventriculii drept şi sting practic nu se suprapun, iar atriul sting are o suprapunere minimă peste baza ventriculului stîng (VS). TEC nu ar avea deci de eliminat decît acest ultim factor de eroare.

În schimb, pentru ventriculul drept (VD), suprapunerea atriului drept

Scanned with OKEN Scanner

este mult mai importantă și, de aceea coeficientul de eroare în calcularea FEVD este mai ridicat. Depășirea acestuia prin TEC poate pune la dispoziție un parametru precis de funcție cardiacă dreaptă, care nu are echivalent într-un alt mod de explorare, avînd în vedere că estimarea FEVD prin cateterism este atît de laborioasă, încît nu se poate aplica în mod curent în practică.

Estimarea precisă a volumelor cardiace este mult mai dificilă prin angiografie radionuclidică, avînd în vedere rezoluția slabă a imaginii și gradul mare de eroare dat de fondul radioactiv toraco-pulmonar și de coeficientul variabil de atenuare a radiației de către țesuturile toracice (eroare care nu mai este anulată prin simplificare numărător/numitor, ca în cazul FE). Problema a fost depășită prin introducerea unor modalități de estimare a tuturor coeficienților de eroare, care pot fi astfel eliminați (Gherasim și colab., 1983; Petru și colab., 1984), dar procedurile sînt laborioase și deci nepractice. TEC poate depăși acest impediment prin sporirea gradului de rezoluție a imaginii, ceea ce permite calcularea volumelor într-un mod geometric, ca la cateterism, cu eliminarea evaluării coeficienților de eroare necesari pentru metodele planare negeometrice.

Viteza maximă a ejecției și durata la viteza maximă a ejecției nu pot fi în prezent accesibile TEC, care nu înregistrează toate secvențele ciclului cardiac, dar ele reprezintă parametrii funcționali de mai mică valoare.

Evaluarea funcției segmentare ventriculare, care constituie un domeniu important din punct de vedere diagnostic, terapeutic și prognostic, nu poate fi efectuată cu acuratețe prin metoda planară, decît într-o singură proiecție, OAS 45°. În celelalte, suprapunerile cu cavitățile drepte conferă analizei cineticii segmentare un grad semnificativ de eroare. În acest domeniu, TEC cunoaște spectrul său cel mai larg de aplicații.

Diferitele modalități de analiză a secvenței contracției ventriculare (analiza de fază tip Fourier, analiza în domeniul timp) sînt de asemenea accesibile în prezent unor variante mai sofisticate de TEC, care folosesc înregistrarea întregului ciclu cardiac (Nakajyma și colab., 1985). De remarcat faptul că au fost publicate și studii care combină pe aceeași imagine angiografică analiza amplitudinii de contracție cu analiza secvenței contracției ventriculare (Ormerod și colab., 1985), cu rezultate remarcabile în identificarea unor zone dischinetice de tip anevrismal.

În prezent nu se întrevede posibilitatea studierii funcției diastolice ventriculare prin TEC. Evaluarea debitului cardiac și a mărimii regurgitațiilor este posibilă prin TEC, dar nu au fost comunicate pînă în prezent studii concludente la om.

Practica clinică actuală beneficiază atît de tomografierea angiocardiografiilor prin tehnica rotativă, cît și prin cea cu aperturi multiple (Holman, 1984; Biersack și Winkler, 1985; Nakajima și colab., 1985; Underwod și colab., 1985 a și b; Hannon și colab., 1986).

În cadrul tehnicii rotatorii s-a putut aplica tomografierea în semicerc (180°), începînd cu poziția oblic anterioară dreaptă către stînga (Underwod, 1985 a și b). Au fost înregistrate prin sincronizare ECG două secvențe principale de cîte 100 ms ale ciclului cardiac, una telediastolică (în jurul vîrfului R) și alta telesistolică. Momentul telesistolei a fost evaluat pe angiografia planară OAS standard efectuată în secundele imediat precedente tomografierii. Utilizarea acestei tehnici a permis un timp total de achiziție acceptabil, de circa 30 de minute. În acest fel, numărul de impulsuri ale imaginii telediastolice a fost de circa 3 mi-

Scanned with OKEN Scanner

lioane, similar cu cel din angiografia planară.

Reconstrucția imaginii tomografice din memoria calculatorului s-a făcut după cele 3 axe principale utilizate și în ecocardiografia bidimensională: ax lung vertical, ax lung orizontal (4 camere) și ax scurt (fig. 6.1).

greu de definit, iar în proiecția pe axul lung vertical nu se vizualizează întotdeauna satisfăcător imaginea septală. Corelația cu cateterismul a fost excelentă (Underwod, 1985 a și b) și, deoarece metoda este independentă de forma ventriculară, ea constituie cea mai bună tehnică ne-

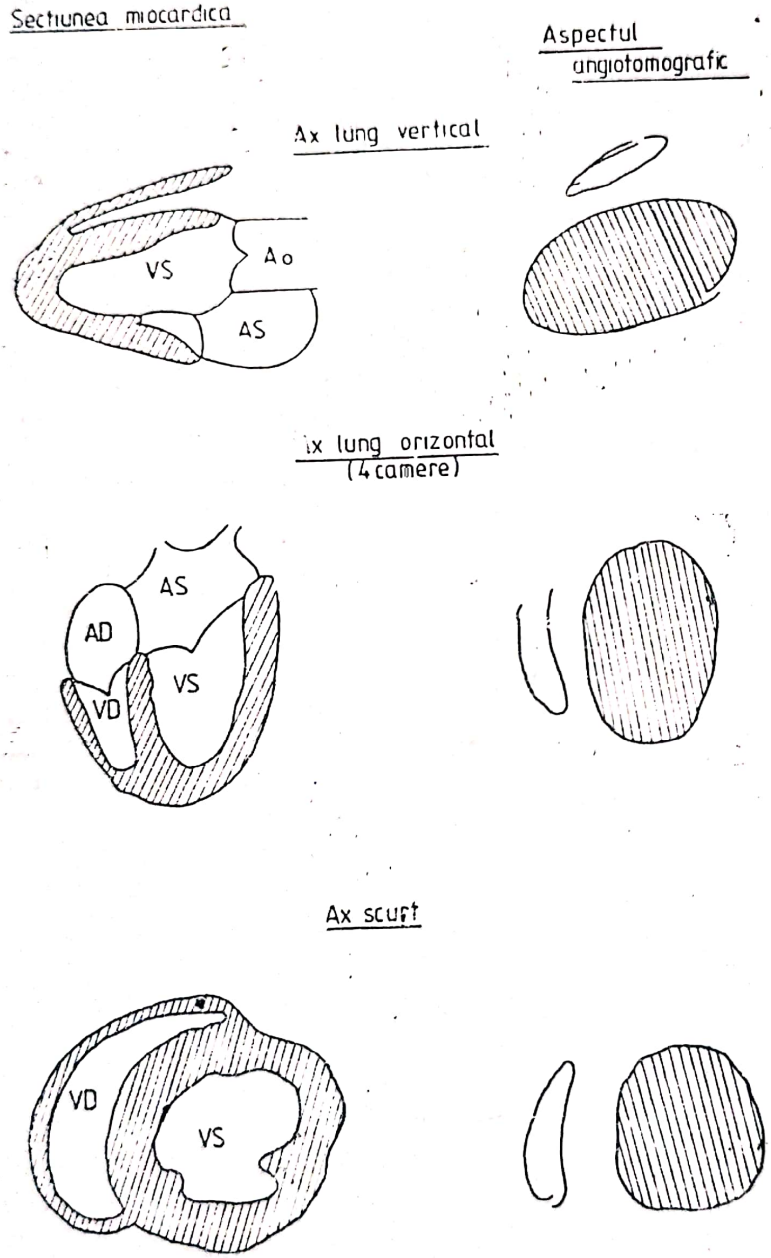

Fig. 6.1. — Reconstituirea imaginilor tomografice ale angiocardiografiilor radionuclidice în cele 3 planuri (arce) de referință; AD = atriul drept; AS = atriul stîng; Ao = = aortă; VD = ventricul drept; VS = ventricul stîng.

Calcularea volumelor ventriculare se face prin metoda geometrică, folosind imaginea de patru camere, căci în proiecția pe axul scurt, raza ventriculară (planul mitral) este mai

invazivă de evaluare a volumelor cardiace, inclusiv pentru cavitățile drepte.

De remarcat faptul că mușchiul cardiac apare ca un balon lipsit de

trasor în jurul imaginilor cavitare, ceea ce a permis calcularea geometrică a masei musculare miocardice. Este de dorit însă ca acest parametru să fie obţinut prin folosirea unui trasor miocardic pozitiv.

Angiocardiografia tomografică a permis evaluarea cu acurateţe a cineticii segmentare în multiple planuri (Underwod, 1985a şi b) cu identificarea unor segmente achinetice sau dischinetice). În prezent nu s-a standardizat topografia coronariană pe imaginile tomografice şi nu există o experienţă suficientă în evaluarea bolii multivasculare prin angiocardiografie tomografică, dar acest deziderat pare perfect realizabil.

La copii, unde toracele este subţire şi atenuarea radiactivităţii corespunzător redusă, s-au putut aplica variante de tomografiere angiografică prin aperturi multiple. Hannon şi colab. (1986) au putut calcula în acest fel fracţia de ejecţie a fiecărui ventricul (stîng şi drept) la copii cu boli congenitale complexe, la care această evaluare este practic imposibilă prin alte metode neinvazive. În aceste condiţii, corelaţia FE angionucleare cu cateterismul ($r = 0,95$ pentru VS şi $r = 0,82$ pentru VD) apare drept remarcabilă.

Din punct de vedere al evaluării funcţiei segmentare, TEC este superioară ecocardiografiei bidimensionale prin faptul că nu cunoaşte impedimente tehnice legate de emfizem şi obezitate.

Rezonanţa magnetică nucleară nu are în prezent posibilitatea de analiză a cineticii segmentare (Rotner şi Pohost, 1984; Higgins şi colab., 1985).

Îmbunătăţiri tehnologice recente au permis unui grup de autori japonezi (Nakajima şi colab., 1985) să înregistreze întregul ciclu cardiac prin tomografia de monoemisie, cu posibilitatea ulterioară de analiză a secvenţei contracţiei prin metoda Fourier. Aceasta a făcut posibilă identificarea sediului fasciculului aberant în sindromul Wolff-Parkinson-White la majoritatea bolnavilor examinaţi (Nakajima şi colab., 1985). Chiar dacă pînă acum lipsesc studii de confirmare (datorită complexităţii tehnice a procedurii), rezultatele apar remarcabile într-un domeniu cu penurie evidentă de mijloace de investigaţie.

Tehnologia sfîrşitului de deceniu promite simplificarea metodologiei, o dată cu creşterea puterii calculatoarelor dedicate cardiologiei nucleare. Astfel, timpul de achiziţie şi afişare a datelor pentru o tomografiere completă a unei angiografii la echilibru este de circa 10 minute (Fischman şi colab., 1989), ceea ce este comparabil cu cel al angiografiei planare.

În concluzie, se poate afirma că în prezent TEC este superioară angiocardiografiei radionuclidice planare în determinarea volumelor cardiace şi analiza kineticii segmentare, atît pentru cavităţile drepte, cît şi pentru cele stîngi, dar nu şi în determinarea fracţiei de ejecţie ventriculare. Secvenţa contracţiei şi analiza funcţiei diastolice sînt mai accesibile, în prezent, metodei planare.

TOMOGRAFIA DE PERFUZIE MIOCARDICĂ

Studiul radionuclidic al perfuziei miocardice a căpătat importanţă o dată cu creşterea numărului şi varietăţii procedurilor de reperfuzie miocardică. Alături de chirurgia coronariană, în ultimul deceniu s-au răspîndit în practica clinică curentă tromboliza pe cale locală sau generală şi angioplastia coronariană transluminală percutanată şi se află în experiment şi alte mijloace de asigurare a perfuziei coronariene,

Scanned with OKEN Scanner

cum ar fi dezobstrucția cu laser. În aceste condiții, numărul bolnavilor tratați în afara terapiei medicamentoase convenționale devine de ordinul sutelor de mii sau mai mare, de unde și necesitatea evaluării corecte a acestora prin mijloace cu posibilitate de extindere în masă.

Singura explorare neinvazivă a circulației coronariene care răspunde în prezent acestui deziderat este cea radionuclidică, iar domeniile ei de utilizare s-au dezvoltat în trei direcții :

a) selectarea bolnavilor care merită să fie investigați prin cateterism, în vederea unor intervenții agresive de reperfuzie (chirurgicală sau semichirurgicală) ;

b) completarea rezultatelor cateterismului cardiac, prin determinarea semnificației funcționale a unor stenoze coronariene decelate prin coronarografie și determinarea viabilității peretelui miocardic irigat de coronare sever stenozate ;

c) urmărirea eficacității tuturor tipurilor de intervenții terapeutice asupra circulației coronariene.

Pentru îndeplinirea acestor scopuri importante în cardiologia actuală este necesară, în mod ideal, o rezoluție a imaginilor scintigrafice superioară celei oferite de scintigrafia planară convențională. Tomografia de perfuzie a devenit domeniul cel mai răspîndit de utilizare a tomografiei de monoemisie în cardiologie. Tomografiile pot fi obținute cu toate tipurile de trasori folosiți în prezent în studiul circulației coronariene, mai puțin a gazelor inerte care se elimină prea rapid din circulație.

1. Taliul (Tl-201) și analogi ai potasiului au proprietatea de a fi extrași în totalitate de către celulele miocardice la prima trecere prin miocard, și de aceea fixarea locală va fi, în practică, paralelă cu fluxul coronarian. După testarea succesivă a unor izotopi de potasiu, cesiu și rubidiu, din 1973 s-a preferat familia de radiofarmaceutice a Tl-201.

La dozele uzuale (1,5—2 mCi), taliul este reținut în proporție de 90% la prima trecere prin miocard și distribuția lui va fi proporțională cu circulația coronariană regională. La această scintigrafie inițială, atît zonele necrotice, cît și cele ischemice vor apărea drept zone hipocaptante sau necaptante („pete reci"). În următoarele minute startează fenomenul denumit „redistribuția" taliului, prin care radionuclidul începe să fie spălat lent din miocite, proporțional cu fluxul local. După circa 4 ore, zonele normal irigate vor fi spălate într-o proporție mult mai mare decît zonele ischemice, astfel încît radioactivitatea restantă va fi aproximativ egală în cele două regiuni și „petele reci" din zonele ischemice vor dispărea. Nu același lucru se întîmplă cu zonele necrotice, care vor rămîne constant fără radiotrasor. Astfel, pe scintigrafia de redistribuție vor rămîne ca „pete reci" doar zonele de necroză, ce pot fi în acest fel diferențiate de zonele de ischemie prezente numai pe scintigrafiile inițiale.

Pentru a se obține un contrast mai mare între zonele normale și cele ischemice, scintigrafiile inițiale se efectuează de obicei imediat după ce s-a practicat o procedură de hiperemiere miocardică, ce va crește intensitatea fluxului (și deci a trasorului captat) numai în zonele sănătoase. Dintre modalitățile de hiperemiere existente în prezent se folosesc pe larg proba de efort și proba farmacodinamică cu dipiridamol injectabil (Cinteză și colab., 1983 ; Holman, 1988 ; Iskandrian și Hakki, 1985 ; Gammage și colab., 1986), ambele fiind utilizate și pentru tomografia de monoemisie cu taliu (Iskandrian și Hakki, 1985; Prigent și colab., 1985, 1986 ; Borges-Neto și colab., 1989).

2. Derivații cu tecnețiu (Tc-99m) constituie o generație mai nouă de radiotrasori, cu comportament fi-

Scanned with OKEN Scanner

ziologic analog taliului, introduși cu scopul de a folosi drept radiotrasor Tc-99m, care este mai stabil și mai ieftin decît taliul.

Cei mai răspîndiți compuși din această categorie sînt derivații de isonitril, cuplați cu Tc-99m, și dintre aceștia metoxil-isobutil-isonitrilul (MIBI) (Holman 1988 ; Najm și colab., 1989 ; Kial și colab., 1989 și Canby și colab., 1990) și, mai rar, terțiar-butil-isonitrilul (Okada și colab., 1988) și hexahis-2 metoxi-2 metil-propil-isonitrilul (Sestamibi) (Gibbons și colab., 1989). Proprietatea care aseamănă acești derivați cu taliul este aceea că ei sînt preluați de miocard din circulație direct proporțional cu gradul perfuziei și numai dacă miocitele sînt integre anatomo-funcțional. Există totuși o deosebire față de taliu, care însă poate fi folositoare scopului diagnostic : substanțele, în special Tc-99m MIBI, au un clearance și o redistribuție minimă din miocard, avînd comportament deci de microsfere cu radiotrasori (deși substanța nu este particulată). În schimb există un clearance rapid din plămîni și, ulterior, și din ficat (prin eliminare biliară), astfel încît nu apar interferențe de fond, iar scintigramele efectuate la 2—3 ore de la injectare au o bună rezoluție.

3. Derivații de I-123, în special acidul fenil-pentadecanoic cuplat cu I-123, au un comportament similar taliului și sînt considerați utili pentru localizarea scintigrafică a ischemiei miocardice (Hansen și colab., 1989). Folosirea acestui radiotrasor în studiul cardiomiopatiilor dilatative a arătat o alterare difuză a metabolismului acestuia (paralelă probabil cu a metabolismului unor acizi grași), care a fost cu atît mai severă cu cît dilatația era mai accentuată, dar nefiind dependentă de etiologia cardiomiopatiei (Ugolini și colab., 1988).

4. Radiotrasorii emițători de pozitroni pot evalua atît circulația coronariană (rubidiul-Rb-82, ionul amoniu marcat cu N-13, izotopul O—15), cît și metabolismul miocardic (derivații fluorurați F-18 ai glucozei, palmitatul C-11 etc.), realizînd tomografii cu o rezoluție excelentă. Se știe că această generație de radionuclizi folosește proprietatea pozitronilor emiși de a se anihila, practic instantaneu, cu un electron, emițînd o pereche de fotoni gamma, ce se îndepărtează unul de altul strict în opoziție (180°). Captarea fotonilor de coincidență ajută la identificarea spațială precisă, prin sistem tomografic, a locului de fixare a radiotrasorului pozitronic. Aceste radiofarmaceutice sînt încă scumpe, au un timp de înjumătățire fizic foarte scurt și necesită o nouă generație de aparatură scintigrafică.

Inovațiile tehnice nu au ocolit acest domeniu, astfel încît există în prezent, cel puțin pentru unii radiotrasori (rubidiul-82), generatoare comerciale care livrează pe loc trasorul pe o durată de 5—6 săptămîni, ceea ce elimină necesitatea unei aparaturi mai complexe de producere în incinta spitalelor (Williams și colab., 1989). De asemenea, există gamma-camere mobile care pot înregistra scintigramele cu pozitroni la patul bolnavului (Williams și colab., 1989). În orice caz, scintigramele cu pozitroni aduc informații funcțional-metabolice cu rol important în elucidarea fiziopatologiei ischemiei miocardice (Hashimoto și colab., 1988 ; Cloninger și colab., 1988 ; Bruken și colab., 1989) și a fiziopatologiei altor boli cardiace, de exemplu a cardiomiopatiilor hipertrofice (Gould, 1989). O dată cu simplificarea și ieftinirea protocoalelor tehnice, aceste proceduri ar putea căpăta importanță și în practica clinică, nu doar în experiment clinic și de laborator.

Aplicațiile clinice ale evaluării circulației coronariene prin metode radionuclidice sînt numeroase și cu impact evident asupra cardiologiei de

Scanned with OKEN Scanner

masă. Tomografia de monoemisie contribuie activ la îmbunătăţirea performanţelor practice ale scintigrafiei plane.

1. Diagnosticul pozitiv al prezumpţiei cardiopatiei ischemice constituie unul din domeniile cu cea mai largă aplicaţie, în care rezultatele de bază se obţin prin scintigrafia planară cu taliu (Cinteză şi colab., 1983 ; Iskandrian şi Hakki, 1985 ; Pachinger, 1985 ; Gammage şi colab., 1986 ; Iskandrian şi colab., 1986 ; Schelbert, 1987 ; Holman, 1988 ; Kaula şi colab., 1989), dar la care TEC poate spori procentul de sensibilitate şi specificitate (Biersack şi Winkler, 1985 ; Prigent şi colab., 1986 ; Clausen şi colab., 1988 ; Fintel şi colab., 1988 ; Kiat şi colab., 1989 ; Borges-Neta şi colab., 1989).

Se cunoaşte faptul că valoarea oricărei investigaţii poate fi apreciată prin mai mulţi indicatori, dintre care sensibilitatea indică procentul de indivizi bolnavi la care investigaţia identifică într-adevăr boala, iar specificitatea indică procentul de indivizi sănătoşi la care investigaţia confirmă într-adevăr absenţa bolii. Acurateţea predictivă reprezintă un indicator sintetic, care arată procentul de indivizi corect încadraţi drept sănătoşi sau bolnavi ; acest parametru fiind deci dependent atît de sensibilitate, cît şi de specificitate. Studii populaţionale (Bayes) au demonstrat însă că acurateţea predictivă a unui test depinde nu numai de valoarea sa intrinsecă, ci şi de frecvenţa bolii în eşantioanele de populaţie investigată (Cinteză şi colab., 1983 ; Holman, 1984 ; Iskandrian şi Hakki, 1985). Astfel, dacă frecvenţa bolii este extrem de scăzută (de exemplu, cardiopatia ischemică la adolescenţii sportivi), atunci un test pozitiv, care afirmă deci prezenţa bolii, are mari şanse să fie fals pozitiv. Invers, dacă frecvenţa bolii în populaţie este foarte ridicată (de exemplu, prezenţa cardiopatiei ischemice la indivizi vîrstnici dislipemici şi cu angină clinic), atunci un test negativ, deci care afirmă absenţa bolii, are mari şanse de a fi fals negativ. Conform teoriei lui Bayes, acurateţea predictivă maximă a unui test se obţine cînd frecvenţa aşteptată a bolii în populaţie are o valoare medie. Această teorie constituie baza strategiei actuale de evaluare a bolnavilor coronarieni, care se face în trepte. Astfel, într-o populaţie neselecţionată, la care frecvenţa aşteptată a bolii este redusă, se aplică un prim trial clinic şi ECG. În urma acestei etape, o parte din indivizi sînt încadraţi cu o foarte mare probabilitate drept sănătoşi sau bolnavi. La indivizii care nu pot fi încadraţi după etapele simple de investigaţie, probabilitatea prezenţei bolii este medie şi tocmai în aceste cazuri acurateţea predictivă a probelor radionuclidice este maximă.

Comparaţia dintre sensibilitatea şi specificitatea explorărilor radionuclidice în proba de efort ECG arată superioritatea acestora în diagnosticul pozitiv al bolii coronariene ischemice (Cinteză şi colab., 1983 ; Holman, 1984 ; Iskandrian şi Hakki, 1985) şi, în acelaşi timp, imperfecţiunea scintigrafiilor şi angiografiilor planare :

	sensibilitate	specificitate
— proba de efort cu taliu	85%	90%
— angiografia de efort cu tecneţiu	85—90%	80—90%
— proba de efort ECG	60—65%	80—90%

Pentru diagnosticul pozitiv al prezenţei cardiopatiei ischemice, proba cu taliu trebuie efectuată numai după o hiperemiere iniţială, care creşte mult contrastul de irigaţie dintre zonele ischemice şi cele sănătoase. Hiperemierea prin proba de efort sau prin dipiridamol par egal de utile, dar în ambele, durata perioa-

Scanned with OKEN Scanner

dei de hiperemiere nu depășește cîteva minute. De aceea, tomografierea nu a putut fi aplicată unei astfel de probe decît de puțin timp, de cînd progresele tehnice au permis reducerea timpului de achiziții a datelor la numai cîteva minute (Prigent și colab., 1985, 1986). În aceste condiții, specificitatea tomografiei cu taliu în diagnosticul prezenței unei stenoze coronariene semnificative a fost de 100% (Prigent și colab., 1986).

2. Decelarea existenței bolii coronariene multivasculare și localizarea topografică a bolii coronariene reprezintă alte deziderate importante ale scintigrafiilor de perfuzie, foarte utile pentru identificarea bolnavilor cu risc crescut de evoluție nefavorabilă, care se pretează cel mai bine la intervenții agresive de revascularizare (Abdulla și colab., 1985; Prigent și colab., 1985; Ziada și colab., 1986; Iskandrian și colab., 1987).

Acuratețea predictivă a scintigrafiei cu taliu privind prezența bolii coronariene multivasculare (indiferent de topografie) nu este prea ridicată (50—80% după diverși autori) (Bateman și colab., 1984; Holman, 1984; Iskandrian și Hakki, 1985). În schimb, dacă sînt îndeplinite criteriile de prezență a coronaropatiei multivasculare, diagnosticul pozitiv simplu de existență a cardiopatiei ischemice devine o certitudine.

Tomografia computerizată de monoemisie transaxială cu taliu și, în mai mică măsură, tomografia cu aperturi variabile au crescut net capacitatea de recunoaștere a topografiei stenozelor coronariene semnificative și, implicit, a prezenței bolii coronariene multiple (Bateman și colab., 1984; Prigent și colab., 1985; Ziada și colab., 1986).

Astfel, Bateman și colab. (1984), trecînd în revistă experiența proprie și a altor studii comparative între tomografia cu aperturi variabile și scintigrafia planară cu taliu, ajung la concluzia că tomografia stabilește diagnosticul pozitiv de boală coronariană ischemică cu o sensibilitate de peste 95% și o specificitate de circa 90%, stabilește prezența bolii multivasculare cu o sensibilitate și o specificitate de circa 80% și identifică topografia coronarei afectate cu sensibilitate întotdeauna superioară scintigrafiei planare și cu o specificitate mai mare decît a acesteia pentru coronarele dreaptă și descendentă anterioară. Ziada și colab. (1986) compară nu numai SPECT cu scintigrafia planară cu taliu în diagnosticul topografic al afectării coronariene, ci și concluziile obținute prin interpretarea vizuală și computerizată a rezultatelor în ambele variante tehnice. După cum se observă în tabelul nr. 2, SPECT este nesuperioară scintigrafiei planare în diagnosticul topografic al bolii coronariene, din oricare regiune, în schimb interpretarea computerizată a tomografiilor nu aduce nimic în plus față de interpretarea lor vizuală.

Aceste rezultate demonstrează că scintigrafiile de perfuzie miocardice, în special tomografiile de monoemisie, pot contribui efectiv la selectarea bolnavilor pentru intervenții agresive de revascularizație, avînd în vedere că prezența bolii coronariene multivasculare și anumite topografii particulare ale acesteia (de exemplu, boala de trunchi principal al coronarei stîngi sau echivalentul acestuia), constituie indicații principale de *bypass* coronarian de angioplastie transluminală (Iskandrian și Hakki, 1986; Iskandrian și colab., 1987).

În ultima perdioadă, tomografia de monoemisie cu taliu a devenit un instrument de urmărire a eficienței operațiilor de revascularizare, în special prin angioplastie coronariană transluminală. Acest lucru este posibil deoarece fiecare bolnav constituie propriul său martor față de evoluția ulterioară, apariția unor noi zone de ischemie fiind astfel decelate cu pre-

Scanned with OKEN Scanner

Tabelul nr. 2

Comparație între valoarea scintigrafiei planare cu taliu-201 și a tomografiei de monoemisie cu taliu (ambele efectuate după o probă de efort) în diagnosticul topografic al bolii coronariene ischemice (după Ziada și colab., 1986)

	Sensibilitate/specificitate : acurateţe predictivă		
Modul de interpretare	Descendenta anterioară	Coronara dreaptă	Circumflexa stingă
Vizual planar	82/50 : 66	87/55 : 62	85/46 : 65
Vizual tomografic	89/55 : 86	96/70 : 86	88/86 : 86
Computerizat planar	71/57 : 75	78/50 : 71	68/100 : 75
Computerizat tomografic	95/50 : 87	100/33 : 83	84/100 : 87

cizie (Danchin și colab., 1988 ; Najm și colab., 1988 ; Reed și colab., 1989).

De altfel, ultimii doi-trei ani au consemnat apariția unor noi modalități tehnice de analiză a informațiilor tomografiei de monoemisie a scintigramelor perfuziei miocardice (Holman, 1988 ; De Puey și colab., 1989). Reconstituirea tridimensională a imaginii întregului miocard ventricular pare să ofere o informație sintetică și precisă a distribuției topografice a defectelor de perfuzie.

3. Evaluarea viabilității miocardice și a semnificației funcționale a unei stenoze coronariene constituie o altă aplicație importantă a scintigrafiilor de perfuzie miocardică (Caldwell și colab., 1984 ; Holman, 1984 ; Prigent și colab., 1986 ; Okada și Boucher, 1987). Acestea constituie, în prezent, singura modalitate uzuală de verificare a efectelor fiziologice ale stenozelor coronariene decelate prin coronarografia de contrast, metodă excelentă din punct de vedere morfologic, dar imperfectă din punct de vedere funcțional.

În principiu, dacă o zonă miocardică nu captează nici după hiperemie, nici la redistribuție, ea este considerată neviabilă (infarct acut sau cicatriceal) și revascularizația în acel teritoriu nu ar aduce un beneficiu notabil. Unele observații recente de reluare a captării taliului după *by-pass* coronarian în zone inițial necaptante sugerează că, în unele cazuri selecționate, completarea scintigrafiei cu taliu cu alte probe mai fine, cum ar fi studiul metabolismului miocardic prin tomografie cu pozitroni, ar putea fi de real folos (Vyska și Feinendegen, 1985 ; Schwaiger, 1986 ; Tillisch și colab., 1986 ; Yonokura și colab., 1987).

Există și observații opuse, efectuate cu ocazia nenumăratelor evaluări ale efectelor trombolizei coronariene în timpul infarctului miocardic acut (Ritchie și colab., 1984 ; Okada și Boucher, 1987) ; zone de miocard ce vor deveni cu siguranță necrotice pot capta inițial taliu. Totuși, aceste zone pot fi identificate corect drept necrotice, deoarece clearance-ul taliului este mult mai rapid decît al zonelor vizibile. Așadar, în situații nu foarte frecvente, celulele pe cale de necrozare pot capta mici cantități de taliu, dar nu-l pot reține pentru multă vreme (Okada și Boucher, 1987).

Recent, Prigent și colab. (1986) au propus o modalitate sintetică de utilizare a SPECT cu taliu în evaluarea severității și a extensiei bolii coronariene ischemice. Din figura 6.2 se observă că analiza profilului circumferențial al maximei acumulări pentru fiecare secțiune tomografică identifică atît severitatea ischemiei mio-

cardice dintr-un anumit teritoriu (amplitudinea hipocaptării), cît și extensia bolii vasculare, identificată prin numărul de secțiuni și unghiul fiecărei secțiuni în care există hipocaptare, indiferent de amploarea acesteia.

4. Evaluarea efectelor terapeutice și valoarea prognostică a scintigrafiilor de perfuzie constituie în prezent una din aplicațiile cu largă răspîndire în studii clinice de amploare (Cinteză și colab., 1983; Holman, 1984; Ritchie și colab., 1984; Biersack și Winkler, 1985; Pachinger, 1985; Iskandrian și Hakki, 1986; Schafer și colab., 1986). În prezent sînt folosite pe larg în acest scop scintigrafiile planare, dar tehnicile tomografice au potențialul de a îmbunătăți și rezultatul acestor studii. Astfel, Schafer și colab. (1986) au efectuat concomitent scintigrafia cu taliu Tl-201 și cu pirofosfat-tecnețiu-Tc-99m unor bolnavi cu infarct miocardic acut supuși trombolizei. Tehnica tomografică a permis identificarea unor zone cu captare concomitentă de taliu și tecnețiu. Interpretarea rezultatelor a arătat că acestea reprezintă cu siguranță zone infarctate (ele vor pierde taliu foarte rapid, ca și în studiul lui Okada și Boucher, 1987), zone la care, ulterior, funcția mecanică segmentară era sever afectată.

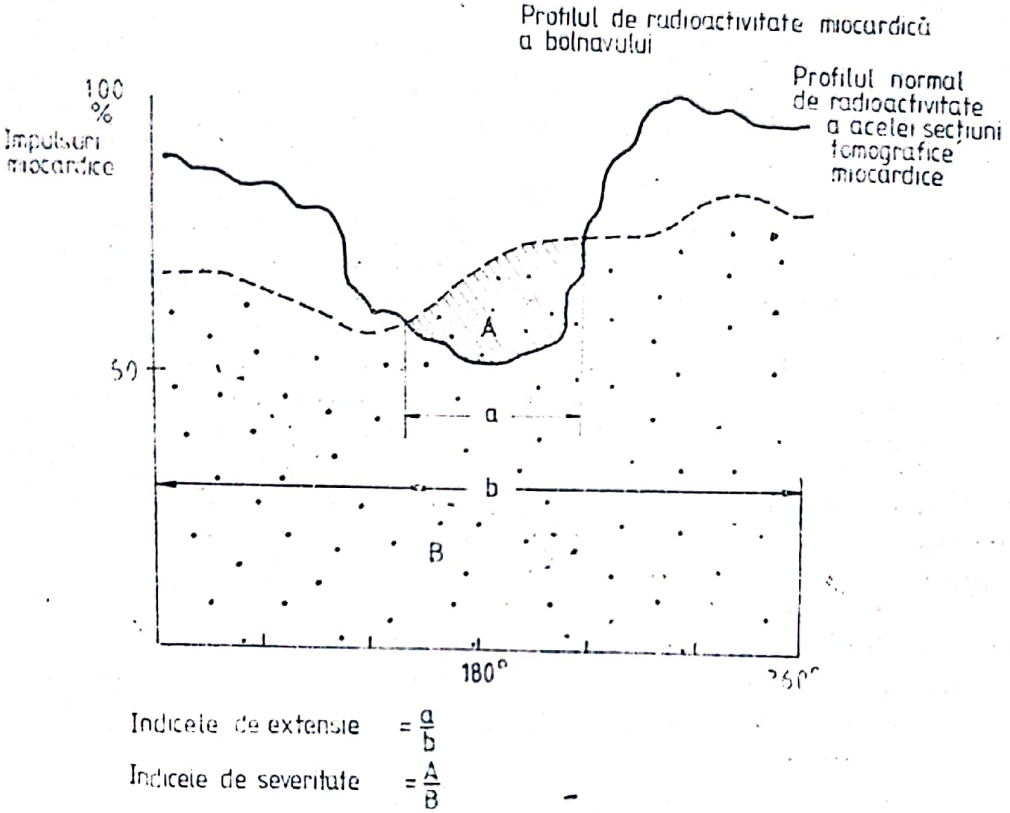

Fig. 6.2. — Modalitatea de evaluare sintetică a gradului ischemiei miocardice prin determinarea indicelui de extensie și a indicelui de severitate pentru o secțiune tomografică a unei scintitomograme cu taliu 201. Fiecare profil de radioactivitate este raportat la profilul normal al acelui laborator, determinat în prealabil. *Indicele de extensie* (a/b) se definește ca raportul dintre numărul punctelor de pe profilul bolnavului care se află sub limita normalului raportat la numărul total de puncte ale profilului. *Indicele de severitate* (A/B) este definit ca raportul dintre aria circumscrisă între profilul normal și porțiunea anormală a profilului bolnavului (haşurat) raportat la toată aria de sub profilul considerat normal (punctat) (modificat după Prigent și colab., 1986).

O observație interesantă este făcută de Daley și colab. (1988), care constată că tratamentul oral cu eufilin anulează hiperemierea indusă de

Scanned with OKEN Scanner

dipiridamol, făcînd astfel improprie explorarea prin tomografie cu taliu prin varianta tehnică de sensibilizare cu dipiridamol. De asemenea, Narahara și colab. (1989) demonstrează prin tomografia de emisie cu taliu că tratamentul cu betablocante amendează în bună măsură ischemia din unele zone ventriculare, ceea ce constituie atît un succes în evidențierea concretă a acestei acțiuni folositoare terapeutic, cît și o precauție pentru situația în care dorim să punem în evidență zonele ischemice și atunci trebuie să evităm coexistența tratamentului betablocant.

În consecință, se poate afirma că circulația miocardică este studiată în prezent pe larg la om cu ajutorul scintigrafiilor de perfuzie cu taliu-201 (studiul perfuziei prin tomografia cu pozitroni va fi discutat mai tîrziu datorită interrelațiilor strînse ale acestor scintigrafii cu alte scintigrafii pozitronice care evaluează direct metabolismul miocardic, iar studiul perfuziei cu alți derivați decît taliul nu este în prezent suficient de răspîndit în practica clinică).

Scintigrafiile cu taliu permit diagnosticul pozitiv al bolii coronariene ischemice, diagnosticul prezenței afectării multivasculare, diagnosticul tomografic al bolii și semnificația funcțională a stenozelor coronariene decelate la coronarografia de contrast. Tomografia de monoemisie ameliorează net rezultatele scintigrafiei planare în toate aceste domenii.

În ultimii 2—3 ani, tomografia de monoemisie cu taliu a început să fie folosită cu succes și în studiul altor boli decît cardiopatia ischemică aterosclerotică, în care ar putea exista ischemie, dar și alte tipuri de afectare a activității miocardului. Astfel, s-a reușit punerea în evidență cu mai mare precizie decît în scintigrafia planară a zonelor ischemice în cadrul cardiopatiei hipertensive (De Puey și colab., 1988), ca și a episoadelor de ischemie reversibilă din cardiomiopatia hipertrofică (Fine și colab., 1989). În boala Kavasahi s-a putut evidenția eventualul efect nefavorabil al anevrismelor coronariene asupra circulației miocardice, precum și dispariția ischemiei în urma tratamentului eficace al procesului imun (Nienaber și colab., 1988). Și în cadrul unor distrofii musculare, de exemplu boala Duchenne, s-a evidențiat prin tomografia de emisie cu taliu o suferință miocardică de tip ischemic (Iamanoto și colab., 1988). În unele boli rare, ca miopatia cardiacă dilatativă prin deficit de carnitină, prin scintitomografia cu taliu s-a putut urmări evoluția favorabilă a metabolismului miocardic și a funcției ventriculare în urma tratamentului de substituție cu carnitină (Taillard și colab., 1988).

Așa cum am arătat, și alți radionuclizi cu emisie în spectrul gamma standard sînt folosiți în studiul funcțional metabolic al miocardului. Pentru a nu ieși din domeniul cardiomiopatiei dilatative, prin tomografia de emisie cu acid fenil-pentadecanoic marcat cu iod-123 s-a demonstrat că, indiferent de etiologia dilatației (ischemică sau neischemică), metabolismul miocardic al acizilor grași este afectat semnificativ (Ugolini și colab., 1988). Pe de altă parte, se știe că această alterare se întîlnește în mod obișnuit în zone miocardice segmentare afectate de ischemia miocardică, ceea ce a și făcut ca același radiotrasor să fie utilizat în studiul localizării bolii coronariene aterosclerotice (Hansen și colab., 1988). În cadrul utilizării derivaților izonitril marcați cu tecnețiu-99m în evaluarea tomografică a ischemiei miocardice, care a fost discutată (Okada și colab., 1988; Kiat și colab., 1989; Gibbons și colab., 1989; Canby și colab., 1990), remarcăm calitatea superioară a imaginilor miocardice, care a permis unor cercetători utilizarea concomitentă a tomoscintigramelor pentru calcularea fracției de ejecție a ventriculului stîng și a modificărilor de cinetică segmentare (Najm și colab., 1989).

Scanned with OKEN Scanner

TOMOGRAFIA DE MONOEMISIE A NECROZEI MIOCARDICE ACUTE

Asocierea unei metode de vizualizare directă a necrozei miocardice la triada diagnostică tradiţională a infarctului miocardic acut (clinică--ECG-enzime) este necesară datorită numeroaselor situaţii în care criteriile „clasice" de diagnostic pozitiv pot fi neconcludente.

Radiofarmaceuticele folosite pînă în prezent pentru evidenţierea zonei de necroză acută miocardică se împart în trei categorii de bază (Cinteză şi colab., 1983; Zaret, 1985; Johnson şi colab., 1987; Holman 1988; Cinteză şi Gherasim, 1988);

1. Trasori cu tropism chimic pentru ţesutul necrozei. Aceştia au fost primii în ordine cronologică şi reprezintă şi în prezent varianta diagnostică cea mai utilizată. Au fost folosiţi, pe rînd, derivaţi ai Hg-203, I-131, Ga-67, pentru a se reţine, în final, cuplarea diverselor substanţe cu tecneţiu-99m, adică cu radionuclidul cel mai ieftin şi mai răspîndit în cardiologia nucleară. Derivatul cel mai convenabil s-a dovedit a fi pirofosfatul-Tc-99m. Cuplarea compuşilor se face *in vitro*, imediat înainte de injectare. Complexul pirofosfat-Tc-99m părăseşte patul circulator practic în întregime în cîteva minute; jumătate din cantitate se fixează în vase, restul este eliminat pe cale renală, dar, dacă există o necroză musculară acută, o parte din radiotrasor se fixează pe miocitele necrozate. Zona de infarct miocardic apare aşadar ca o „pată fierbinte" de radiofarmaceutic, ce trebuie identificată prin imaginile date de coaste, stern, vertebre şi alte structuri.

2. Radiotrasori cu tropism imunologic pentru ţesutul necrozat. În prezent se folosesc anticorpii antimiozină marcaţi, de exemplu fragmentul Fab monoclonal antimiozină marcat cu In-111 (Johnson şi colab., 1987). Aceştia nu se pot fixa decît pe miozina demascată din punct de vedere imunologic prin necroza miocitului. Preţul acestor trasori este ridicat şi ei sînt mai puţin folosiţi.

3. Radiotrasori cu tropism pentru influenţa nespecifică peri- şi intranecrotică. Se folosesc leucocite sau trombocite marcate cu In-111, dar, în afară de costul ridicat, lipsa lor de specificitate a contribuit probabil la răspîndirea redusă în practică.

Aşa cum am menţionat, interpretarea aspectului unei scintigrafii cu pirofosfat-Tc-99m trebuie să ţină seama de numeroase elemente fiziologice sau patologice care pot genera o imagine fals pozitivă. În tabelul nr. 3 sînt trecute în revistă cîteva din aceste elemente, cu care trebuie făcut diagnosticul diferenţial al „petei fierbinţi" de tecneţiu, atît pentru scintigrafia planară, cît şi pentru tomografia de monoemisie.

Zona necrotică miocardică acută fixează pirofosfatul Tc-99m începînd cu a doua zi de la debut pînă spre ziua a 7-a. Rezultatele cele mai concludente se obţin la 48—72 de ore de la începutul simptomelor (Cinteză şi colab., 1983; Holman, 1984; Gammage şi colab., 1986). De curînd s-a dovedit că radiotrasorul poate fi captat încă din primele 2—8 ore de la debut (Jansen şi colab., 1987; Kondo şi colab., 1987), dar în aceste cazuri există o proporţie însemnată de celule viabile care captează în mod tranzitor radiotrasorul şi care contribuie la creşterea dificultăţilor de diagnostic diferenţial. Mai mult, Kondo şi colab. (1987) au demonstrat pe aceste scintigrafii că, într-o perioadă foarte precoce, pirofosfatul Tc-99m

Scanned with OKEN Scanner

Tabelul nr. 3

Diagnosticul diferențial al unei scintigrafii pozitive cu pirofosfat-Tc-99m

A. *Necroză miocardică certă, de origine coronariană* :

1. Infarct miocardic acut*, zilele 1—7 de la debut :
   — transmural — 80% imagine net patologică
   — netransmural — 30% imagine net patologică
2. Infarct miocardic acut*, imagine persistentă timp de cîteva luni* (10—30% cazuri) (necroză continuă în microfocare)
3. Sindrom coronarian intermediar (30% cazuri) (micronecroze ?)
4. Anevrism ventricular* (uneori prin micronecroze periferice ; alteori prin calcificarea anevrismului)

B. *Necroză miocardică de origine necoronariană* :

1. Cardioversii repetate, cu energie ridicată*
2. Plăgi sau contuzii miocardice*
3. Metastaze miocardice de carcinoame*
4. Toxicitate la adriamicină

C. *Necroză miocardică incertă* :

1. Amiloidoză miocardică (captare intensă și difuză)
2. Miocardită acută (? — cazuri izolate)
3. Cardiopatii primitive (? — cazuri izolate)

D. Cauze extramiocardice de captare a trasorului

1. Fracturi costale — calusuri* (de exemplu, după masaj extern)
2. Calcificări de cartilaje costale* (vîrstnici)
3. Metastaze osoase de carcinoame*
4. Leziuni inflamatorii ale pielii sau mușchilor*
5. Tumori ale sînului*
6. Calcificări valvulare*
7. Imaginea mucoasei gastrice (fundus)*
8. Imagini renale*
9. Imagini splenice*
10. Imagini ale fluxului sanguin intracavitar (cuplarea incompletă) a Tc-99m cu pirofosfatul : eliminare lentă — insuficiență cardiacă, insuficiență renală)

* Captarea are de obicei aspect focal.

este fixat în special pe celulele viabile aflate în zona de reperfuzie, contribuind astfel la validarea succesului manevrelor terapeutice de recanalizare. Pentru identificarea necrozei miocardice propriu-zise este menținută din această cauză recomandarea ca scintigrafia să se efectueze la minimum 24—48 ore de la debut.

Modalitățile de captare a radiotrasorului de către țesutul necrozat miocardic sînt în prezent gradate pentru a se putea tranșa mai ușor semnificația lor diagnostică. Un exemplu de interpretare arată astfel :

A. Normal — fără evidențierea radioizotopică a siluetei cardiace ;

B. Captare difuză slabă — aria cardiacă se vizualizează cu greu între reperele osoase toracice ;

C. Captare difuză medie — „pata fierbinte" are o intensitate mai mare decît cea costală, dar mai redusă decît cea a sternului ;

D. Captare focală — are semnificația prezenței unui infarct miocardic acut, indiferent de intensitatea acestei captări ;

E. Captare maximă — intensitatea radiotrasorului din aria cardiacă este superioară celei din stern.

Gradele D și E arată sigur prezența necrozei acute de miocard.

Scanned with OKEN Scanner

Gradul A o exclude, B o face improbabilă. Varianta C — captare difuză medie — este dificil de interpretat și semnificația trebuie coroborată cu a altor factori de diagnostic pozitiv în infarctul miocardic acut.

Existența captării de tip C constituie principala limitare a valorii practice a scintigrafiilor cu pirofosfat Tc-99m căci aceasta apare adeseori în infarctele netransmurale sau în angina instabilă, adică tocmai acolo cînd și mijloacele clasice sînt cel mai frecvent neconcludente. Corbett și colab., (1984) au demonstrat însă că, tocmai în aceste cazuri, folosirea tomografiei de monoemisie în locul scintigrafiei planare ameliorează net sensibilitatea și specificitatea metodei. Autorii au înregistrat concomitent, dar în moduri color diferite, atît „pata fierbinte" de țesut cît și imaginea fluxului sanguin intracavitar. Ultima este obținută fie la prima trecere a pirofosfatului-Tc-99m prin circulație, fie prin injectarea ulterioară a unui alt trasor cu viață scurtă, aurul-195. Această suprapunere, ușurează în mod considerabil identificarea de radiotrasor în peretele miocardic. Autorii au aplicat tomografierea acestor imagini unui lot de bolnavi la care poate jumătate din infarcte erau situate netrasmural. Față de o sensibilitate a scintigrafiei clasice, în astfel de cazuri de circa 60%, s-a obținut o sensibilitate în identificarea necrozei acute de peste 95%, ceea ce constituie o promisiune deosebită ce invită în viitor la studii de confirmare.

Tomografierea necrozei miocardice poate contribui efectiv la estimarea directă a mărimii infaretului, informație folositoare atît pentru evaluarea interacțiilor terapeutice, cît și din punct de vedere prognostic. Astfel, se consideră că o suprafață a zonei captante sub 16 cm² ar sugera de cele mai multe ori o evoluție benignă, în timp ce o suprafață de captare de peste 40 cm² ar indica o mortalitate precoce de circa 90% (Holman, 1984).

Combinarea scintigrafiilor necrozei miocardice și a celor ce evidențiază circulația coronariană normală poate contribui de asemenea la identificarea procentului de mușchi cardiac care s-a necrozat. Astfel, Johnson și colab. (1987) au identificat necroza miocardică prin anticorpi antimiozină marcați cu indiu-111, au estimat masa totală a miocardului sănătos prin scintigrafia cu taliu, iar raportul In-111/In-111 — Tl-201 a fost strict paralel cu proporția de țesut necrozat estimată anatomopatologic (r = 0,93).

Folosirea aceluiași radiotrasor imunologic (Fab-antimiozină + Indiu-111) pare să reducă semnificativ procentul scintigramelor nediagnostice privind necroza miocardică. Astfel, analizînd valoarea metodei pe un lot de bolnavi cu infarct miocardic cu localizare variată (inclusiv inferior transmural și non Q), Johnson și Seldin (1989, 1990) au constatat că, din punct de vedere tomoscintigrafic, metoda nu putea afirma prezența necrozei într-un procent sub 10%, ceea ce constituie un progres față de metoda simplă cu Tc-99m.

În consecință, se poate afirma că tomografia necrozei miocardice acute cu ajutorul radionuclizilor specifici (în special pirofosfat-Tc-99m) constituie o metodă auxiliară valoroasă de diagnostic pozitiv al infarctelor miocardice acute netransmurale sau cu alte dificultăți de diagnostic prin mijloace tradiționale. În același timp, estimarea directă a mărimii necrozei prin aceleași metode poate avea aplicații valoroase în studii de prognostic și eficiență terapeutică.

Scanned with OKEN Scanner

TOMOGRAFIA CARDIACĂ PRIN EMISIE DE POZITRONI ȘI REZONANȚĂ MAGNETICĂ NUCLEARĂ

Această modalitate tehnică, introdusă în practică cu mai puțin de 10 ani în urmă, a inaugurat o etapă nouă în explorarea inimii, deoarece a fost pentru prima dată cînd se putea studia metabolismul miocardic *in vivo* la om. Această calitate unică îi era conferită de faptul că, printre radionuclizii emițători de pozitroni, se găsesc: O—15, C-11 sau N-13, adică elemente fundamentale pentru substanța vie, care pot fi incorporați în numeroși metaboliți, a căror soartă în metabolismul miocardului normal sau bolnav este apoi urmărită prin scintigrafii tomografice. Este de remarcat că nici unul din aceste elemente, și nici fosforul sau hidrogenul nu au radionuclizi utilizabili în spectrul gamma convențional. Ulterior, spectrul explorărilor prin pozitroni s-a extins și la studiul funcției mecanice (cu ajutorul unor angiocardiografii pozitronice) și la studiul irigației miocardice. Folosindu-se aceeași familie de radionuclizi, imaginile pot fi înregistrate concomitent, în coduri color diferite, realizîndu-se tomografii funcțional-metabolice cardiace, cu valoarea fiziopatologică de excepție (Cinteză și colab., 1983; Vysta și Feinendegen, 1985; Schwaiger, 1986; Holman, 1988; Cloninger și colab., 1988; Hashimoto și colab., 1989; Iido și colab., 1988; Walsh și colab. 1988; Brunken și colab., 1988; Gould, 1989; Krivokapich și colab., 1989).

Astfel, Cloninger și colab. (1988) demonstrează, comparînd tomografia cu taliu și cea cu pozitroni, că scintigramele cu taliu subestimează potențialul de reversibilitate al unor leziuni miocardice. Brunken și colab. (1989) dezvoltă ideea, studiind prin tomografie cu pozitroni perfuzia miocardică, folosind ca trasor amoniacul marcat cu N-13 și metabolismul miocardic folosind ca trasor deoxiglucoza marcată cu F-18, a cărui captare dovedește miocard viabil. Prin comparație cu tomoscintigrafia cu taliu-201, ei demonstrează că, în peste 40% din ariile cu defecte fixe la captarea taliului (deci aparent necrotice), există miocard viabil (demonstrat prin captare de F-18 deoxigenază). De asemenea, în unele zone în care taliul sugerează hipoperfuzie, tomografia cu pozitroni nu a regăsit deficit de irigație. Faptul că adevărul ar fi de partea scintigramelor cu pozitroni este susținut și de reușita în încercarea de calculare în valori absolute a debitului coronarian prin tomografie pozitronică cu N-13 amoniu (Krivokapich și colab., 1989), ceea ce nu s-a reușit pînă în prezent cu ajutorul taliului. De asemenea, debitul coronarian a fost măsurat recent și cu ajutorul unui alt trasor pozitronic — apa marcată cu O-15 (Iida și colab. 1988).

Așa cum s-a menționat, radionuclizii pozitronici necesită condiții speciale de producere și utilizare. Ei au o durată de viață scurtă, de cîteva zeci de minute, care este folositoare pentru studii metabolice repetitive; în schimb, este necesară producerea radionuclidului în vecinătatea laboratorului de medicină nucleară, în microciclotroane. De curînd au fost realizate minigeneratoare de radionuclizi pozitronici similare cu cele ce produc radiotrasori convenționali gamma, dar acestea nu pot genera pînă în prezent O-15, N-13 sau C-11, ci doar elemente mai grele (Rubidiu-82) (Williams și colab., 1989). Un alt impediment constă în faptul că echipamentul de înregistrare (camera de scintilație) este de un tip diferit de cel clasic, iar măsurile de radioprotecție sînt deosebite. De aceea, în

Scanned with OKEN Scanner

prezent, tomografia cu pozitroni încă este scumpă și își limitează aplicațiile la studii clinico-experimentale.

În ultimii ani a mai fost inaugurată o modalitate de exploatare care ar putea combina studiul morfofuncțional cu cel metabolic — anume rezonanța magnetică nucleară (Ratner și Phost, 1984; Higgins și colab., 1985; Cinteză și Gherasim 1988). Aceasta are calități imperioase privind studiul morfologiei miocardice, datorate rezoluției de 1—2 mm a imaginilor, în schimb informațiile metabolice sînt elementare.

BIBLIOGRAFIE SELECTIVĂ

Abdulla A., Maddahi J., Garcia E. et al. (1985) *Slow regional clearance of myocardial thallium-201 in the absence of perfusion defect: contribution to detection of individual coronary artery stenosis and mechanism for concurrance* Circulation, **71**: 72—79.

Bateman T., Garcia E., Maddahi J. et al. (1984), *Clinical evaluation of seven pinhole tomography for the detection and localization of coronary artery diseases: comparison with planar imaging using quantitative analysis of myot cardial thallium 201 distribution and washout after exercise,* Am. Heart J., **106**: 263—271.

Bauer R., Pabst H. W., Langhammer H. (1985), *Investigation of regional wall motion of the heart by means of radionuclide ventriculography (RNV),* în Biersack H. J., Cox P.H. (eds.), Radioisotope studies in cardiology, Martinus Nidjhoff Publishers, Dordrecht, 149—178.

Biersack H. J., Winkler C. (1985), *Single photon emission computed tomography (SPECT) in nuclear cardiology,* in Biersack H. J., Cox P. H. (eds.), Radioisotop studies in cardiology, Martinus Nijffho Publishers, Dordrecht, 337—354.

Borges-Neta S., Mahmarian J. J., Jain A. et al. (1988), *Quantitative thallium,—201 single photon emission computed tomography after oral dipyridamole for assessing the presence, anatomic location and severity of coronary artery disease,* J. Am. Coll. Cardiol., **11**: 961—969.

Bruel H. P., Bähre M. (1985), *Assessement of left ventricular global function,* în Biersack H. J., Cox P.H. (eds.), Radioisotope studies in cardiology, Martinus Nijhoff Publishers, Dordrecht, 11—148.

Brunken R. C., Kotton S., Nienaber C. A. et al. (1989), *PET detection of viable tissue in myocardial segments with persistent defects at Tl- 201 SPECT,* Radiology, **172**: 65—73.

Buda A. J., Pasyk S., O'Neill W. W., et al. (1985), *Relationship between myocardial perfusion and function on following coronary reflow in the canine heart using single photon emission computed tomography and two-dimensional echocardiography,* Am.Heart J.,**105**: 1375—1384.

Burns R.J., Gladstone P.J., Tremblay B.C. et al. (1989), *Myocardial infarction determined by technetium—99m pyrophosfate single—photon tomography complicating elective coronary artery by—pass grafting for angina pectoris,* Am.J. Cardiol. *63: 1429—1434.*

Caldwell J. H., Williams D. L., Harp G. D. et al. (1984), *Quantitation of size of relative myocardial perfusion defect by single photon emission computed tomography,* Circulation, **70**: 1048—1056.

Canby R. C., Silber S., Pohost G. M. (1990), *Relations of the myocardial imaging agents 99mTc — MIRI and 201Tl to myocardial blood flow in a canine model of myocardial ischemic insult,* Circulation, **81**: 289—296.

Cinteză M., Pop T., Gherasim L. (1983), *Scintigrafiile miocardice,* în Medicina nucleară, diagnostic tratament (sub redacția Pop T.), Edit. Medicală, 375—415.

Cinteză M., Gherasim L. (1988), *Explorarea radioizotopică a sistemului cardiovascular și rezonanța magnetică nucleară a inimii,* în Medicina internă. Bolile Cardiovasculare, partea I (sub redacția Păun R., Gherasim L.), Edit. Medicală, 551—610.

Clausen M., Civelek A. C., Bice A. N. et al. (1988), *Short axis circumferential profiles of the heart in healthy subyects: comparison of Tl-201 SPECT and two-dimensional ecocardiography,* Radiology, **168**: 723—726.

Cloninger K. S., De Puey E. G., Garcia E. U. et al. (1988), *Incomplete redistribution in delaged thallium-201 single photon emission computed tomographie (SPECT) images; an overestimation of myocardial scarring,* J. Am. Coll. Cardiol., **12**: 955—963.

Corbett J. R., Willerson J. T. et al (1984), *99m Tc-Phyrophosphate imaging in patients with acute myocardial infarction: comparison of planar imaging with single-photon tomography with and without bloodpool overlay,* Circulation, **69**: 1120—1128.

Daley P. J., Mahn T. H., Zielonka J. S. et al (1988), *Effect of maintenance oral theophyllineon dipyridamole-thallium-201 myocardial imaging using SPECT and dypiridamole-induced hemodynamic changes,* Am. Heart J., **115**: 1185—1192.

Danchin N., Haguzi A., Amor M. et al., (1988), *Sustained improvement in myocardial perfu-*

Scanned with OKEN Scanner

sion four to six years after PTCA in patients with a satisfactory angiographic result, six months after the procedure, Eur. Heart J., **9**: 454—457.

De Puey E. G., Garcia E. V., Ezquerra N. F. (1989), *Three-dimensional techniques and artificial intelligence in thallium-201 cardiac imaging*, Am. J. Roentgenal., **152**: 1161—1168.

De Puey E. G., Guertler Kracoczynska E., Perkins J. V., et al. (1988), *Alterations in myocardial thallium-201 distribution in patients with chronic systemic hypertension undergoing single-photon emission computed tomography*, Am. J. Cardiol., **62**: 234—238.

Fine D. S., Clements I. P., Callahan M. J. (1989), *Myocardial scanning in hypertrophic cardiomyopathy: recovery predicted by single photon emission computed tomographic thallium-201 scintigraphy*, J. Am. Coll. Cardiol., **13**: 1415—1418.

Fintel D. J., Links J. M., Brinher J. A. et al. (1989), *Improved diagnostic performance of exercise thallium-201 single photon emission computed tomography over planar imaging in the diagnosis of coronary artery disease: a receiver operating characteristic analysis*, J. Am. Coll. Cardiol., **13**: 600—612.

Fischman A. J., Moore R. H., Gill J. B., et al. (1989), *Gated blood pool tomography: a technology whose time has come*, Semin. Nucl. Med., **19**: 13—21.

Gammage M. D., Murray D. P., Rafici E. et al. (1986), *The clinical role of thallium-201 scintigraphy in the management and prognosis of coronary artery disease*, Eur. Heart J., **7**: 412—417.

Gherasim L., Cinteză M., Albu A. (1984), *Utilizarea scintigramei miocardice cu tehnefiu în diagnosticul necrozei miocardice acute*, Med. Int., **36**: 329—338.

Gherasim L., Cinteză M., Pop T. (1983) *Angiografia cu radionuclizi a inimii și vaselor mari*, în Medicina nucleară diagnostic și tratament (sub redacția Pop T.), Edit. Medicală, 324—374.

Gibbons R. J., Verani M. S., Behrenbeck T. (1989), *Feasibility of graphic 99m Tc-Hexakis-2-Methoxy-2-Methylpropyl-Isonitrile imaging for the assessment of myocardial area at risk and the effect of treatment in acute myocardial infarction*, Circulation, **80**: 1277—1286.

Gould K. L. (1989), *Myocardial metabolism by positron emission tomography in hypertrophic cardiomyophaty*, J. Am. Coll. Cardiol., **13**: 325—326.

Hannon D. W., Gelfand M. J., Bailey W. W. et al. (1986), *Pinhole radionuclide ventriculography in smoll infants*, Am. Heart J., **111**: 316—321.

Hansen C. L., Corbett J. R., Pippin J. J. et al. (1988), *Iodine-123 phenylpentadecanoic acid and single photon emission computed tomography identifying left ventricular regional metabolic abnormalities in patients with coronary heart disease*, J. Am. Coll. Cardiol., **12**: 78—82.

Hashimoto I., Kambazo H., Frida T. et al. (1988), *Non Q wave versus Q wave myocardial infarction: regional myocardial metabolism and blood flow assessed by positron emission tomography*, J. Am. Coll. Cardiol., **12**: 88—93.

Higgins C. B., Kaufman L., Crooks L. E. (1985), *Magnetic resonance imaging of the cardiovascular system*, Am. Heart J., **109**: 136—151.

Holman B. L. (1988), *Nuclear Cardiology* in Heart Disease(ed. Braunwald E.), 3-rd ed., W. B. Saunders Comp., Philadelphia, 311—355.

Iida H., Kanno I., Takahashi A. et al. (1988), *Measurement of absolute myocardial blood flow with H_2O^{15} and dynamic positron-emission tomography strategy for quantification in relation to the partial-volume effect*, Circulation, **78**: 104—115.

Iskandrian A. S., Hakki A. H. (1985), *Thallium-201 myocardial scintigraphy*, Am. Heart J. **109**: 113—128.

Iskandrian A. S., Hakki A. H., Kane S. (1986), *Resting thallium-201, myocardial perfusion patterns in patients with severe left ventricular dye-function: difference between patients with primary cardiomyophaty, chronic coronary artery disease, or acute myocardial infarction*, Am. Heart J., **111**: 760—767.

Iskandrian A. S., Heo J., Mostel E. (1987), *The role of radionuclide cardiac imaging in coronary artery by-pass surgery*, Am. Heart J., **113**: 163—170.

Jain A., Mahmarian J. J., Borges Neto S. et al. (1988), *Clinical significance of perfusion defects by thallium-201 single photon emission tomography following oral dipyridamole early after coronary angioplasty*, J. Am. Coll. Cardiol., **11**: 970—976.

Jansen D. E., Corbett J. R., Buja L. M. et al. (1987), *Quantification of myocardial injury produced by temporary coronary artery occlusion and reflow with technetium 99m pyrophosphate*, Circulation, **75**: 611—617.

Johnson L. L., Lerrick K. S., Coronilas J. et al. (1987), *Measurement of infarct size and percentage myocardial infarcted in a dog preparation with single photon-emission computed tomography, thallium-201, and indius 111 monoclonal antimyosin Fab*, Circulation, **75**: 191—198.

Johnson L. L., Seldin D. W. (1989), *The role of antimyosin antibodies in acute myocardial infarction*, Semin. Nucl. Med., **19**: 238—246.

Johnson L. L., Seldin D. W., Keller A. M. et al. (1990), *Dual isotope thallium and indium antimyosin SPECT imaging to identify acute infarct patients at further ischemic risk*, Circulation, **81**: 37—45.

Kaul S. (1989), *A look at 15 year of planar thallium-201 imaging*, Am. Heart J., **118**: 581—601.

Scanned with OKEN Scanner

Kauk S., Okada R. D., Pandian N. G. et al. (1985), *Determination of left ventricular "area at risk" with high resolution single photon emission computerized tomography in experimental coronary occlusion*, Am. Heart J., **109**: 1369—1374.

Kiat H., Berman D. S., Maddahi J. (1989), *Comparison of planar and tomographic exercise thallium-201 imaging methods for the evaluation of coronary artery disease*, J. Am. Coll. Cardiol., **13**: 613—616.

Kiat H., Frae P., Maddahi J. et al (1989), *Comparison of technetium-99m methoxy isobutyl isonitrile and thallium-201 for evaluation of coronary artery disease by planar and tomographic methods*, Am. Heart J., **117**: 1—11.

Kondo M., Takahasi M., Matsuda T. et al (1987), *Clinical significance of early myocardial 99m-Tc-pyrophosphate uptake in patients with acute myocardial infarction*, Am. Heart J., part. I, **113**: 250—256.

Krivokapich J., Smith G. T., Huang S. C. et al. (1989), ^{13}N *ammonia myocardial imaging at rest and with exercise in normal volunteers, quantification of absolute myocardial perfusion with dynamic positron emission tomography*, Circulation, **80**: 1328—1337.

Lund O., Rasmunsen K., Jemsen F. T. et al. (1986), *Left ventricular ejection fraction determined with the nuclear stethoscope, gamma camera and contrast ventriculography*, Nuclear Medicine Communication, **7**, 337—348.

Najm Y. C., Timmis A. D., Maisey M. N. et al. (1989), *The evaluation of ventricular function using gated myocardial imaging with Tc-99m MIBI*, Eur Heart J., **10**: 142—148.

Nakajima K., Bunko H., Tada A. et al. (1985), *Nuclear tomographic phase analysis: localization of accessority conduction pathway in patients with Wolff-Parkinson-White syndrome*, Am. Heart J., **109**: 809—815.

Narahara K. A., Thompson C. J., Hazen J. F. et al. (1989), *The effect of beta blockade on single photon emission computed tomographie (SPECT) thallium 201 images in patients with coronary disease*, Am. Heart J., **117**: 1030—1035.

Nienaber C. A., Soielmann R. P., Hausdorf G. et al. (1988), *Dipyridamole-Thallium-201 tomography documenting improved myocardial perfusion with therapy in Kawasaki disease*, Am. Heart J., **116**: 1575—1579.

Okada R. D., Boucher C. A. (1987), *Differentiation of viable and non viable myocardium after acute perfusion using serial thallium-201 imaging*, Am. Heart J., **113**: 267—272.

Okada R. D., Williams S. J., Glover D. K. et al. (1988), *Cardiac imaging and myocardial kinetics of technetium-tertiary butylisonitrile during dipyridamole — induced hyperemia*, Am. Heart J., **116**: 979—988.

Ormerod O. J. M., Barber R. W., Stone D. L. et al. (1985), *Improved selection of patients for aneurysmectomy by combined phase and amplitude analysis of gated cardiac scintigraphy*, Eur. Heart J., **6**, 921—929.

Pachinger O. (1985), *Impact of radionuclide technique on clinical cardiology*, in Biersack N. J., Cox P.H. (eds.), Radioisotope studies in cardiology, Martinus Nijhoff, Publishers, Dordrecht, 381—400.

Petru M. A., Sorensen S. G., Chaudhuri T. K. et al. (1984), *Attenuation correction of equilibrum radionclide angiography for noninvasive quantitation of cardiac output and ventricular volume*, Am. Heart J., **107**: 1221—1228.

Prigent F. M., Maddahi J., Garcia E. et al. (1985), *Thallium-201 stress-redistribution myocardial rotational tomography: developement of criteria for visual interpretation*, Am. Heart J., **109**: 274—281.

Prigent F. M., Maddahi J., Garcia E. et al. (1986), *Noninvasive quantification of the extent of jeopartized myocardium in patients with single-photon emission computerized rotational tomography*, Am. Heart. J., **111**: 578—586.

Ratner A. V., Phost G. M., (1984), *Nuclear magnetic resonance imaging of the heart*, in Heart Disease (sub red. Braunwald E.), 2 ed., W. B. Saunders Comp., Philadelphia, 400—407.

Reed D. G., Beller G. A., Nygaard T. W. (1989), *The clinical efficacy and scintigraphic evaluation of postcoronary bypass patients undergoing percutaneous transluminal coronary angioplasty for recurrent angina pectoris*, Am. Heart J., **117**: 60—71.

Ritchie J. L., Davis K. B., Williams D. L. et al. (1984), *Global and regional left ventricular function and tomographic radionuclide perfusion: The Western Washington Intracoronary Streptokinase in Myocardial Infarction*, Trial, Circulation, **70**: 867—875.

Schelbert H. R. (1987), *Current status and prospects of new radionuclides and radiopharmaceuticals in cardiovascular nuclear medicine*, Semin. Nucl. Med., **17**: 145—181.

Schofer J., Spielmann R. P., Bromel et al. (1986), *Thallium-201 technotium 99m pyrophosphate overlap in patients with acute myocardial infarction after trombolisis: prediction of depressed wall motion aespite thallium uptake*, Am. Heart J., **112**: 291—295.

Schwaiger M. (1986), *Metabolism and blood flow as new markers of myocardial viability in the evolution of myocardial infarction*, Eur. J. Nucl. Med., **12**: 562—565.

Taillard F., Munderr O., Tillons-Bourde I. et al. (1988), *Value of radionuclide assessment with thallium-201 scintigraphy in carnitine deficiency cardiomyophathy*, Eur. Heart. J., **9**: 811—818.

Tillisch J., Brunken R., Marschall R. et al. (1986), *Reversibility of cardiac wall-motion abnormalities predicted by positron tomography*, New Engl. J. Med., **314**: 884—888.

Ugolini V., Hausen C. L., Kulharni P. V. et al (1988), *Abnormal myocardial fatty and meta-*

Scanned with OKEN Scanner

bolism in dilated cardiomyophaty detected by iodine-123 penyl-pentadecanoic acid and tomographic imaging, Am.J. Cardiol., **62**: 923—928.

Underwod S. R., Walton S., Ell P. J. et al. (1985), *Gated blood pool emission tomography: a new technique for the investigation of cardiac structure and function*, Eur. J. Nucl. Med., **10**: 332—337.

Underwod S. R., Walton S., Laming P. J. et al. (1985), *Left ventricular volume and ejection fraction determined by gated blood pool emission tomography*, Am. Heart.J., **53**: 216—222.

Vyska K., Feiendengen L. E., (1985), *Positron emtsston tomogrvphy (PET) of the myocardium*, in Biersack H. J., Cox P. H. (eds.), Radioisotope studies in cardiology, Martinus Nijhoff Publishers, Dordrecht, 355—380.

Walsh M. N., Bergamann S. R., Steeb R. L. et al. (1988), *Delineation of impaired regional myocardial perfusion by positron emission tomography with* H_2O^{15}, Circulation, **78**; 612—620.

White H. D., Norris R. M., Brown M. A. et al. (1987), *Left ventricular end-systolic volume as the major determinant of survival after recovery from myocardial infarction*, Circulation, **76**: 44—51.

Williams K. A., Ryan J. W., Resnekov L. et al. (1989), *Planar positron imaging of rubidium-82 for myocardial infarction: a comparison with thallium-201 and regional wall motion*, Am. Heart J., **118**: 601—610.

Yamamoto S., Matsushima H., Suzuki A. et al. (1988), *A comparative study of thallium-201 single-photon emission computed tomography and electrocardiography in Duchenne and other types of muscular dystrophy*, Am. J. Cardiol, **61**: 836—843.

Yondkura J., Tamaki N., Senda M. et al. (1987), *Detection of coronary artery disease with* ^{13}N*-ammonia and high-resolution positron-emission computed tomography*, Am. Heart. J., **113**; 645—654.

Zaret B. L., (1985), *Nuclear Cardiology* in Cecil Textbook of Medicine (sub red. Wyngaarden J. B., Smith D. H. Jr.) 17-th edit., W. B. Saunders Comp., Philadelphia, 179—182.

Ziada G., Hayat N., Mohammed M. et al. (1986), *Quantitative analysis of stress thallium-201, studies comparison of SPECT and planar imaging in the detection of CAP*, Nuclear Medicine Communication, **7**: 427—435.

Scanned with OKEN Scanner

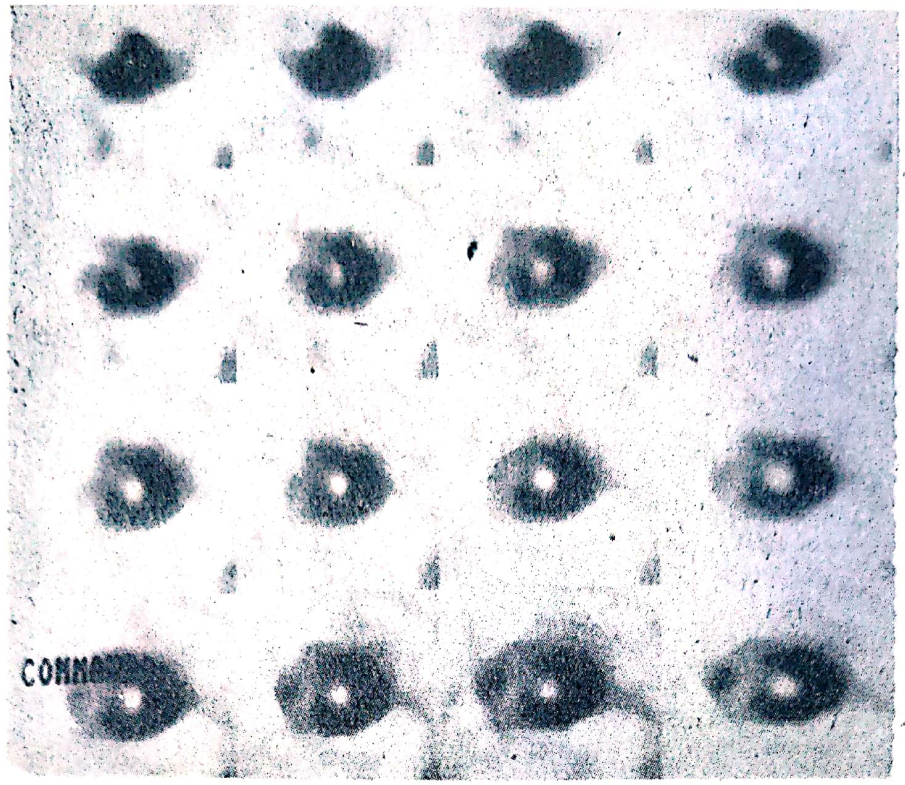

a

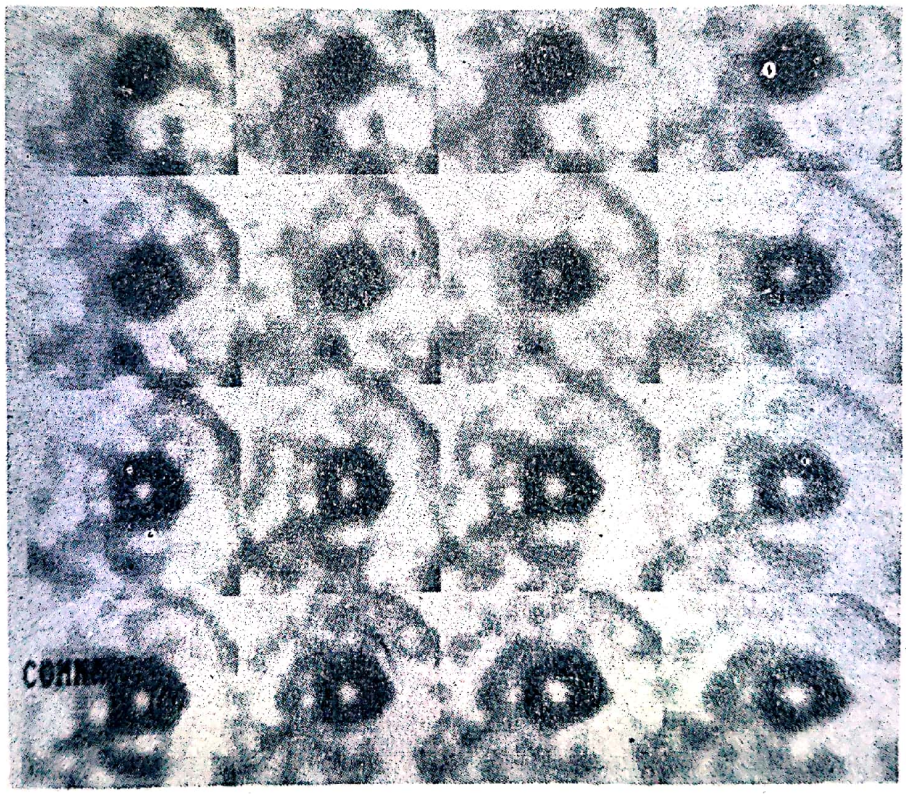

b

Fig. 6.3. Tomoscintigrama perfuziei miocardice cu taliu 201 imediat după efort (*a*) și redistribuție la 4 ore (*b*) la un bolnav cu angină pectorală. În fiecare imagine sînt prezentate cîte 16 secțiuni tomografice în ax scurt, prima fiind cea mai apropiată de apex, iar ultima cea mai apropiată de bază. Dispoziția pereților ventriculului stîng în figură este: anterior — sus; septal — la stînga; inferior — jos; lateral — la dreapta. *a* — imediat după efort se observă defecte de captare a peretelui anterior și a porțiunii anterioare a septului, întinzîndu-se de la apex la bază; spre bază există și o hipoperfuzie în porțiunea inferioară a septului. *b* — după 4 ore se observă o redistribuție completă a defectului de umplere în zonele peretelui anterior și septului. În concluzie: tomoscintigrama arată ischemie anterioară și septală de efort reversibilă în repaus.

Scanned with OKEN Scanner

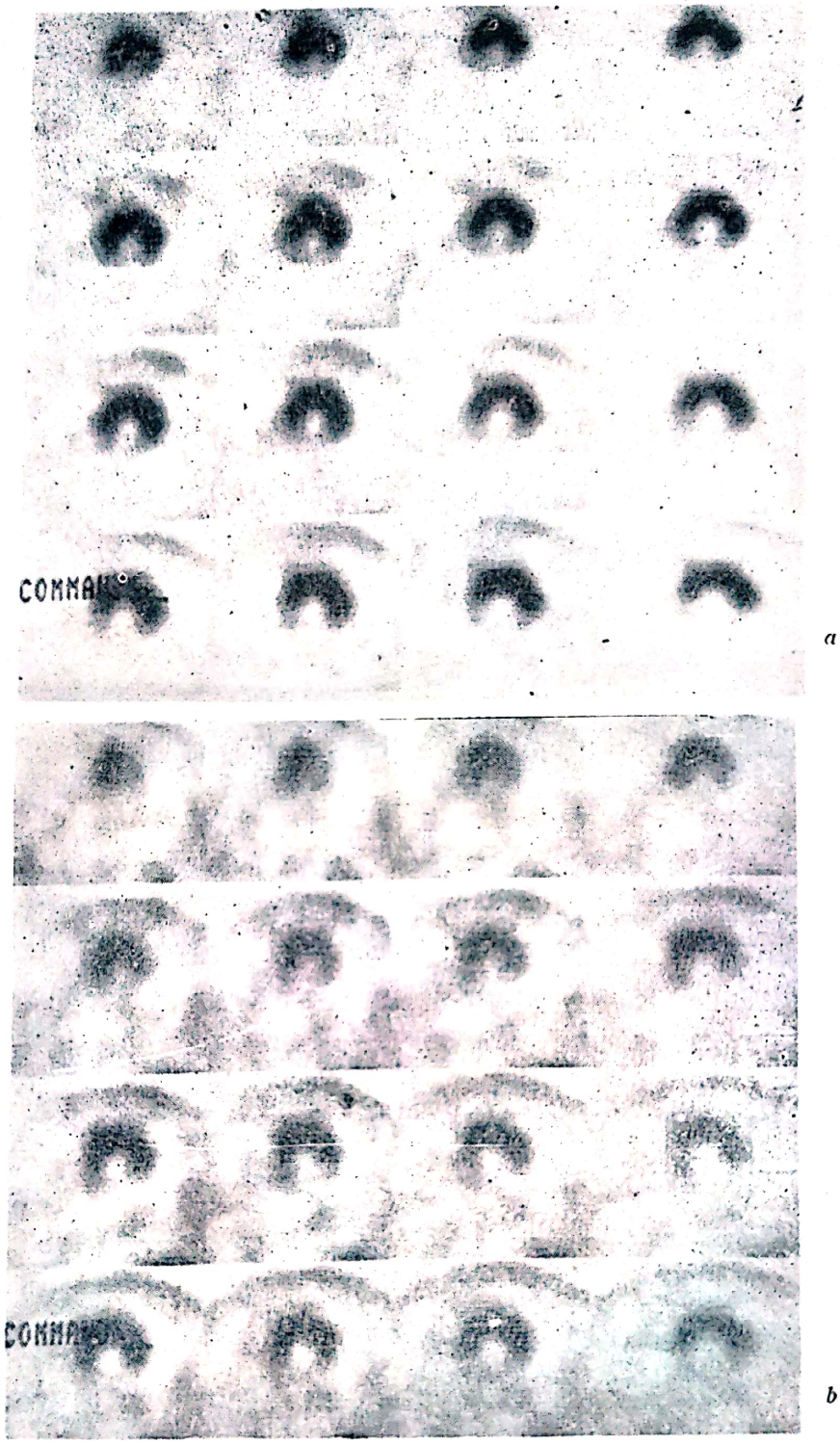

Fig. 6.4. Tomoscintigrama perfuziei miocardice cu taliu 201 imediat după efort (*a*) și redistribuție la 4 ore (*b*) la un bolnav cu sechele de infarct miocardic și dureri anginoase. Aceeași dispoziție a secțiunilor ca în figura 6.3. *a* — imediat după efort se observă defect de captare în peretele inferior și în porțiunea inferioară a septului întinzîndu-se de la apex (primele imagini) pînă la bază. *b* — la 4 ore se observă aceeași lipsă de captare în peretele inferior (lipsă de redistribuție), dar apare captare în porțiunea inferioară a septului în tomogramele bazale (ultimele 8—10 imagini). În concluzie, pe lîngă infarctul peretelui inferior există o zonă cu ischemie reversibilă în porțiunea profundă a septului.

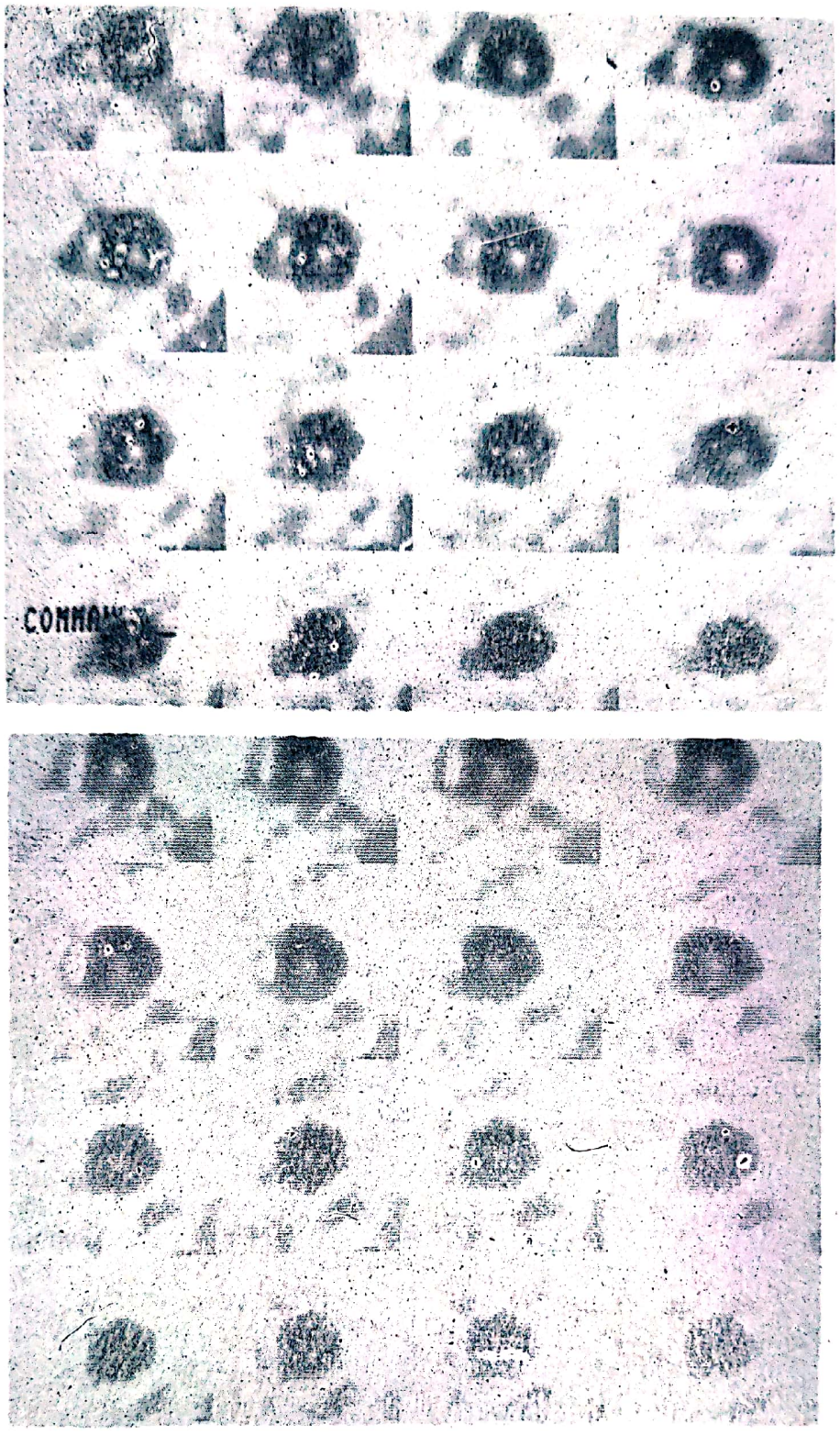

Fig. 6.5. Tomoscintigrama perfuziei miocardice cu taliu 201 imediat după efort (*a*) și redistribuția la 4 ore (*b*) la un bolnav cu angină pectorală și dispnee de efort, dar cu ECG de repaus normală. Spre deosebire de imaginile 6.3 și 6.4, primele imagini sînt cele bazale și ultimele sînt cele apicale, dar așezarea pereților ventriculari în figură este aceeași ca în figurile precedente. *a* — imediat după efort se observă un defect de captare în peretele inferior și lateral în porțiunea bazală, cu extensie spre apex (exceptînd cele mai apicale 2—3 secțiuni). *b* — după 4 ore persistă defectul de umplere inferior în regiunea bazală, dar cu redistribuție în peretele inferolateral în regiunea apicală (imaginile 8—12). În concluzie, există ischemie inferolaterală apicală și defectul fix de captare inferior în zona bazală este mai greu de interpretat, putînd fi zona de infarct sau atenuare a captării dată de diafragm.

7 Creierul

CONSTANTIN POPA, TIBERIU POP,
ANDREI NISTORESCU și DOINIȚA DUMITRACHE

În neurologie, la fel ca și în celelalte specialități medicale, există tendința de a se recurge tot mai mult la metode de explorare complete și neinvazive ca urmare a progreselor înregistrate în utilizarea radionuclizilor gamma emițători, ultrasunetelor, rezonanței magnetice nucleare (RMN) și a radionuclizilor emițători pozitronici.

Metodele de explorare cerebrală cu radionuclizi gamma emițători urmăresc vizualizarea hiperfixării lezionale și a alterării barierei hematoencefalice. Hipercaptarea radiofarmaceuticului la nivelul leziunii cerebrale se evidențiază ușor datorită izolării relative a volumului cefalic și impermeabilității speciale a țesutului nervos față de numeroase substanțe. Bariera hematoencefalică interzice sau limitează trecerea unor molecule în sistemul nervos. Numeroase leziuni cerebrale pot să dezorganizeze procesul de filtrare selectivă și să permită trecerea în zona lezată a substanțelor care, în mod normal, nu părăsesc circulația cerebrală. Disfuncția barierei hematoencefalice determină diferențe de fixare a radiofarmaceuticelor la nivelul leziunilor cerebrale și, respectiv, a țesutului sănătos, ceea ce le face ușor detectabile pe imaginile scintigrafice sau pe secțiunile tomografice.

Spre deosebire de aceste investigații, în care localizarea radionuclizilor în leziunile intracraniene depinde de integritatea barierei hematoencefalice, rezonanța magnetică nucleară permite identificarea afecțiunilor pe imagini, datorită creșterii numărului atomilor de hidrogen mobili.

Sandler și colab. (1987) consideră că prin tehnica rezonanței magnetice nucleare (RMN) nu este posibilă diferențierea tumoarei de edem, deoarece ambele produc semnale anormale asemănătoare. Astfel, la un pacient cu leucoencefalopatie multifocar, progresivă, imaginea RMN evidențiază o zonă cu intensitatea semnalului crescută în regiunea frontală dreaptă (fig. 7.1). Imaginile obținute diferă datorită modificării secvențelor de puls folosite în detectarea leziunilor. Scintigrafiile cerebrale evidențiază și ele o serie de anomalii, dar efectul de masă și linia mediană sînt mult mai bine vizualizate de RMN. De asemenea, pe imaginile RMN se detectează și leziunile inflamatorii. Rezultatele studiilor preliminare, efectuate cu agenți de contrast paramagnetici (gadoliniu-DTPA) pe animale cu abcese cerebrale, au dus la concluzia că acestea sînt superioare celor din medicina nucleară (Runge și colab., 1984).

Se așteaptă ca, prin administrarea intravenoasă (i.v.) de produse de contrast paramagnetice, să se poată diferenția leziunile neoplazice de cele inflamatorii. Radiofarmaceuticul DTPA-Gd a fost și este testat în investigarea RMN a unor afecțiuni cerebrale, printre care se numără

Scanned with OKEN Scanner

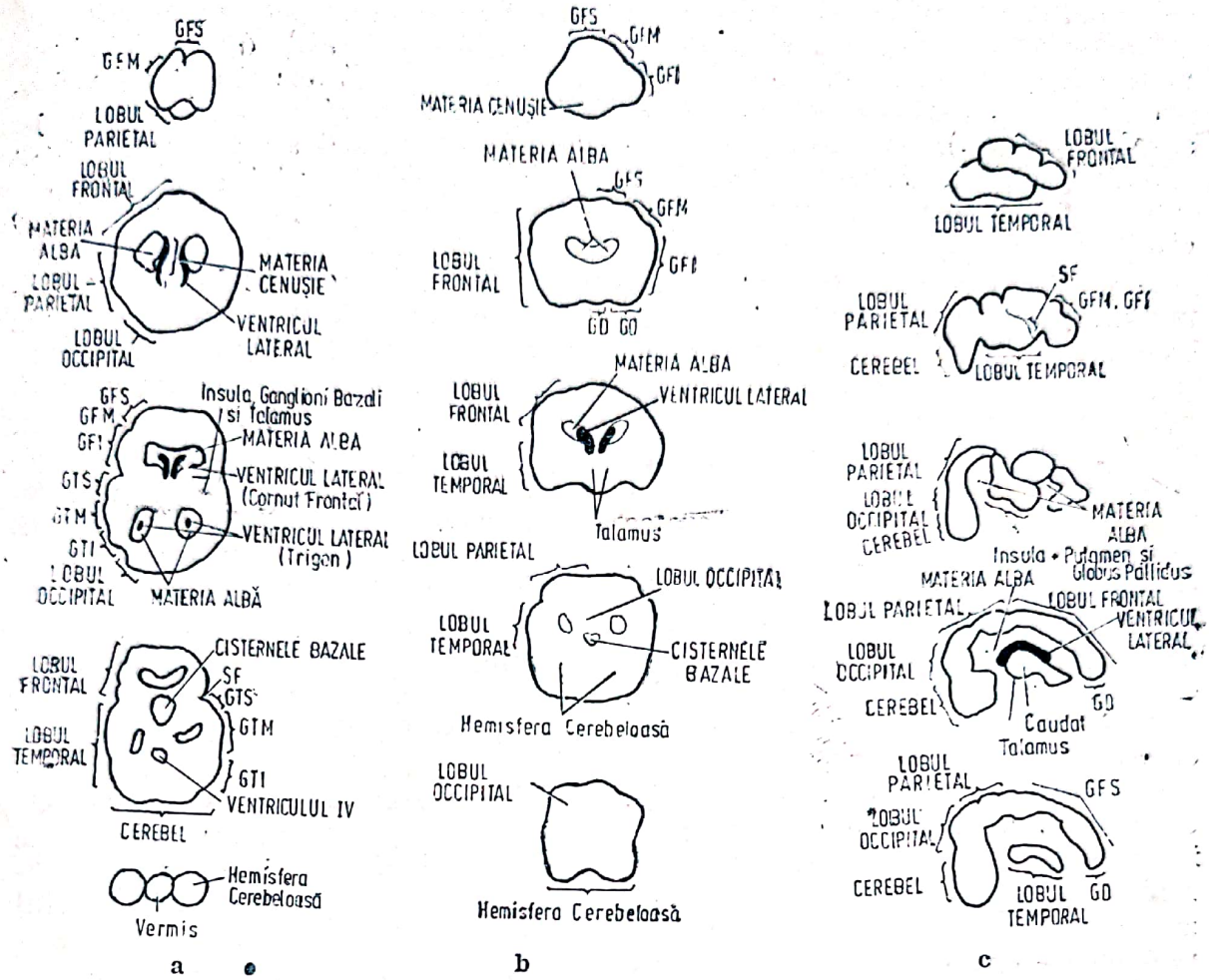

Fig. 7.1. Fluxul sanguin cerebral normal: *a* — secțiuni tomografice transversale; *b* — secțiuni tomografice frontale; *c* — secțiuni tomografice sagitale.

neurinomul de acustic, meningiomul, alte tumori benigne, tumori maligne, precum și afecțiuni netumorale (Byder și colab., 1987).

Debitul sanguin cerebral poate fi măsurat și prin metode tomografice cu ajutorul radionuclizilor emițători pozitronici. Tomografia prin emisie de pozitroni diferă de cea cu fotoni gamma atît prin natura elementelor radioactive folosite, cît și prin modul de înregistrare a datelor. Pozitronii, după un parcurs relativ scurt în organism (sub 1 mm), sînt anihilați prin ciocnirea cu un electron, reacție din care rezultă doi fotoni gamma emiși sub un unghi de 180° unul față de celălalt. Pe această particularitate se bazează sistemul de detecție, care nu înregistrează decît evenimentele emise simultan, ce dau naștere, tot simultan, la două impulsuri în doi detectori plasați vizavi unul de celălalt. Deci, se face o detecție în coincidență, eliminîndu-se înregistrarea impulsurilor unice. Acest sistem de detecție în coincidență necesită multiplicarea unghiurilor de incidență și, față de SPECT, are avatanjul unei mai bune eficacități de detecție, eliminînd totodată problemele de atenuare în profunzime. Principalul dezavantaj îl constituie necesitatea, în imediata vecinătate a unității de medicină nucleară, a unui ciclotron pentru producerea radionuclizilor emițători pozitronici, radionuclizi cu timp de înjumătățire scurt. Printre radionuclizii de acest tip utilizați la măsurarea debitului sanguin cere-

bral se numără : 0—15 (măsurarea la echilibru, prin inhalare continuă de CO_2 marcat), N-13 (NH_3 injectat i.v.), C-11 (butanol marcat, administrat i.v.), C-15 (inhalarea continuă de CO_2), Kr-77 (inhalare unică) sau F-18 (fluorometan, inhalare unică) (Popa și colab., 1986).

Investigarea creierului cu radionuclizi emițători gamma, folosită la început pentru detectarea alterării barierei hematoencefalice, este azi un procedeu prezent în toate unitățile de medicină nucleară. Deoarece tomografia computerizată de transmisie (CT) oferea detalii anatomice precise, iar prin administrarea i.v. de substanță de contrast cu iod permitea evaluarea barierei hematoencefalice, ea a fost preferată o perioadă de timp scintigrafiei convenționale. Totuși, scintigrafia convențională cerebrală a continuat să facă parte din bateria de teste radionuclidice. O dată cu introducerea tehnicilor imagistice radionuclidice, care prin reconstrucția datelor dau reprezentări tomografice ale organului investigat — tomografia computerizată de monoemsie (SPECT)—, accentul investigațiilor cerebrale s-a mutat pe acestea.

Primul succes l-au avut în anul 1964 Kuhl și Edwards, care au obținut secțiuni transversale și longitudinale ale creierului folosind radionuclizi gamma emițători. Primele comunicări optimiste asupra potențialului aplicațiilor SPECT-ului la investigarea creierului au fost, totuși, numai parțial acceptate, pînă la îmbunătățirile în programele calculatoarelor. S-au imaginat o serie de aparate SPECT, care, deși diferă ca design, tehnici de reconstrucție, eficiență, rezoluție a imaginii și capacitate de investigare, prezintă marele avantaj de a lucra cu radionuclizii gamma emițători utilizați în prezent : Tc-99m, I-123, In-111, Se-75 și I-31. Datorită faptului că aparatura SPECT este relativ ieftină, obținîndu-se cu modificări puține din cea prezentă în unitățile de medicină nucleară, datorită accesibilității radionuclizilor, cît și a informațiilor pe care le furnizează, această tehnică s-a extins repede în ultimii ani și este în prezent mult mai folosită decît CT.

Scintigrafia cerebrală convențională este de fapt greșit denumită astfel, întrucît în realitate nu se obține imaginea creierului, deoarece radiofarmaceuticele pe bază de Tc-99m nu pot străbate bariera hematoencefalică atunci cînd aceasta este integră. Radiofarmaceuticele traversează însă bariera alterată și dau zone cu radioactivitate crescută în focar în cazul creierului patologic.

Acumularea unor substanțe în leziunile tumorale sau inflamatorii a fost evidențiată de multă vreme cu ajutorul coloranților și al substanțelor fluorescente, în special în leziunile encefalice. Prin marcarea radioactivă a acestor substanțe s-a putut vizualiza mai ușor captarea lor la nivelul creierului.

Începînd cu cercetările efectuate de Moor (1984) pe tumori cerebrale, s-a constatat că cele mai diferite molecule cu fixare intracelulară (P-32, K-45), cum ar fi cele : ionizate, simple difuzibile, repartizate în tot spațiul extracelular (pertecnetat-Tc-99m, arsenat-As-75, iodură-I-131); mai complexe, cu localizare predominant vasculară (serumalbumină, globuline, fibrină) sau sintetice (polivinilpirolidon, polilizin), diferiți coloranți (roșu de Congo, albastru Tripan, albastru Evans, diiodofluoresceină, porfirine marcate cu iod); metale și complexe metalice (fier, cupru, mercur, galiu, indiu) sînt hipercaptate la nivelul leziunii.

Hiperfixarea unui radiotrasor la nivelul leziunilor cerebrale este determinată de o serie de factori, printre care :

— *Volumul vascular* tumoral este bine evidențiat în cazul angioamelor

Scanned with OKEN Scanner

și al unor tumori foarte vascularizate. Cu toate acestea, confruntarea anatomo-scintigrafică relevă adesea o discordanță netă între importanța rețelei vasculare tumorale și indicele de fixare; mai mult, creșterea volumului vascular nu explică variațiile graduale ale fixării relative tumorale în timp. La unele tumori, epurarea poate să fie mai rapidă decît a țesutului sănătos, în timp ce altele prezintă, dimpotrivă, o stază prelungită.

— *Debitul circulator* al țesuturilor tumorale variază în limite largi și este cel mai adesea scăzut. Măsurarea debitului este, de altfel, perturbată de existența frecventă a șunturilor.

— *Creșterea permeabilității vasculare* și *dilatația sectorului interstițial* are deosebită importanță.

În fine, se asociază uneori, mai ales în cazul tumorilor maligne, *o fixare celulară excesivă* sau *anormală*, legată pentru unii indicatori (P-32, acizi aminați și diverși metaboliți celulari) de creșterea activității mitotice.

În același sens, datorită creșterii metabolismului celulelor endoteliale din glioblastoame, acestea pot favoriza o fixare anormală (Popa și colab., 1986).

Fixarea anormală a trasorului de către leziunile cerebrale este ușor de pus în evidență datorită izolării relative a volumului cefalic și impermeabilității speciale a țesutului nervos față de numeroase substanțe.

Încă de la Ehrlich se știe că „bariera hematoencefalică" interzice sau limitează trecerea unor molecule în sistemul nervos. Natura acestui baraj este încă incomplet elucidată. Nu este vorba numai de o anumită modificare anatomică, ci mai degrabă de un mecanism fiziologic de control al schimbărilor tisulare. Este posibil ca volumul limitat al compartimentului extracelular cerebral să joace un rol în această protecție relativă a celulelor nervoase.

Numeroase leziuni cerebrale pot să dezorganizeze acest proces de filtrare selectivă și să permită trecerea în zona lezată a substanțelor care în mod normal nu părăsesc circulația cerebrală. Aceste „rupturi" ale barierei hematoencefalice se produc la nivelul tumorilor, dar și în orice altă situație, cînd rețeaua capilară devine locul unor agresiuni diverse: reacții inflamatorii, perturbări circulatorii etc. Mecanismul de producere a tulburărilor de permeabilitate poate, în cazul accidentelor ischemice, să fie asemănător celui bine cunoscut al eritrodiapedezei și transformării ramolismentului alb în ramolisment roșu. S-a arătat că, în accidentele ischemice prin stenoză sau obstrucție a marilor vase, intervențiile de repermeabilizare comportă riscul complicației hemoragice, cînd un focar de fixare scintigrafică anormală probează persistența alterării barierei hematoencefalice.

Disfuncția acestei bariere are ca efect accentuarea diferenței de fixare între leziunile cerebrale tumorale și țesutul sănătos, ceea ce le face ușor detectabile.

Indiferent de mecanismele de acumulare a trasorului la nivelul leziunilor cerebrale, pentru ca hiperfixarea să fie decelabilă sînt necesare anumite condiții:

— fixarea trebuie să atingă o rată relativ crescută;

— raportul concentrațiilor în țesutul patologic și în țesutul sănătos variază de la 4 la peste 100, în funcție de leziune și de indicator (Mundinger);

— fixarea variază în timp nu numai în funcție de acumularea la nivelul leziunii, ci mai ales de viteza de epurare diferită a țesutului sănătos față de cel patologic.

Deseori se asociază diversele mecanisme de hiperfixare în leziune; rata fixării intracelulare a metaboliților este strîns corelată cu schimburile circulatorii, după cum difuziunea

Scanned with OKEN Scanner

extracelulară preponderentă pentru anumiți indicatori poate să implice absorbția prin membrane și chiar o iritare celulară parțială.

În fine, pentru a fi decelabilă la scintigrafie, leziunea trebuie să atingă un volum suficient : raportul dintre volumul tumorii fixate și volumul țesutului normal înconjurător fiind un alt parametru important. Evidențierea volumului minim al unei leziuni foarte radioactive depinde în parte de localizarea acesteia ; în cele mai bune condiții (leziune superficială, foarte activă), volumul corespunde unui diametru de aproximativ 1 cm (Popa și colab., 1986).

În perioada în care a scăzut numărul de investigații scintigrafice, prin înclinarea balanței spre tomografia computerizată de transmisie, a crescut în schimb interesul pentru determinarea cu ajutorul radionuclizilor a unor parametri fiziologici regionali, printre care : fluxul sanguin cerebral, metabolismul glucozei și consumul de oxigen. Aceste determinări necesită însă radiofarmaceutice care să traverseze atît bariera hematoencefalică intactă, cît și pe cea alterată.

La investigarea afecțiunilor cerebrale și în special a accidentului vascular cerebral, scintigrafia s-a limitat la utilizarea trasorilor nelipofilici. Din această categorie fac parte pertecnetatul de Tc-99m sau o serie de alte produse farmaceutice — glucoheptonat, gluconat, DTPA-marcate cu Tc-99m. Aceștia se concentrează în zona alterată a barierei hematoencefalice, permițînd vizualizarea infarctului sau hemoragiei la cîteva zile după declanșare.

În timp ce sensibilitatea detectării accidentului vascular cerebral acut este acceptabilă chiar și în timpul evoluției procesului, infarctele vechi nu pot fi detectate prin scintigrafia radionuclidică convențională.

Cel mai important neajuns al acestei tehnici îl constituie incapacitatea ei de a face distincție între leziunile hemoragice și cele nehemoragice.

Radiofarmaceuticele marcate cu Tc-99m se folosesc în investigarea pacienților cu o patologie largă de natură vasculară sau neoplazică. Printre acestea se numără detectarea malformațiilor arteriovenoase, evidențierea colecțiilor subdurale cronice, a accidentului vascular cerebral în faza sa intermediară, identificarea localizării și extinderii neoplaziei primare și secundare, a abceselor ș.a. Totuși, cu acești radiotrasori, vizualizarea materiei cenușii și și a celei albe rămîne imposibilă deoarece ei pătrund în compartimentul extracelular.

În ultimul timp s-a introdus un nou radiofarmaceutic, HMPAO (hexametilpropilenaminoxima), marcat cu Tc-99m, cu ajutorul căruia se obțin informații identice cu cele din investigațiile cu compuși ai aminelor — I-123, cu excepția redistribuției HMPAO în timp. HMPAO—Tc-99m prezintă avantajul că poate fi folosit în orice unitate de medicină nucleară.

Bariera hematoencefalică este permeabilă numai la un număr foarte restrîns de compuși, dintre care majoritatea sînt izotopi ce emit pozitroni (Cowan și Watson, 1980).

Dar așa cum s-a menționat anterior, tomografia computerizată pozitronică are o sferă restrînsă datorită dezavantajelor subliniate.

Scintigrafia rămîne un mijloc util de evaluare a neoplasmului primar și secundar cerebral, de urmărire și diagnosticare a accidentului vascular cerebral pe baza deteriorării barierei hematoencefalice și de evidențiere a prezenței unui abces, hematom subdural etc.

În general, scintigrafia cerebrală convențională s-a dovedit a fi o tehnică foarte sensibilă în investigarea malignității. Ea se realizează, de obicei, în mai multe incidențe, dar toate sînt bidimensionale, ceea

Scanned with OKEN Scanner

ce determină o pierdere inerentă de informaţii, rezoluţie scăzută şi scăparea informaţiilor spaţiale din profunzime. Toate structurile se văd suprapuse în acelaşi plan, structurile din profunzimea creierului fiind slab vizualizate, în special cînd acestea se află în vecinătatea unor sisteme vasculare normale. Baza creierului şi fosa posterioară au creat întotdeauna dificultăţi în interpretarea imaginilor, anomaliile creierului nu pot fi deosebite corect de patologia creierului, iar zona pontină pune probleme serioase prin suprapunerea ţesuturilor limitrofe. Activitatea muşchiului temporal este dificil de diferenţiat de lobul temporal, cît şi recurenţa în urma actului chirurgical. Toate acestea cer cu necesitate folosirea unor tehnici tridimensionale (E11, 1982).

Pornind de la această necesitate, s-a introdus tehnica de reconstrucţie a secţiunilor tomografice ale creierului—tomografia computerizată de monoemisie (SPECT). Această tehnică nu dă efecte secundare, este rapidă, fără mortalitate sau morbiditate, nu necesită administrarea de materiale de contrast. Unele dintre primele sisteme SPECT au fost construite special pentru investigarea creierului. Plasarea capului foarte aproape de umeri a pus probleme constructorilor, deoarece detectorul se roteşte la distanţă mare de corp. Pentru evitarea acestui neajuns s-a încercat decuparea porţiunii din detector în dreptul umerilor sau folosirea unor colimatoare cu fascicul în evantai.

Din punct de vedere al radiofarmaceuticelor folosite, investigaţiile SPECT ale sistemului nervos central se pot clasifica în: investigaţii cu radiofarmaceutice marcate cu Tc-99 m, cu amine sau derivaţi ai aminelor radiomarcaţi şi cu radiofarmaceutice receptori specifici.

Relativ recent a fost sintetizată o familie de radiocompuşi care întruneşte ambele cerinţe pentru vizualizarea creierului: străbat bariera hematoencefalică şi sînt reţinute în parenchimul creierului. Winchell şi colab. (1980) au demonstrat că un număr mare de amine trece prin bariera hematoencefalică datorită difuziei libere a formei lipofilice neionizate şi se concentrează în creier după administrarea intravenoasă. Cel mai promiţător dintre aceşti trasori este N-izopropil-p-iodamfetamină-I-123, care are calităţile necesare pentru obţinerea unei imagini optime: captare iniţială ridicată, cu retenţia trasorului în parenchimul cerebral. S-a demonstrat că distribuţia iniţială a iodamfetaminei este în strînsă corelaţie cu fluxul sanguin cerebral regional (Kuhl şi colab., 1981), acumularea sa în creier fiind proporţională cu acesta (Kuhl şi colab., 1982), iar retenţia — suficient de mare pentru a crea imagini adecvate (Halama şi Henkin, 1986)

După administrarea intravenoasă a iodamfetaminei-I-123, radiofarmaceuticul se depozitează iniţial în plămîni, captarea maximă la acest nivel fiind atinsă între unu şi două minute, urmată de o eliminare rapidă şi completă din compartimentul pulmonar. La nivelul creierului, radioactivitatea se detectează la 30 s de la injectare şi este mai mare de 50% din *peak*-ul radioactivităţii la două minute. La 10 minute, radioactivitatea în creier este de peste 80% şi rămîne constantă între 20 şi 60 min după injectare, cu 6—8% din doza injectată depozitată în parenchimul cerebral.

Radioactivitatea este mai mare în zona cortexului de-a lungul convexităţii frontale, temporale, parietale şi a lobilor occipitali, care corespund anatomic materiei cenuşii corticale. De asemenea, captarea radionuclidului este mare în regiunea corespunzătoare ganglionilor bazali. Regiunea situată între ganglionii bazali şi convexitate ce corespunde anatomic ma-

Scanned with OKEN Scanner

teriei albe corticale captează o cantitate mai scăzută de iodoamfetamină (IMP). Captarea radiotrasorului la nivelul materiei cenușii corticale este uniformă în zonele temporală, parietală și occipitală și discontinuă în regiunea frontală. De asemenea sînt vizualizate șanțul interhemisferic și cel sylvian. S-a observat că radioactivitatea la nivelul cortexului vizual este mai mare la pacienții care, în momentul injectării, țin ochii deschiși și se află într-o încăpere puternic luminată, decît la pacienții care țin ochii închiși.

Tomografia computerizată de monoemisie (SPECT) efectuată cu radiofarmaceutice de tip iodamfetamină este utilă într-o serie de condiții neurologice :

— **Infarct cerebral acut,** cînd CT este normală un număr de zile după instalarea simptomelor deoarece modificările fiziologice le preced pe cele anatomice. De exemplu, pacienții cu infarcte mici intratalamice pot prezenta simptomatologie clinică profundă, cum ar fi hemibalismul însoțit de creșterea marcată a perfuziei corticale în hemisfera respectivă.

— Înainte și după **endarterectomie,** pentru a evidenția eficiența intervenției chirurgicale.

— **Epilepsie,** cînd cunoașterea extinderii și localizării focarului hiperfuncțional este importantă în monitorizarea pacientului și luarea deciziei chirurgicale, precum și în urmărirea eficienței terapiei medicale.

— La pacienții care prezintă aspect clinic ambiguu, la care examenul CT singur nu clarifică diagnosticul (Hill și colab., 1982).

— **Accident vascular cerebral.** SPECT poate evidenția modificări de perfuzie ca CT să poată înregistra modificări structurale la acești pacienți (Halama și Henkin, 1986).

— **Demență, maladia Alzheimer** (reducerea semnificativă și simetrică a fluxului sanguin în regiunile parietale), **maladia Pick** (fluxul cel mai scăzut în regiunile premotoare, motoare suplimentară și prefrontală). SPECT se realizează cu HIPDM (hidroxiiodpropildiamină) sau IMP (iodamfetamină) marcate cu I-123 (Coleman și colab., 1986).

Se așteaptă ca folosirea radiofarmaceuticelor de tip iodamfetamină să devină importantă în medicina nucleară. Mecanismul de reținere a lor de către celulele cerebrale nu este complet clar, dar farmacokinetica demonstrează că ele sînt complet eliminate din circulație în primele minute. Din acest motiv, în primele minute după injectare se vizualizează o hartă a perfuziei corticale cerebrale.

Pentru măsurarea și vizualizarea fluxului sanguin cerebral prin SPECT s-a folosit de asemenea Xe-133 — gaz radioactiv, inert, ce difuzează ușor. Datorită difuziunii sale în țesuturi, captarea tisulară și spălarea sa sînt corelate cu fluxul sanguin. Prin inhalarea Xe-133, cu ajutorul SPECT se obține distribuția tridimensională a fluxului sanguin cerebral regional (Bonte și Stokely, 1981). Înregistrarea cu rotație rapidă (180° în 5 s), cerută de kinetica radionuclidului, se folosește în scopul măsurării desaturării cerebrale de Xe-133 în timp, aceasta fiind corelată cu fluxul sanguin. Metoda permite determinarea fluxului sanguin cerebral regional în ml/min/100g și chiar repetarea imediată a studiului la același pacient, deoarece spălarea trasorului la nivelul creierului are loc pe parcursul a cîteva minute, iar înregistrarea este rapidă. Este de asemenea posibilă calcularea raportului flux sanguin cerebral/volum sanguin cerebral. În plus, prezintă avantajul unei iradieri foarte reduse a pacientului.

Vizualizarea distribuției flux/volum sanguin cerebral prin SPECT se

Scanned with OKEN Scanner

poate realiza și cu IMP-I-123 (flux) și eritrocite-T-99m (volum) (Knapp și colab., 1986).

Majoritatea studiilor SPECT s-au efectuat cu radiofarmaceutice standard, care străbat bariera hematoencefalică numai atunci cînd aceasta este deteriorată. Primele cercetări s-au axat pe evaluarea îmbunătățirii detecției leziunilor (sensibilitate) și scăderea numărului rezultatelor fals pozitive (specificitate) obținute prin SPECT comparativ cu tehnicile radionuclidice convenționale.

Kuhl și colab. (1966), în studiul lor inițial pe 223 de pacienți, comparînd rezultatele scintigrafiei convenționale efectuate în patru incidențe cu cele SPECT, au ajuns la concluzia că SPECT îmbunătățește detecția leziunilor bazale supratentoriale și definește cu mai mare precizie mărimea, conturul, profunzimea și localizarea tumorilor, în special a maselor infratentoriale. Procentul relativ mare de rezultate fals pozitive a fost atribuit lipsei de experiență în interpretarea imaginilor selecționate.

Aparatura a fost mereu îmbunătățită, începînd cu 1968 (Kuhl și Edwards), iar studiile efectuate pe loturi mari de pacienți au demonstrat virtuțile acestei tehnici (Cowan și Watson, 1980). Astfel, Kuhl și Sanders (1971) au evidențiat capacitatea SPECT de a defini, caracteriza și localiza leziunile, oferind informații de diagnostic foarte utile.

Carril și colab. (1979), pe un lot de 512 pacienți suspectați de patologii intracraniene, comparînd rezultatele obținute cu pertecnetat-Tc-99m pe secțiunile SPECT cu cele din scintigrafia convențională, au găsit o sensibilitate a SPECT-ului de 75%, fără pierderea semnificativă a specificității, comparativ cu 61% în cazul scintigrafiei.

Hill și colab. (1980) au investigat 200 de pacienți prin scintigrafie convențională și SPECT, la 82 de pacienți efectuindu-se și CT. Studiul efectuat cu glucoheptonat-Tc-99m a evidențiat o sensibilitate de 68%, cu specificitate de 96% în cazul scintigrafiei și o sensibilitate de 77%, cu specificitate de 99% în cazul SPECT. CT a avut o sensibilitate de 70% cu o specificitate de 91%. În același timp, Watson și colab. 1980), folosind ca radiofarmaceutice glucoheptonatul-Tc-99m și pertecnetatul-Tc-99m, au găsit SPECT utilă în diferențierea leziunilor craniului de cele cerebrale, în evidențierea leziunilor profunde și în soluționarea aspectelor echivoce de pe scintigrafiile plane.

Bonte și colab. (1983) au folosit tehnica SPECT cu Xe-133 în evaluarea tulburărilor de apoplexie. Cu aceeași tehnică s-au investigat pacienți cu accidente vasculare cerebrale sau atacuri ischemice tranzitorii (Bonte și colab., 1984). Și de această dată SPECT s-a dovedit a fi mult mai sensibilă decît CT, evidențiind modificările în fluxul sanguin cerebral regional înainte ca pe CT să se observe modificări anatomice. Sensibilitatea mai mare a SPECT cu Xe-133 a reieșit și din studiile efectuate de Buell și colab. (1984), care au evaluat afecțiunea cerebrovasculară unilaterală. Aceeași tehnică a fost folosită în determinarea fluxului sanguin cerebral regional la pacienți hipertensivi, înainte și după tratamentul cu clonidină (Devous și colab. 1985). SPECT cu Xe-133 nu este totuși un test de rutină în unitățile de medicină nucleară.

Pentru vizualizarea prin SPECT a fluxului sanguin cerebral regional s-a folosit și kripton (Kr-81) injectat intracarotidian (Fazzio și colab., 1980). Datorită dificultăților tehnicii, aceasta a fost repede abandonată prin introducerea de radiofarmaceutice mai potrivite pentru investigații cu camera rotativă. Din acest grup fac parte aminele marcate cu radionuclizi, compuși lipofilici captați de creier proporțional cu fluxul sanguin (Hol-

Scanned with OKEN Scanner

man și colab., 1982). De obicei, radionuclidul folosit este I-123, produs de ciclotron și deci mai greu accesibil tuturor unităților de medicină nucleară. Din această clasă, cea mai folosită este N-izopropil (I-123)-p-iodamfetamina (IMP), cu care s-au obținut valori ale fluxului sanguin cerebral regional bine corelate cu cele determinate prin inhalarea de Xe-133 (Sumiya și colab., 1985); în afecțiunile cerebrovasculare, captarea IMP reflectă fluxul sanguin cerebral regional numai în primele 30 min de la injectare (Buell și colab., 1985). HIPDM-I-123 are o fracție de extracție la nivelul creierului de 85—90% și este reținut de creier mai mult de două ore p.i. Deci, HIPDM are o captare mai mare în creier, deși vîrful (*peak*-ul) de captare este mai mare în cazul IMP (Holman și colab., 1984).

Sensibilitatea mare de detecție a investigațiilor cerebrale cu radionuclizi a proceselor expansive face ca această tehnică să fie o metodă de screening excelentă.

Principalele indicații pentru investigarea creierului cu radionuclizi sînt:

— instalarea recentă a epilepsiei la adulți;

— modificări de tipul frecvenței a epilepsiei în focar la copii și adulți;

— dureri de cap persistente, cu sau fără semne neurologice în focar (în funcție de gradul de suspiciune clinică);

— modificări de comportament la pacienții cu carcinom primar în alte regiuni (sîn, pulmon, prostată);

— tulburări psihice și semne neurologice în focar;

— semne ale creșterii presiunii intracraniene;

— diagnostic diferențial între afecțiunile cerebrovasculare și neoplasm;

— urmărirea în timp a unei afecțiuni sau tratament;

— suspiciune clinică de modificări cronice subdurale;

— suspiciune clinică de abces cerebral;

— detectarea malformațiilor arteriovenoase.

Toate studiile efectuate au demonstrat superioritatea netă a tomografiei computerizate de monoemisie (SPECT) față de scintigrafia convențională (plană) în detectarea leziunilor intracerebrale chiar și cînd se folosesc radiofarmaceutice ce străbat doar bariera hematoencefalică alterată. CT este superioară în ceea ce privește rezoluția anatomică, dar are un preț de cost ridicat, este mai greu accesibilă, doza de iradiere este mare și în plus prezintă riscurile expunerii la substanță de contrast cu iod (Blinder și colab., 1986). Din aceste motive, sînt preferate investigațiile SPECT, cu care se obține maximum de informații diagnostice din imaginile cerebrale nucleare. Rezultate excelente se obțin cu radiofarmaceuticele de tip iodamfetamină, care străbat bariera hemato-encefalică nealterată, dar acestea sînt marcate cu I-123 — radionuclid, ce nu poate fi folosit în orice unitate de medicină nucleară.

În ultimul timp s-a pus accentul pe obținerea unor compuși cu comportare asemănătoare, dar marcați cu Tc-99m, a căror captare cerebrală să reflecte fluxul sanguin cerebral regional. Din această grupă de radiofarmaceutice fac parte propilenaminoxima (PnAO) (Chaplin și colab., 1985) și hexametilpropilenaminoxima (HMPAO) (Ell și colab., 1987).

O dată cu dezvoltarea acestui tip de radiofarmaceutice și introducerea lor în practica curentă va crește substanțial potențialul de diagnostic care a SPECT-ului, schimbîndu-i poziția în bateria de metode de investigare cerebrală actuală.

Scanned with OKEN Scanner

BIBLIOGRAFIE SELECTIVĂ

Bonte F. J., Stokely E. M. (1981), *Single-photon tomographic study of regional cerebral blood flow after stroke: concise communication*, J. Nucl. Med., **22**: 1049.

Bonte F. J., Stokely E. M. et al. (1983), *Single-photon tomographic study of regional cerebral blood flow in epilepsy*, Arch. Neurol, **40**: 267—270.

Bonte F. J., Stokely E. M., Devous M. D, (1984), *Single photon emission computed tomography of regional brain blood flow in cerebral vascular disease and stroke*, Noninvasive Medical Imaging, **1**: 9—16.

Buell U., Moser E. A. et al. (1984), *Dynamic SPECT with 133—Xe regional cerebral blood flow in patients with unilateral cerebrovacular disease: concise communication*, J. Nucl Med., **25**: 441—446.

Buell U., Krappel W. et al. (1985), *123—I amphetamine vs 133—Xe SPECT. A comparative study in patients with unilateral cerebrovascular disease* (CVD), J. Nucl. Med. **26**: 25.

Bydder G. M., Niendorf H. P., Young I. R. (1987), *Clinical Use of Intravenous Gadolinium DTPA in Magnetic Resonance imaging of the Central Nervous System*, in Functional Studies Using NMR, Ralph V. McCready, LeachM., Peter J. Ell (ed.) Springer Verlag Dorchester, 129.

Carril J. M., MacDonald et al. (1979) *Cranial scintigraphy: value of adding emission computed tomographic sections to convntional pertechnetate image (512 cases)*, J. Nucl. Med. **20**: 1117—1123.

Chaplin S. B., Oberle P. O. et al. (1985), *Regional brain uptake and retention of 99m-Tc propylene amine oxime derivates*, J. Nucl Med., **26**: 18.

Coleman R. E., Russell A. et al. (1986), *Single Photon Emission Computed Tomography (SPECT)*, Investigative Radiology, **21**: 1.

Cowan R. J, Watson N. E. (1980), *Special Characteristics and Potential of Single Photon Emission Computed Tomography in the Brain*, in Seminars in Nuclear Medicine, X, **4**: 335.

Devous M. D., Reed W. G. et al. (1984), *Single-photon tomography determination of regional cerebral blood flow in psychiatric disorders*, J. Nucl. Med., **25**: 57.

Ell P. J. (1982), *The brain. The role of single-photon emission computed tomography (SPECT) in the diagnosis of space-occupying disease*, in Computed Emission Tomography P. J. Ell and B. L. Holman (ed.), Oxford, University Press, 399.

Ell P. J., Jarritt P. H. et al. (1987), *Functional imaging of the brain*, Seminars in Nuclear Medicine.

Halama J. R., Henkin R. E. (1986), *Single Photon Emission Tomography (SPECT)*, in Freeman and Johnson's Clinical Radionuclide Imaing, III, L. M. Freeman (ed.), Ed. Grune and Stratton New York, 1529.

Hill T. C., Lovett R. D., McNeil B. J. (1980), *Observation on the clinical value of emission tomography*, J. Nucl. Med., **21**: 613—616.

Hill T. C., Holman B. L., Magistretti P. L. (1982), *Emission-computed tomography of the brain with radiolabelled amines*, in Computed Emission Tomography P. J. Ell and B. L. Holman (ed.), Oxford Medical Publications, 419.

Holman B. L., Hill T. C., Magistretti P. L. (1982), *Brain imaging with emission computed tomography and radiolabeled amines.* Invest. Radiol., **17**: 206—215.

Holman B. L., Lee R.G.L. et al. (1984), *A comparison of two cerebral perfusion tracrs N-isopropyl-p-123—I iodoamphetamine and 123—I-HIPDM in the human*, J. Nucl. Med., **25**: 25—30.

Knapp W. H., von Kummer R., Kübler W. (1986), *Imaging of Cerebral Blood Flow-to-Volume Distribution Using SPECT*, J. Nucl. Med., **27**: 465—470.

Kuhl D. E., Edwards R. O. (1964), *Cylindrical and section radioisotope scanning of the liver and brain*, Radiology, **83**: 926—936.

Kuhl D. E., Pitts F. W., Sanders T. P., Mishkin M. M. (1966), *Transverse section and rectiliniar brain scanning with Tc-99m pertechnetate*, Radiology, **86**: 822—829.

Kuhl D. E., Edwards R. O. (1968), *Reorganizing data from transverse section scans of the brain using digital processing*, Radiology, **91**: 975—983.

Kuhl D. E., Sanders T. P. (1971), *Characterizing brain lesions with use of transverse section scanning*, Radiology, **98**: 317—328.

Kuhl D. E., Barrio J. R., Huang S. C. et al. (1982), *Quantification of local cerebral blood flow by N-isopropyl-p-123—I iodoamphetamine (IMP) tomography*, J. Nucl. Med., **23**: 196.

Kuhl D. E., Wu J. L., Lin T. H., Selin S., Phelps M. (1981), *Mapping local cerebral blood flow by means of emission computed tomography of N-isopropyl-p-123—I iodoamphetamine*, J. Nucl. Med., **22**: 16.

Popa C., Tiemeanu M., Suseanu I. (1986), *Gammangioencefalografia*, Edit. Medicală, București.

Runge V. M., Clanton J. A., Price A. C. et al. (1984), *Paramagnetic contrast agents in magnetic resonance imaging Research at Vanderblit University*, Physiol. Chem. Phys. Med., NMR, **16**: 113—122.

Scanned with OKEN Scanner

Sandler M. P., Kullarni M. V., Patton J. A., Partain C. L., James A. E. (1987), *A Correlative Approach to Nuclear Medicine and NMR Imaging*, in Functional Studies Using NMR, V. Ralph McCready, Martin Leach and Peter J. Ell (ed.) Springer Verlag, Dorchester, 183.

Sumiya H., Matsuda H., Seki H., Ishida H., Tsuji A., Hisada K. (1985), *Quantitative cerebral blood flow measurments using N-isopropyl-p-123—I iodoamphetamine and single-photon emission computed tomography with rotating gamma camera*, J. Nucl. Med., **26**: 106.

Watson N. E., Cowan Jr. et al. (1980), *A comparison of brain imaging with gamma camera, single-photon emission computed tomography and transmission computed tomography*, J. Nucl. Med., **21**: 507—511.

Winchell H. S., Baldwin R. M., Lin T. H. (1980) *Development of I-123-labelled amines for brain studies: Localization of I-123 iodophenylalkyl amines in rat brain*, J. Nucl. Med., **21**: 40.

Scanned with OKEN Scanner

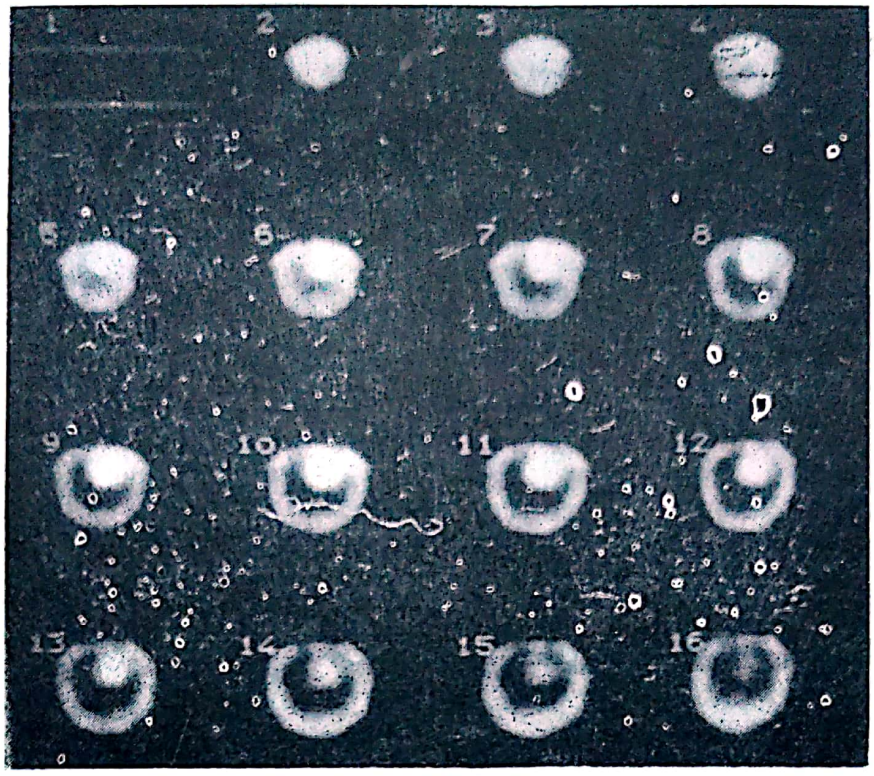

a

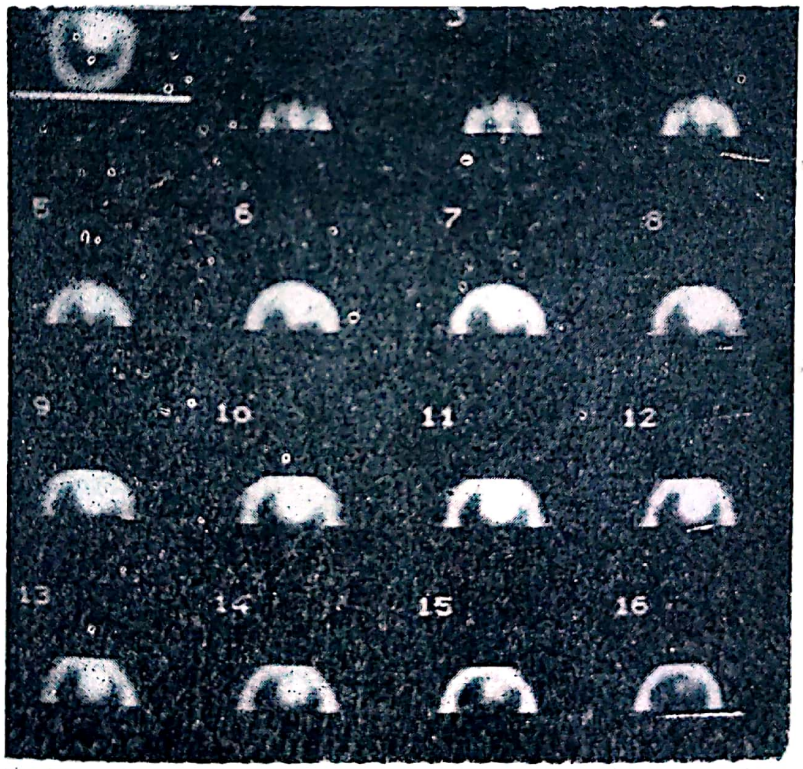

b

Fig. 7.2. Meningiom. Bărbat de 49 ani cu hemipareză stîngă progresivă cu debut la membrul inferior şi extensie lentă la membrul superior. În ultimul an, două crize de cădere, presupuse a fi crize comiţiale; Examenul electroencefalografic (ecg) arată un focar lezional centroparietal drept. Scintigrafia cerebrală arată o hipercaptare parietală dreaptă. Probabilitate de meningiom parasagital drept. SPECT cu 99m-Tc arată net existenţa unei formaţiuni tumorale rotunde, bine delimitate, paracentral anterior drept. Se confirmă diagnosticul de meningiom — verificat operator. *a* — secţiuni transversale; *b* — secţiuni coronale;

Scanned with OKEN Scanner

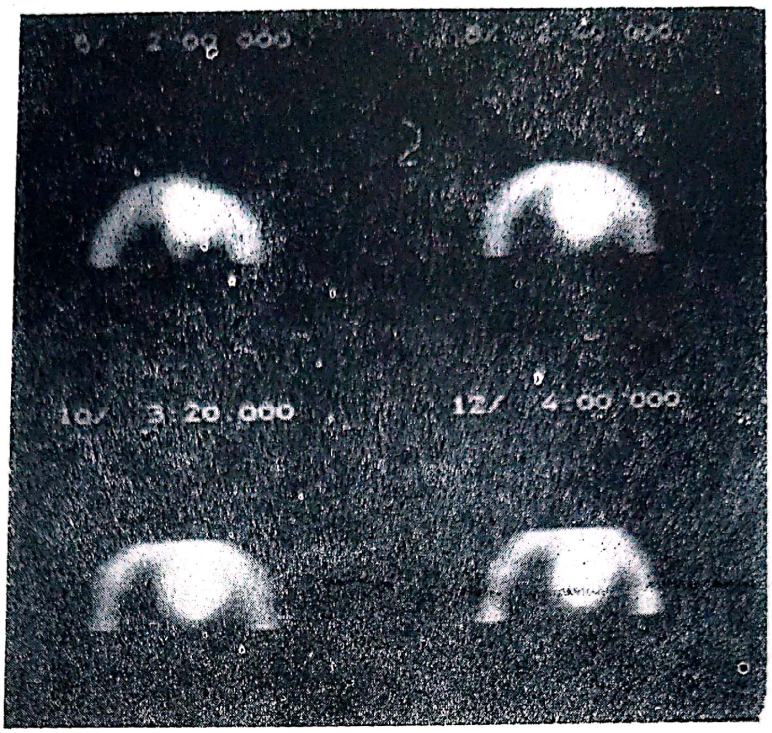

c

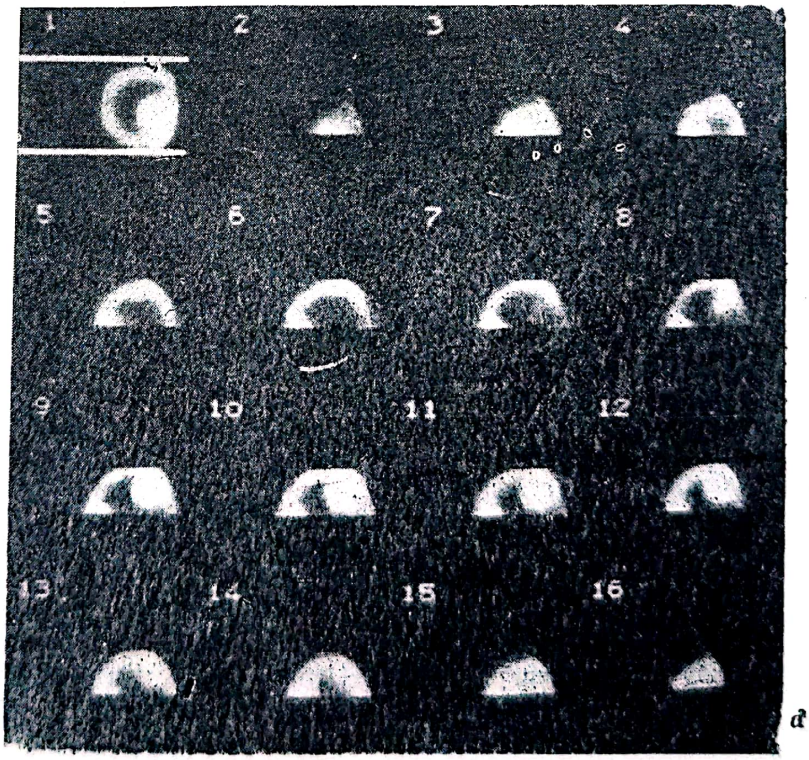

d

Fig. 7.2. — *c* — secțiuni coronare ; *d* — secțiuni sagitale.

Scanned with OKEN Scanner

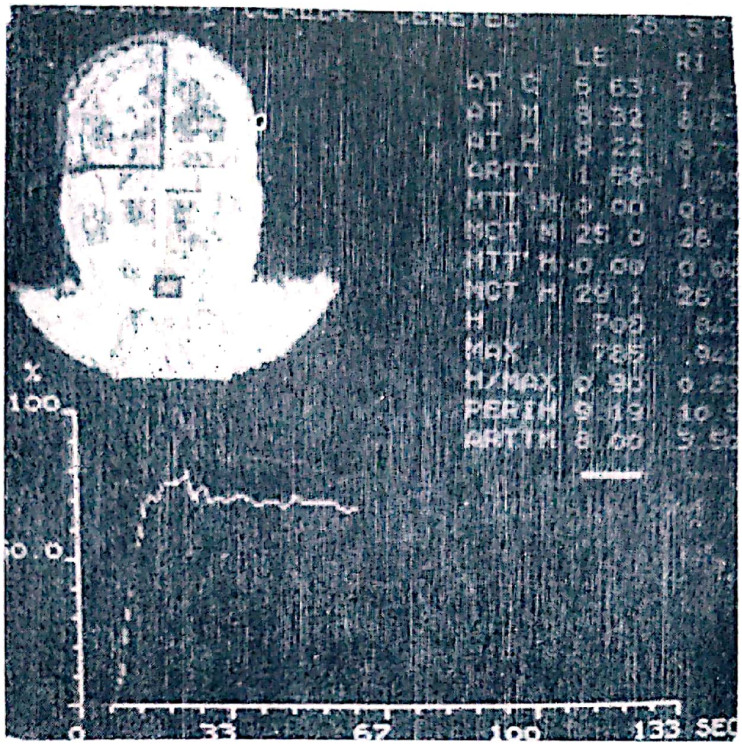

a

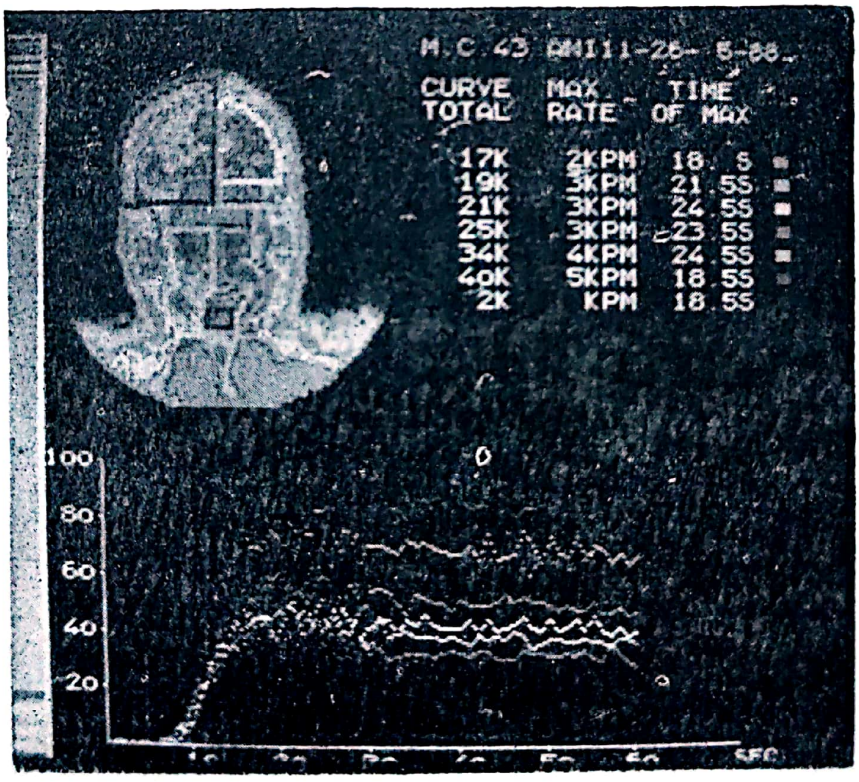

b

Fig. 7.3. Infarct cerebral și obstacol carotidian drept. Bărbat de 43 de ani cu hemipareză stîngă progresivă, cu evoluție lentă și variabilă ca intensitate. Deficit motor predominant brahial. Examenul arteriografic evidențiază ocluzie de arteră carotidă internă dreaptă cu evoluție clinică de tip pseudotumoral.

Gamma-angioencefalografia (GAE) cu Ceretec-Tc-99m evidențiază diferența netă a curbelor emisferice, explicată prin infarctul cerebral în emisfera dreaptă și obstacolul carotidian drept (*a*). *b* — GAE — analiza curbelor; *Ovs.* imaginile au fost înregistrate din cod color.

Scanned with OKEN Scanner

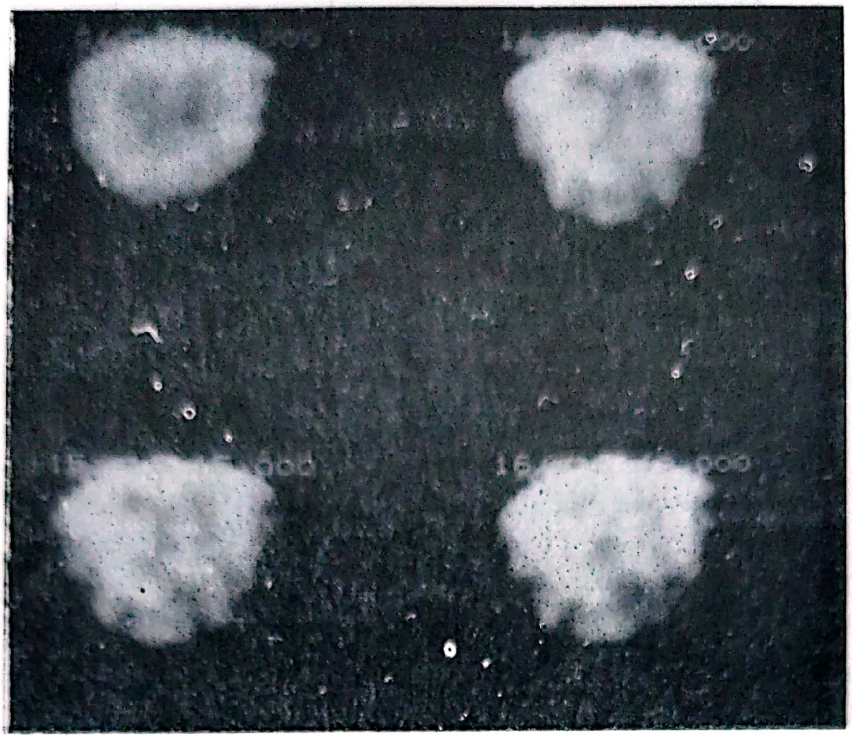

c

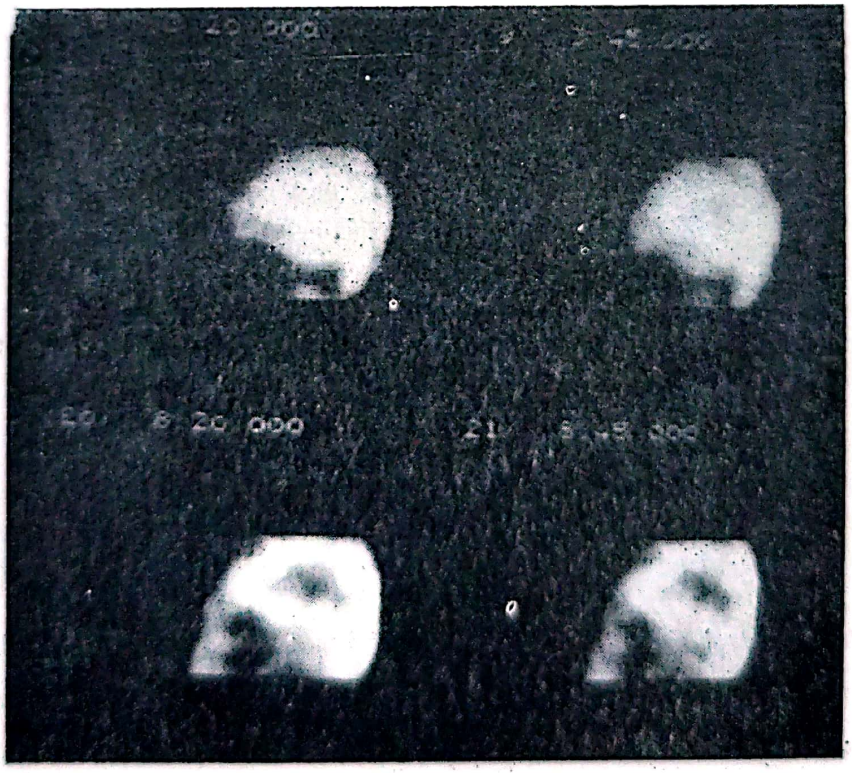

d

Fig. 7.3 — c — SPECT — secțiuni transversale; *d* — SPECT — secțiuni sagitale.

Scanned with OKEN Scanner

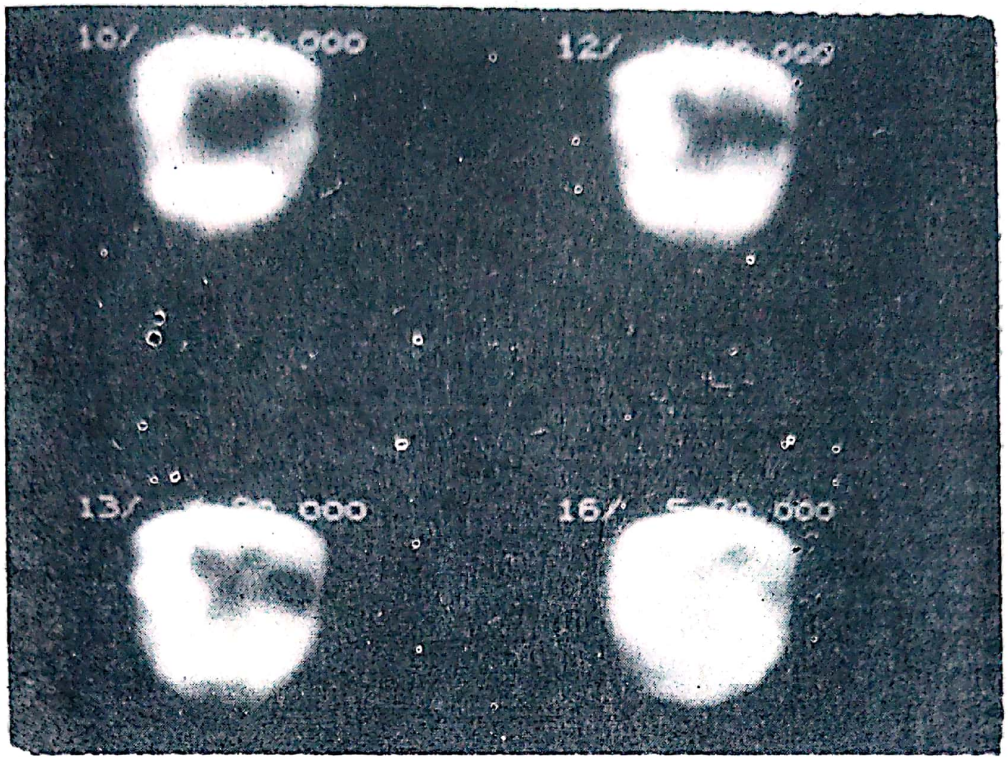

a



b

Fig. 7.4. Boala Sneddon. Femeie de 30 de ani cu accidente vasculare cerebrale multiple, de tip ischemic. Creşterea anticorpilor anticardiolipinici. Examenul clinic presupune şi o suferinţă în teritoriul vertebro-bazilar. *a* — secţiune transversală; *b* — secţiune transversală;

Scanned with OKEN Scanner

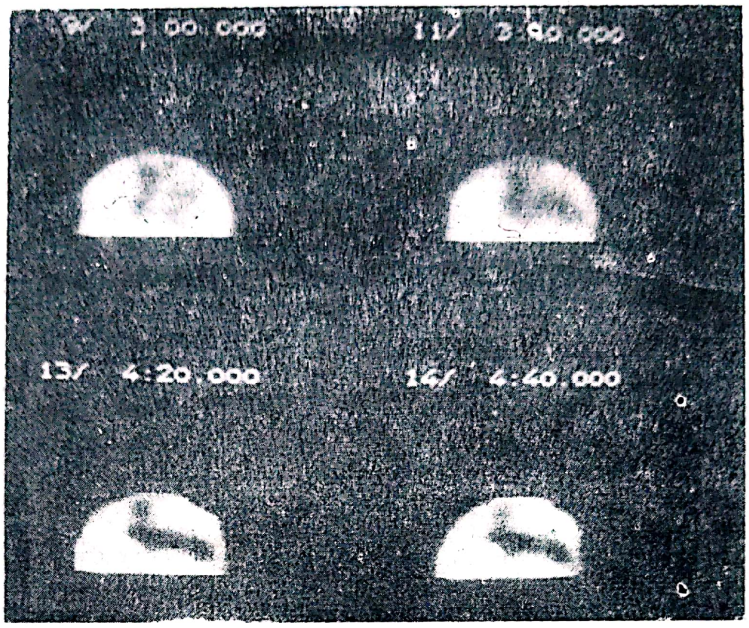

c

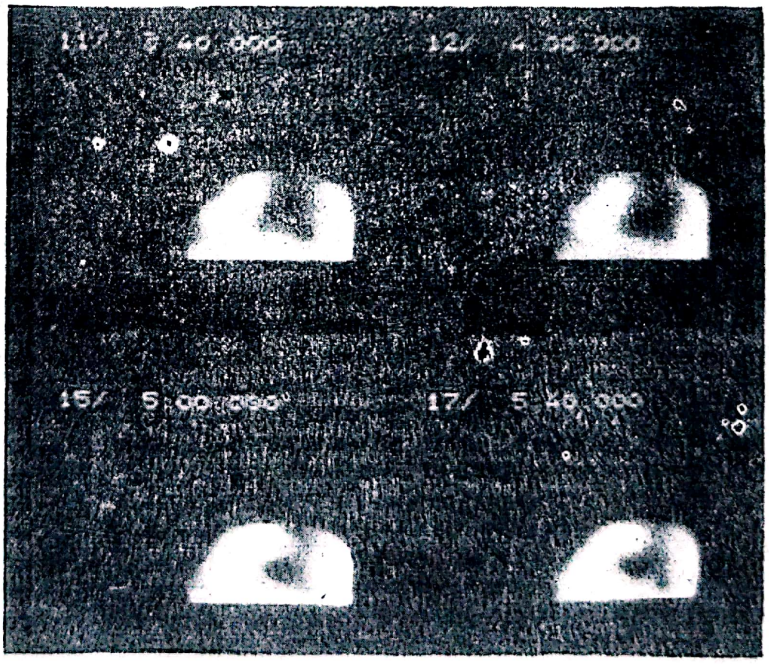

d

Fig. 7.4. — *c* — secțiuni coronale; *d* — secțiuni sagitale.

Scanned with OKEN Scanner

8 Ficatul

TIBERIU POP şi TIBERIU NANEA

Funcţia şi morfologia unui organ exprimă însăşi starea lui normală sau patologică. De cele mai multe ori, modificările funcţionale ale unui organ le preced pe cele morfologice, ele fiind foarte importante pentru evaluarea unei afecţiuni. Cum, în final, modificările funcţionale au un răsunet morfologic, există o continuă necesitate de evidenţiere a acestuia.

Cel mai simplu lucru care se face pentru a satisface această necesitate este ca, în primul rînd, să se efectueze examenul clinic. Deşi este indispensabil, el nu mai satisface pe deplin cerinţele medicinii moderne. Pe de altă parte, organele interne, prin amplasarea lor nu pot fi complet examinate şi palpate. Unul dintre aceste organe este ficatul. Vizualizarea şi studiul său morfo-funcţional au constituit permanent o provocare pentru medici. Metodele de investigare a ficatului, cunoscute pînă în prezent, pot fi directe şi indirecte.

Laparoscopia şi biopsia continuă să fie singurele în care abordarea ficatului se face direct. Laparoscopia este prima realizare de acest fel printr-o metodă nechirurgicală şi a fost realizată de Jacohäns în anul 1910. Împreună cu biopsia hepatică, ce a devenit posibilă prin această metodă, laparoscopia nu a avut rival între studiile de diagnostic pentru evaluarea morfologiei hepatice pînă în anii 1960. Biopsia cu ac fin (BAF) ghidată ecografic, metodă modernă de investigare, aduce informaţii suplimentare.

Toate celelalte procedee, incluzînd scintigrafia, ecografia, tomografia computerizată de transmisie (CT), tomografia computerizată de emsie monofotonică (SPECT), rezonanţa magnetică nucleară (RMN) şi tomografia de emisie pozitronică sînt indirecte, imagistice, meritul lor special fiind acela că, în realitate, nu sînt invazive şi că unele dintre ele nu expun pacienţii la iradiere. Din 1967, atenţia s-a îndreptat spre ecografie, care permite vizualizarea succesivă a ţesuturilor în funcţie de densitatea lor.

Studiul cu ultrasunete a ficatului a progresat considerabil faţă de începuturi. Perfecţionarea converterului de imagine, a afişării digitale şi introducerea unităţilor în timp real au îmbunătăţit rezoluţia şi au contribuit la stabilirea utilităţii acestei tehnici de detectare a patologiei ficatului. Cu toate aceste îmbunătăţiri, există încă dificultăţi reale: timpul necesar unei investigaţii (30—45 min pentru detectarea optimă a leziunii şi explorarea întregului volum al organului), dificultăţi în înregistrarea datelor (circa 10% din studii dau imagini suboptimale dintr-un motiv sau altul) şi lipsa de sensibilitate (compensată de îmbunătăţirea specificităţii). Explorarea ecografică rămîne o tehnică care este în mare măsură dependentă de experienţa investigatorului. Deoarece datele nu se înregistrează auto-

Scanned with OKEN Scanner

mat, este absolut necesară urmărirea continuă a datelor achiziționate.

Totuși, în explorările ecografice, un procent însemnat de pacienți nu beneficiază decît de un examen sărac în informații întrucît grăsimea, aerul sau gazele împiedică pătrunderea fasciculului de ultrasunete. Datorită acestor dificultăți, în multe centre ce beneficiază de camere de scintilație gamma, scintigrafia plană convențională rămîne investigația inițială de screening (Schreve și colab., 1984).

În prezent, se pun mari speranțe în ecografia endoscopică, o modificare interesantă care constă în introducerea transductorului ecografic prin endoscoape sau laparoscoape. În acest fel, transductorul va fi mai aproape de organele interne și va permite obținerea de imagini de mai mare acuratețe.

La bateria de studii diagnostice se adaugă tomografia computerizată de transmisie (CT), care poate completa investigațiile cu ultrasunete în special în cazul structurilor peste care se suprapun grăsime, aer sau oase. Spre deosebire de tehnicile radiologice convenționale, în care imaginile sînt alcătuite din umbre, în cazul tomografiei, calculatorul asamblează imaginile din datele densitometrice.

CT este o tehnică valoroasă prin afișarea rezoluției spațiale, viteză și evidențierea datelor anatomice. Totuși, *in vivo*, lipsește adesea rezoluția de contrast. Aceasta explică rezultatele fals negative raportate în cazul ficatului în stadiile precoce ale bolii. S-a încercat folosirea substanței de contrast, dar în felul acesta dispărea lipsa de riscuri a tehnicii (Khan și Ell, 1982; Schreve și colab., 1984). Așa cum rezultă și din partea a doua a acestei monografii, CT este mult mai folositoare cînd este necesară ghidarea cu precizie a acului pentru biopsie; ea excelează în evidențierea infiltrării grăsoase și a anatomiei normale sau patologice, fiind totodată necesară în monitorizarea tratamentului aplicat pacientului. CT eșuează adesea în evidențierea unui hepatom și a metastazelor hepatice secundare și conduce frecvent la imagini dubioase (în ceea ce privește prezența depozitelor), acestea fiind cel mai des cauzate de artefacte de mișcare, absența grăsimii în țesuturile moi și structurile intrahepatice dilatate. Ea este ideală în investigarea întregului abdomen al pacientului și acesta este un lucru important (Haaga și Alfidi, 1977; Khan și Ell, 1982; Schreve și colab., 1984).

Cu toate avantajele inerente și evidente ale tomografiei computerizate de transmisie (în special, creșterea rezoluției spațiale) și progresele hotărîtoare ale ecografiei (prin citirea în scala gri, cu convertori moderni), s-a stabilit că nici una dintre metode nu are o valoare individuală ce permite excluderea celeilalte în detectarea unei leziuni hepatice (Khan și Ell, 1982).

Ulterior, rezonanța magnetică nucleară (RMN) a suscitat un interes considerabil. Orientarea nucleilor de hidrogen într-un cîmp magnetic puternic, dezorientarea lor tranzientă la un puls adițional și revenirea la orientarea inițială generează imagini care reflectă nu numai structurile anatomice, cît și condițiile fizice și chimice, de exemplu, concentrațiile și starea moleculară a atomilor, cum ar fi cei de hidrogen și fosfor.

Margulis și colab. (1983) au demonstrat că RMN are capacitatea de a furniza informații anatomice comparabile cu cele obținute prin tomografia computerizată de transmisie și prin ecografie, dar în același timp oferă și informații funcționale similare celor din medicina nucleară. Informațiile conținute într-o imagine RMN sînt determinate de patru parametri biofizici ai nucleelor de hidrogen. În acest stadiu al tehnolo-

Scanned with OKEN Scanner

giei RMN, studiile clinice folosesc pentru vizualizare atomul de hidrogen (protonul).

RMN prezintă însă unele dezavantaje. În primul rînd, materialele feromagnetice conținute într-o serie de aparate care susțin viața (clemele chirurgicale, protezele și *pacemaker*-ele) constituie contraindicații absolute pentru acest tip de investigație. În plus, timpul lung necesar înregistrării dă imagini suboptimale, datorită artefactelor de mișcare, și limitează posibilitatea de a obține imagini dinamice cu o rezoluție temporală ridicată, asemănătoare celor din medicina nucleară.

Cele mai utile aplicații ale RMN în afecțiunile hepatice s-au dovedit a fi detectarea cancerului primar și a metastazelor (Sandler și colab., 1987).

Continuarea cercetărilor pe aceste direcții, de exemplu, de la vizualizarea anatomiei la vizualizarea proceselor biochimice, a dus la apariția unei noi tehnici de investigare cunoscută sub denumirea de tomografie de emisie pozitronică (TEP). Principiul constă în administrarea intravenoasă a izotopilor radioactivi care participă la procesele metabolice, de exemplu, oxigen-15, azot-13, carbon-11 și fluor-18. Prin dezintegrare, acești izotopi emit pozitroni. Tomografia de emisie pozitronică evidențiază procesele biochimice și modificările cantitative ale acestora, precizînd localizarea lor prin explorare tridimensională.

La fel ca și CT și RMN, această tehnică a fost mai întîi utilizată la investigarea craniului și creierului, dar se așteaptă confirmarea utilizării ei și în investigarea ficatului.

Istoric, scintigrafia radionuclidică plană, realizată cu scintigraful liniar sau camera gamma, a fost prima tehnică ce s-a impus prin aplicații clinice semnificative. Scintigrafia hepatică convențională a fost însă confruntată cu o serie de dificultăți, unele legate chiar de tehnică. În scintigrafia plană, informațiile ce provin din diferite plane ale unui organ ce se investighează se suprapun în același plan pe imaginea afișată în final. În acest fel, informația de interes (semnalul) este distorsionată de informația ce nu prezintă interes (zgomotul). Aceasta duce la o micșorare a rezoluției, a contrastului imaginii și, respectiv, a informației clinice. Limitele inerente ale imaginii radionuclidice sînt bine cunoscute. Este absolut indicat să se înregistreze proiecții plane multiple, cu imagini luate în ortostatism și în poziție dorsală. Structurile țesuturilor moi, cum ar fi sînul, colonul descendent și vezica biliară, precum și bariul în tractul gastrointestinal pot duce la rezultate fals pozitive.

Chiar și prin folosirea aparaturii celei mai moderne apare un procent de rezultate fals-pozitive și fals-negative.

Din studiile statistice efectuate a reieșit că detectarea leziunilor ficatului prin această metodă radioizotopică se face cu o acuratețe de 75—85%. Motivul pentru care scintigrafia hepatică standard eșuează în detectarea a 15—25% leziuni este legat, în parte, și de caracteristicile fizice ale aparatului (variația rezoluției cu distanța, împrăștierea internă în ficat ș.a.) care face ca sensibilitatea să fie relativ scăzută (Halman și Henkin, 1986).

În ultimii ani, ecografia, tomografia computerizată de transmisie și scintigrafia radionuclidică plană au fost mult folosite la investigarea ficatului, cu protocoale de vizualizare combinate în vederea stabilirii acurateței sensibilității și specificității fiecărei tehnici (Bryan și colab., 1977; Green și colab., 1977; Grossman și colab., 1977; Petasnick, și colab., 1979).

La apariția, relativ recentă, a tomografiei computerizate de monoemisie (SPECT) se aștepta ca, cel puțin teoretic, aceasta să aducă o îmbunătățire în detectarea leziunilor hepatice. Se știe că, în majoritatea

Scanned with OKEN Scanner

patologiilor, o leziune se vizualizează ca un defect de fixare — „o pată rece". Leziunile relativ mici, însă, nu dau în studiile convenţionale, pe proiecţiile plane, un contrast suficient de mare faţă de ţesutul normal, pentru a putea fi detectată. Cu scopul de a aprecia eficacitatea sistemelor SPECT în detectarea acestor leziuni s-au construit fantome care simulau defecte „reci" cu dimensiuni de 1—1,5 cm. S-a constatat că SPECT a îmbunătăţit contrastul de cinci ori faţă de scintigrafia convenţională plană (Jaszczak şi colab.,1982).

Unele cazuri clinice pot fi soluţionate prin cuantificarea relativă cu ajutorul SPECT-ului, printre acestea numărîndu-se, în primul rînd, stadializarea cancerului, în special în faza iniţială cînd este de aşteptat ca cea mai mare parte a ficatului să fie normală.

SPECT-ul este singura metodă prin care se poate preciza dacă un ficat cu contur neobişnuit sau neregulat pe o imagine convenţională este o varietate anatomică normală. Astfel, o diminuare de fixare ce apare pe scintigrafie poate aparţine, uneori, unei scizuri interlobare evidenţiate de secţiunile tomografice. Evaluarea unei scintigrafii care pune problema de diagnostic cu ajutorul valorilor cantitative ale varietăţilor anatomice normale, în domeniul de variaţie al acestora stabilit prin SPECT, are o contribuţie importantă în acurateţea concluziilor şi interpretării investigaţiei. De obicei se folosesc trei metode de cuantificare, prevăzute în programele calculatorului : conturarea ficatului, selectarea regiunii de interes şi a profilului liniar ce se realizează, în funcţie de codurile cromatice color.

Prin introducerea SPECT-ului folosind radiofarmaceutice convenţionale se poate studia cu multă precizie o serie de afecţiuni hepato-splenice (Van Heertum şi colab., 1987), cum ar fi :

1. Detetarea leziunilor hepatice în focar :
   — tumori primare ;
   — metastaze ;
   — chisturi ;
   — abcese.
2. Definirea leziunilor hepatice în focar :
   — hiperplazia nodulară focală ;
   — ficatul gras în focar.
3. Detectarea leziunilor hepatice difuze :
   — tumori ;
   — abcese difuze ;
   — disfuncţii parenchimatoase.
4. Detectarea traumatismelor hepato-splenice.
5. Detectarea leziunilor splenice în focar şi difuze :
   — tumori primare ;
   — metastaze ;
   — chisturi ;
   — abcese ;
   — infarct ;
   — afecţiuni hematologice.
6. Determinarea volumului ficatului şi splinei.

În investigarea abdomenului, imaginile SPECT au fost iniţial folosite ca un examen ajutător pentru evaluarea leziunilor hepatice în focar. În prezent, tehnicile SPECT au evoluat mult şi au o valoare recunoscută în cadrul procedeelor diagnostice.

Pentru a ne convinge de valoarea acestei noi metode în evaluarea leziunilor hepatice vom sublinia unele dintre cele mai importante lucrări apărute de-a lungul anilor, permiţîndu-ne să reţinem esenţialul.

Strauss şi colab. (1982) au evaluat STECT-ul şi scintigrafia convenţională folosind ca metodă de referinţă CT pe un lot de 130 de pacienţi cu afecţiuni maligne. Scintigrafiile plane au fost înregistrate în proiecţiile anterioară, posterioară şi laterală-dreaptă. Imaginile SPECT s-au dovedit a fi superioare din punct de vedere al sensibilităţii şi specificităţii.

Pe un lot mult mai mare, de 242 de pacienţi, Khar şi Ell (1982) au

Scanned with OKEN Scanner

comparat scintigrafia radionuclidică plană convenţională a ficatului cu SPECT-ul. Ei au constatat că atît leziunile unice mari, cît şi cele mici multiple au fost reconstruite cu acurateţe şi vizualizate corespunzător pe tomografia de emisie. Extinderea afecţiunii hepatice a fost estimată corect numai pe secţiunile tomografice. Prin reconstrucţia multiplană s-au putut detecta adecvat leziuni mari, care ocupau cea mai mare parte a ficatului, atunci cînd scintigrafia plană a eşuat. De asemenea SPECT le-a permis autorilor să monitorizeze evoluţia leziunii şi optimizarea tratamentului la o parte din pacienţi.

Tot pentru a evalua SPECT-ul comparativ cu scintigrafia plană, Biersack şi colab. (1983) au studiat un lot de 797 pacienţi. Ei au constatat că SPECT-ul are o sensibilitate crescută în detectarea metastazelor şi tumorilor hepatice primare, specificitatea fiind însă numai puţin mai mare decît a scintigrafiei plane.

SPECT s-a dovedit a fi tehnica care detectează cu cea mai mare acurateţe carcinoamele hepatocelulare mici comparativ cu determinarea radioimunologică a α-fetoproteinei, scintigrafia plană şi ecografia (Kudo şi colab., 1983). Capacitatea SECT-ului de a determina volumul tumorilor cu acurateţe şi precizie are o deosebită importanţă în urmărirea răspunsului pacientului la terapie (Friedman şi colab., 1983).

Studiile comparative ale SPECT cu celelalte metode de investigaţie (scintigrafia plană şi CT) au fost continuate de Brendel şi colab. (1984), care au urmărit diagnosticarea afecţiunilor hepatice în focar, şi, de asemenea, de Jarritt şi Ell (1984). Aceste studii au demonstrat că SPECT-ul împreună cu scintigrafia plană, ecografia şi CT sînt metode care se completează una pe cealaltă pentru îmbunătăţirea sensibilităţii şi specificităţii.

Coleman şi colab. (1986), pe un lot mare de bolnavi, au ajuns la aceleaşi concluzii, studiul lor axîndu-se pe evaluarea defectelor în focar ale ficatului. Ei au accentuat superioritatea SPECT-ului faţă de scintigrafia plană convenţională.

Halama şi Henkin (1986), pe un lot de 200 pacienţi, au depistat prin scintigrafie 87%, iar prin SPECT 93% din leziunile detectate printr-o serie de alte tehnici, inclusiv biopsia. Ei au arătat că mărimea leziunilor este un parametru important pentru oncolog, în special în urmărirea terapiei şi, din acest motiv, ea trebuie determinată cu o eroare de $\pm$ 10%.

Kramer şi colab. (1988) au efectuat un studiu pe 14 pacienţi cu suspiciune de adenocarcinom. S-au făcut înregistrări la 3 şi la 7 zile de la administrarea radiofarmaceuticelor. Unele cazuri au fost verificate chirurgical.

SPECT a detectat tumorile la 11 din cei 13 pacienţi cu tumori confirmate histopatologic şi s-a dovedit deosebit de util la identificarea tumorilor mici şi mijlocii. În două cazuri, SPECT a detectat tumori nereperate la CT, dar două tumori primare cîntărind mai puţin de 5 g nu au fost identificate.

Prin studiul efectuat, autorii au demonstrat că SPECT creşte rata de detecţie faţă de scintigrafia plană, ajută la o localizare mai bună a leziunilor şi prezintă o bună corelare între studiul cu anticorpi monoclonali şi CT.

Kudo şi colab. (1989) au evaluat prin SPECT, folosind hematii marcate cu Tc-99m, posibilitatea acestei tehnici de a diferenţia hemangiomul hepatic de carcinomul hepatocelular. S-au înregistrat imaginile plane, urmate de studiul SPECT al *pool*-ului sanguin la 77 de pacienţi cu un total de 108 hemangioame şi la 29 de pacienţi cu un total de 46 de carcinoame hepatocelulare. Toate acestea aveau un diametru mai mic de 5 cm;

Scanned with OKEN Scanner

cel mai mic hemangiom detectat prin SPECT a avut diametrul de 1,4 cm. S-a remarcat că imaginile tardive evidențiază hemangioamele, în timp ce nici un carcinom hepatocelular nu s-a vizualizat pe aceste imagini.

Deci s-au remarcat sensibilitatea mare a SPECT-ului la detectarea hemangioamelor mici pe imaginile tardive, această tehnică putînd fi utilizată la diferențierea hemangiomului de carcinomul hepatocelular.

Așa cum rezultă din cele descrise anterior, toate studiile efectuate în ultima vreme au făcut pe de o parte o trecere în revistă a rezultatelor obținute la investigarea SPECT pînă în momentul respectiv, iar pe de altă parte au urmărit să stabilească performanțele SPECT comparativ cu celelalte tehnici de investigare și valoarea sa în diagnosticul clinic.

În general, este dificil să se generalizeze performanțele SPECT-ului comparativ cu celelalte tehnici, datorită faptului că pacienții au fost investigați cu aparate diferite și conform unor protocoale diferite. Din toate investigațiile efectuate reiese totuși că SPECT îmbunătățește acuratețea diagnosticului ficatului. Datorită informațiilor tridimensionale pe care le furnizează, SPECT are capacitatea de a localiza corect un proces expansiv — ceea ce este esențial pentru chirurg în vederea rezecției chirurgicale —, de a stabili dacă în lobul caudat hipertrofiat nu există un proces expansiv și de a localiza o pată caldă, secundară obstrucției venei cave inferioare. SPECT permite determinarea cu acuratețe a volumului ficatului și al tumorilor, ceea ce are importanță clinică deosebită în urmărirea răspunsului la terapie.

Se poate concluziona că cel mai des SPECT-ul este utilizat în detectarea prezenței afecțiunilor hepatice în focar, permițînd totodată aprecierea corectă privind extinderea bolii, precum și urmărirea evoluției ei în timp. De asemenea, în cazul tumorilor primare, tehnica poate detecta prezența metastazelor la nivelul altor organe.

Desigur, diagnosticul devine mult mai precis cînd se obțin rezultate similare și prin alte tehnici tomografice : ecografia și CT. Prin compararea diferitelor studii s-a remarcat acuratețea imaginilor SPECT, mai mult chiar, tehnica SPECT este superioară CT-ului în evaluarea afecțiunilor hepatice difuze. De asemenea, SPECT-ul este, într-o oarecare măsură, superior celorlalte tehnici amintite în cazul afecțiunilor în focar periferice aflate pe suprafața superioară atît a lobului drept, cît și a celui stîng.

În viitor, prin determinarea cantitativă a unor parametri, precum funcția hepatică și volumul splinei, SPECT-ul va deveni extrem de util în monitorizarea răspunsului la tratament în afecțiunile oncologice, afecțiunile hepatocelulare difuze (de exemplu ciroza), precum și în diverse stadii ale unor afecțiuni hematologice.

BIBLIOGRAFIE SELECTIVĂ

Biersack H. J., Reichmann K., Reske S. N., Knopp R., Winkler C. (1983), *Improvement of scintigraphic liver imaging by SPECT — — a review of 797 cases*, J. Nucl. Med., **24** : 29.

Blinder R., Jaszczak J., Coleman R. E. (1986), *Single-Photon Emission Computed Tomography : Survey of Current Clinical Applications*, Nuclear Medicine Annual, **19**.

Brendel A. J., Leccia F. et al. (1984), *Single photon emission computed tomography (SPECT), planar scintigraphy and transmission computed tomography : a comparison of accuracy in diagnosing focal hepatic disease*, Radiology, **153** : 527–532.

Bryan P. J., Dunn W. M. et al. (1977), *Corelation of computed tomography, grey-scale ultrasonography and radionuclide imaging of*

Scanned with OKEN Scanner

the liver in detecting space occupying process, Radiology, **124** : 387—93.

Coleman R. E., Blinder R. A., Jaszczak R. J. (1986), *Single Photon Emission Computed Tomography (SPECT), Part II : Clinical Applications*, Invest. Radiol., **21** : 1—11.

Friedman M. A., Resser K. J. et al. (1983), *How accurate are computed tomographic scans in assesment of changes in tumor size?* Am. J. Med., **75** : 193—198.

Green B., Bree R. L., Goldstein M. M., Stanley C. (1977), *Grey scale ultrasound evaluation of hepatic neoplasms patterns and correlations*, Radiology, **124** : 203—8.

Grossman Z. D., Wiston B. W. et al. (1977), *Radionuclide imaging computed tomography and grey scale ultrasonography of the liver : a comparative study* J. Nucl. Med., **18** : 327—32.

Haaga J., Alfidi R. J. (1977), *Computed tomography of the abdomen and aorta*, in Current concepts in radiology, III, ed. E.J. Petchen Mosby, St. Louis.

Halama J. R., Henkin R. E. (1986), *Single photon emission computed tomography (SPECT)*, in Freeman and Johnson's Clinical Radionuclide Imaging, L.M. Freeman (ed.), Grune and Stratton Inc., 1529.

Higgins C. B., Hricak M. (1988), *Magnetic Resonance Imging of the Body*, Raven Press, New York.

Jarritt P. M., Ell P. J. (1984), *Gamma Camera Emission Tomography, Quality Control & Clinical Applications*, Current Medical Literature Ltd., London.

Jaszczak R. J., Whitenhead, Lim F. R., Coleman R. E. (1982), *Lesion detection with single-photon emission computed tomography (SPECT) compared with conventional imaging*, J. Nucl. Med., **23** : 97—102.

Khan O., Ell P. J., (1982), *Liver and spleen*, in Computed emission tomography, P. J. Ell, B. L. Holman (eds.), Oxford University Press, 438.

Kramer E. L., Sanger J. J., Walsh C. et al. (1988), *Contribution of SPECT to imaging of gastrointestinal adenocarcinoma with 111-In-labelled anti-CEA monoclonal antibody*, A.J.R., **151** (4) : 697—703.

Kudo M., Isuki Y. et al. (1983), *Clinical Evaluation of single-photon emission computed tomography on screning of small hepatocellular carcinoma*, J. Nucl. Med., **24** : 29.

Kudo M. Ikekubo K., Yamamoto K. et al. (1989), *Distinction between hemangioma of the liver and hepatocellular carcinoma : value of labeled RBC-SPECT scanning*, AJR., **152** : 977—83.

Margulis A. R., Higgins C. B., Kaufman L., Crooks L. E., (1983), *Clinical magnetic resonance imaging*, San Francisco Radiology Research Education Foundation.

Moss A. A., Schrumpe J. et al. (1979), *Computed tomography of focal hepatic lesions : a blind clinical evaluation of the effect of contrast enhancement*, Radiology, **131** : 427—30.

Petasnick J. P., Clark J. W. (1976), *Computer tomography of the abdomen. Initial Experience.* Gastrointest. Radiol., **1** : 201—8.

Sandler M. P., Kulkarni M. V. et al. (1987), *A correlative approach to nuclear medicine and NMR imaging*, in Functional Studies Using NMR, V. Ralph McCready, Martin Loach and Peter J. Ell, (ed.), 183.

Schreve R. H., Terpstra O. T. et al. (1984), *Detection of liver metastases. A prospective study comparing liver enzymes, scintigraphy, ultrasonography and computed tomography*, Br. J. Surg., **71** : 947.

Strauss L., Bostel F. et al. (1982), *Single-photon emission computed tomography (SPECT) for assessment of hepatic lesions*, J. Nucl. Med., **23** : 1059—1065.

Van Heertum L. R., Brunetti C. J., Yudd P. A. (1987), *Abdominal SPECT Imaging*, S.N.M., **3** : 230—248.

Venn G., Khan O. (1981), *Can a normal liver be felt?* lucrare prezentată la Anatomical Society of Great Britain, January.

Scanned with OKEN Scanner

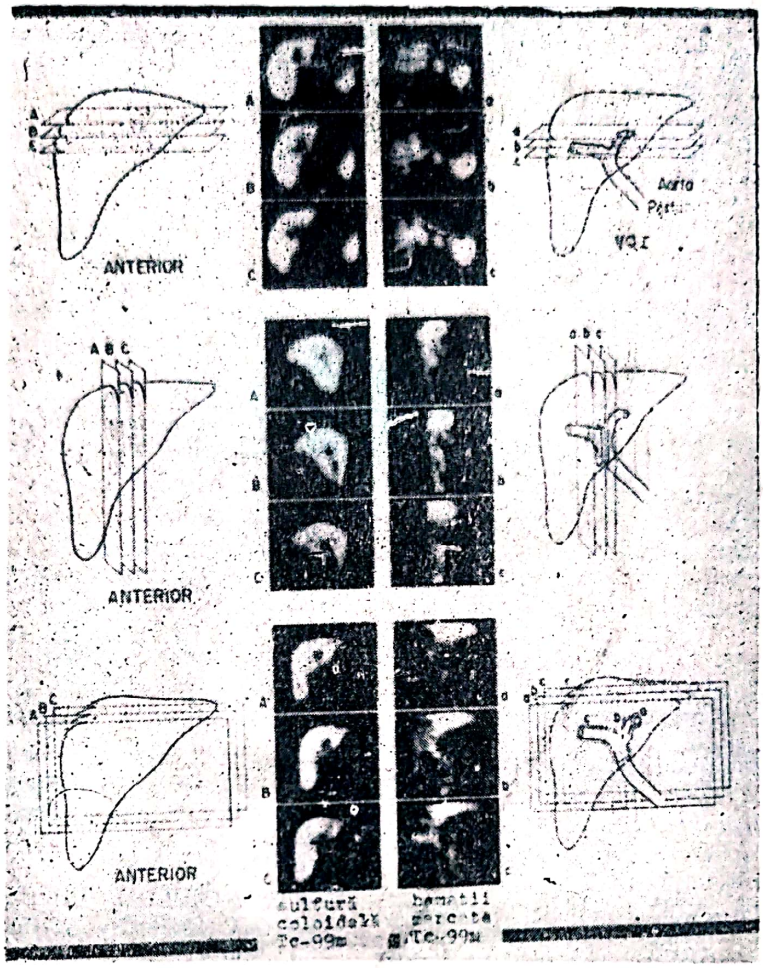

Fig. 8.1. Secțiuni transversale. Modificările de fixare ale sulfurii coloidale marcate cu Tc-99m pe secțiunile tomografice A și B corespund venei portale stîngi așa cum reiese din secțiunile *a* și *b* efectuate pe studiu cu hematii marcate. Modificările din secțiunea *C* corespund venei portale drepte evidențiată pe secțiunea c. *Secțiuni sagitale.* Modificările din secțiunile *A*, *B* și *C* ale lobului hepatic drept corespund secțiunilor tomografice ale venei portale drepte pe secțiunile *a*, *b* și *c* din studiul cu hematii marcate. *Secțiuni frontale.* Modificarea de fixare circulară focal de pe secțiunea *A* corespunde zonei terminale a venei portale stîngi pe secțiunea *a*. Secțiunile următoare, *B* și *C*, evidențiază mai multe modificări, ce se extind la porta hepatică, ce corespund bifurcării venelor portale stîngă și dreaptă, vizibile pe secțiunile *b* și *c*.

Scanned with OKEN Scanner

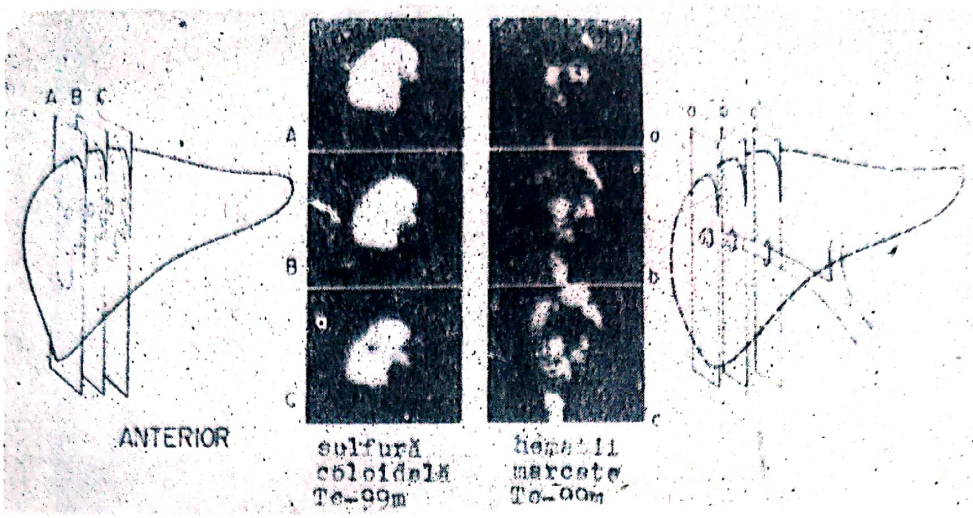

Fig. 8.2. Secțiuni sagitale. Secțiunile consecutive *A*, *B* și *C* evidențiază modificări de fixare în lobul hepatic drept posterior. Aceaste modificări corespund ramurii posterioare a venei portale drepte pe secțiunile *a*, *b* și *c*. Această modificare provine de la porta hepatică și are margini nedefinite în studiul cu sulfură coloidală, dînd impresia de aspect patologic.

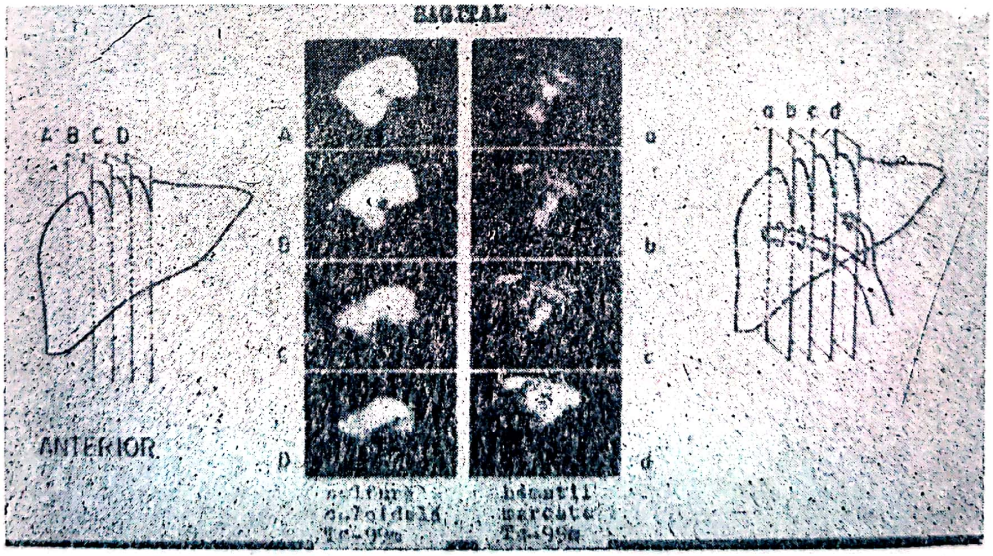

Fig. 8.3. Secțiuni sagitale. Pacient cu lobul hepatic stîng mic. Modificările de fixare a sulfurii coloidale — Tc-99m de pe secțiunile tomografice *A*, *B* și *D* corespund venei porte drepte vizualizată pe secțiunile *a*, *b* și *c* din studiul cu hematii matrcate. Vena portă stîngă de pe secțiunea *d* corespunde modificării din partea anterioară de pe secțiunea tomografică *D*.

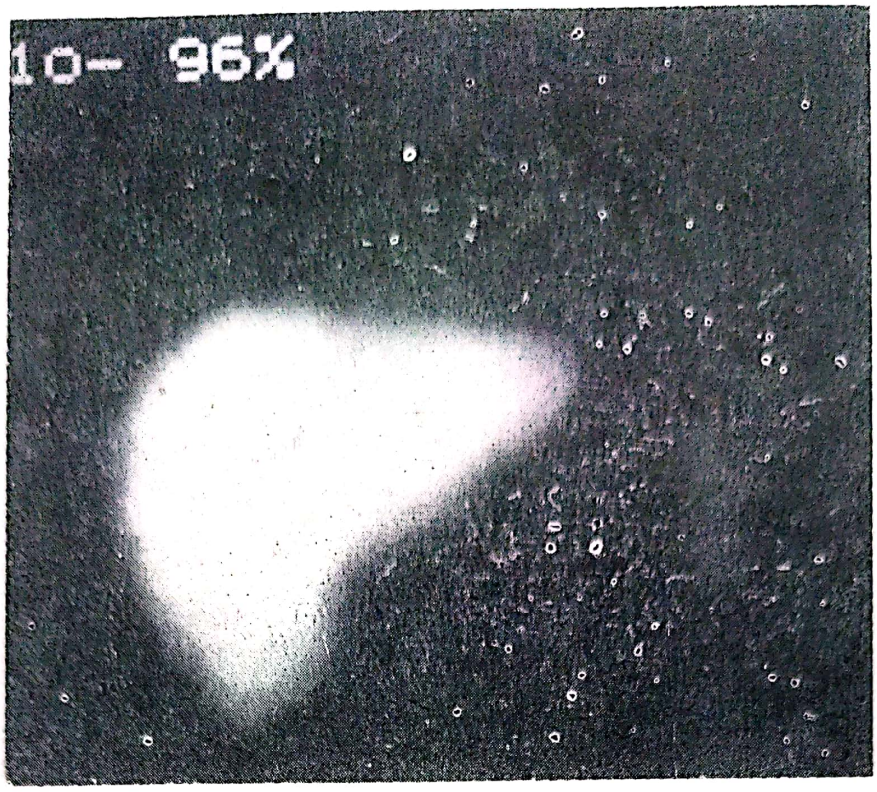

a

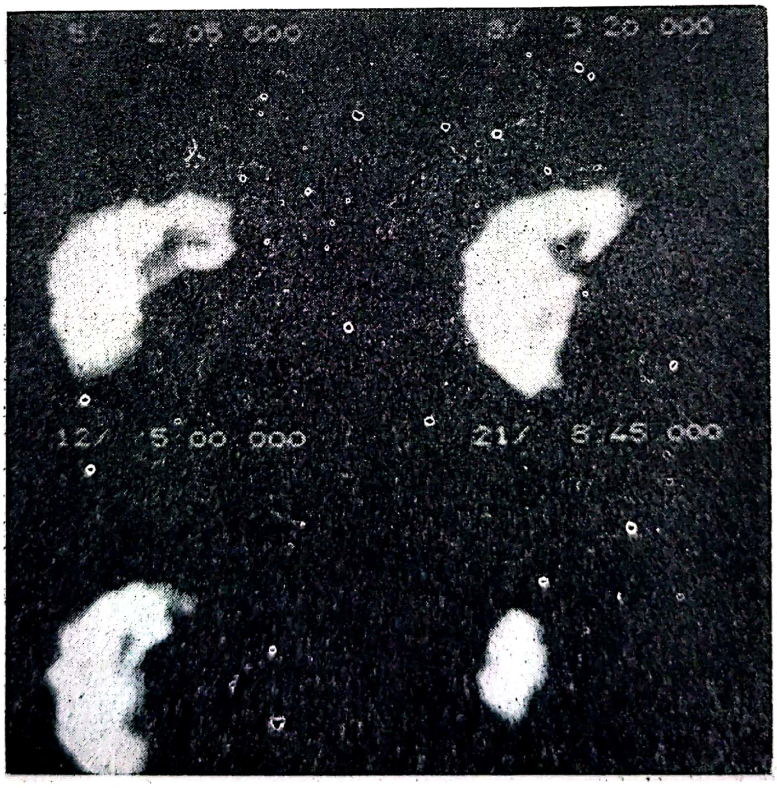

Fig. 8.4.. Ficat normal. Bărbat de 32 de ani. Tomografia de emisie arată o distribuţie normală a radiofarmaceuticului în ficat şi splină. *a* — imagine antero-posterioară ; *b*— secţiuni transversale normale ;

Scanned with OKEN Scanner

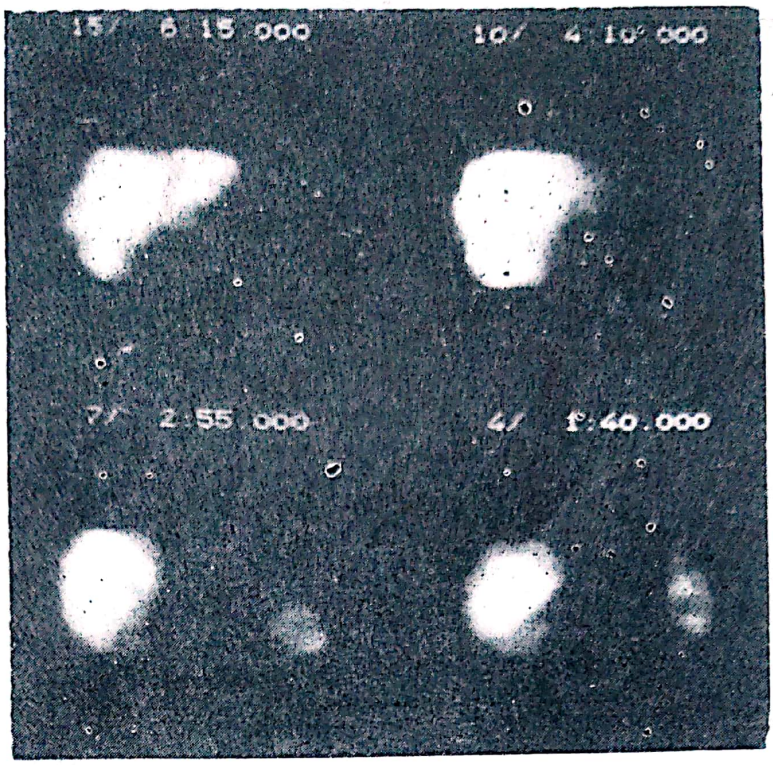

c

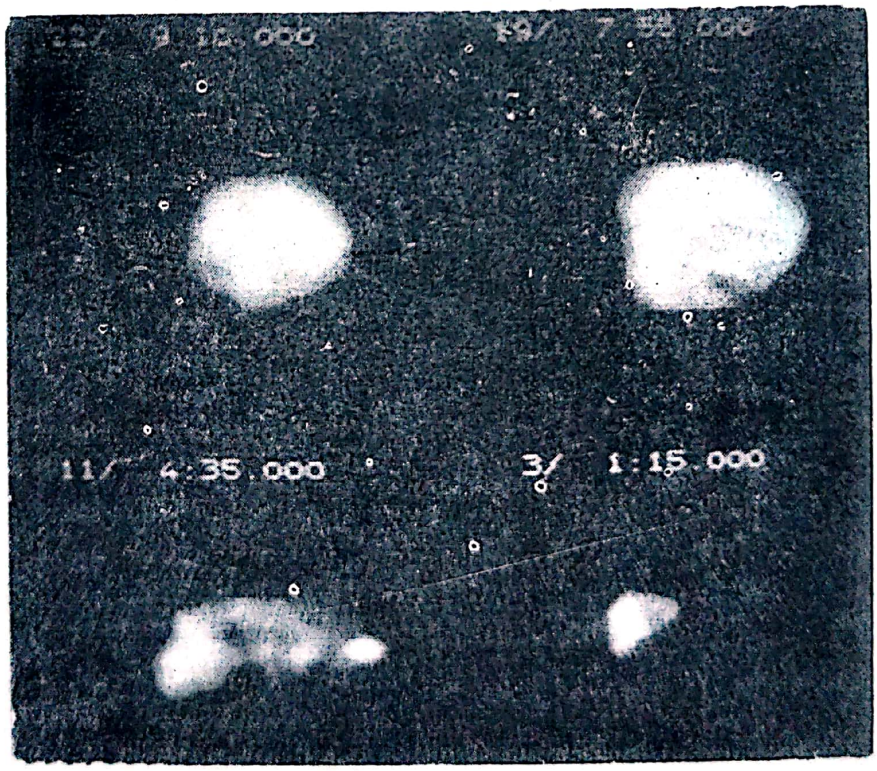

d

Fig. 8.4 — c — secțiuni frontale normale ; *d* — secțiuni sagitale normale.

Scanned with OKEN Scanner

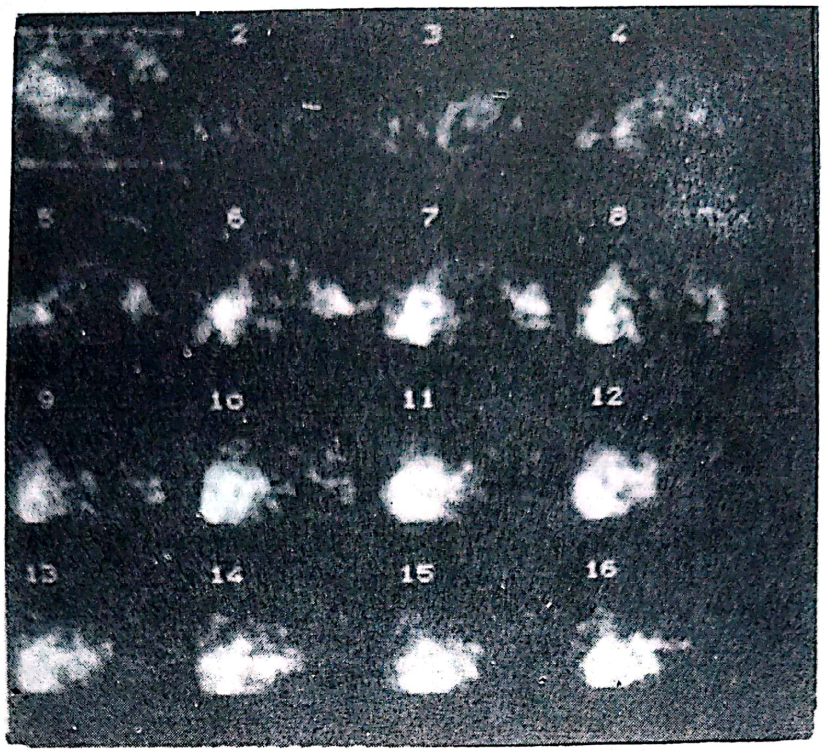

Fig. 8.5. — Sarcom hepatic cu celule fuziforme. Femeie de 65 de ani : prezintă o masă solidă în zona caudală a lobului hepatic. Secțiunile tomografice evidențiază o zonă hipocaptantă în treimea inferioară a lobului drept. Secțiuni frontale ale ficatului.

a

Fig. 8.6 — Tumoră retrohepatică. Bărbat de 58 de ani. S-au studiat imaginile plane și secțiunile tomografice. Imaginea antero-posterioară indică o captare a radiofarmaceuticului în limite normale. Imaginea postero-anterioară evidențiază o reducere a captării în treimea mijlocie a ficatului, iar secțiunile tomografice precizează extinderea tumorii. *a* - imaginea hepato-splenică în incidențele : antero-posterioară (17), postero-anterioară (1), lateral-dreapta (9) și lateral-stinga (25) ;

Scanned with OKEN Scanner

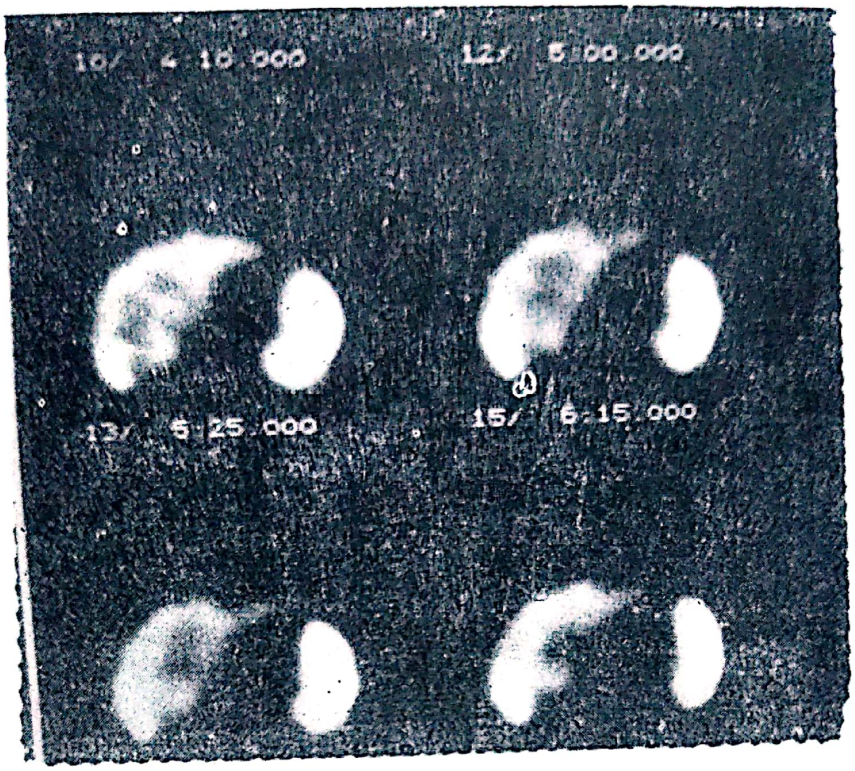

b

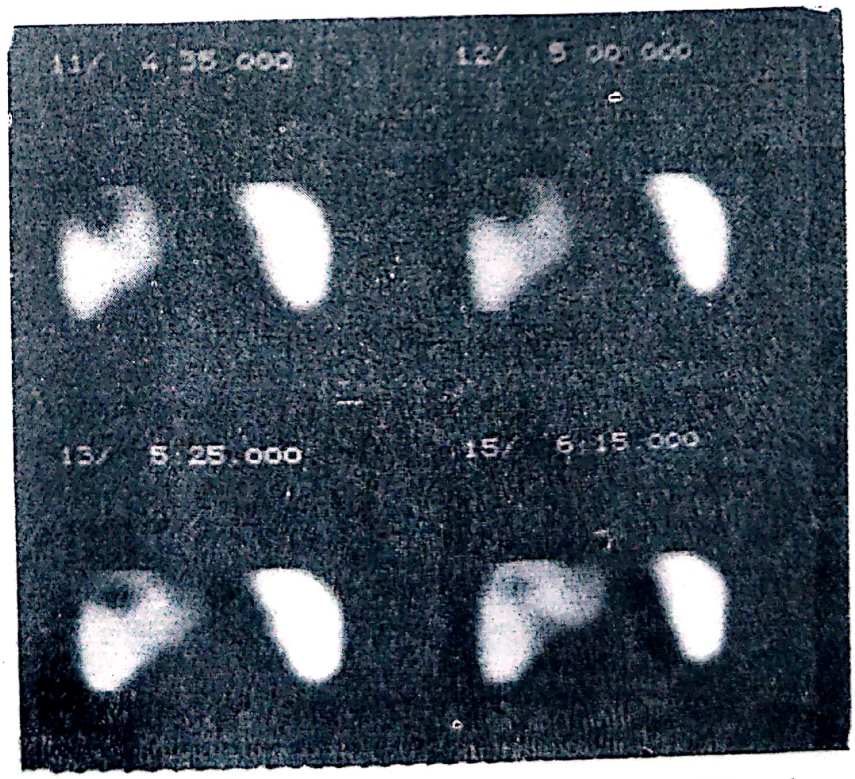

c

Fig. 8.6. — *b* — secțiuni transversale ; *c* — secțiuni frontale ;

Scanned with OKEN Scanner

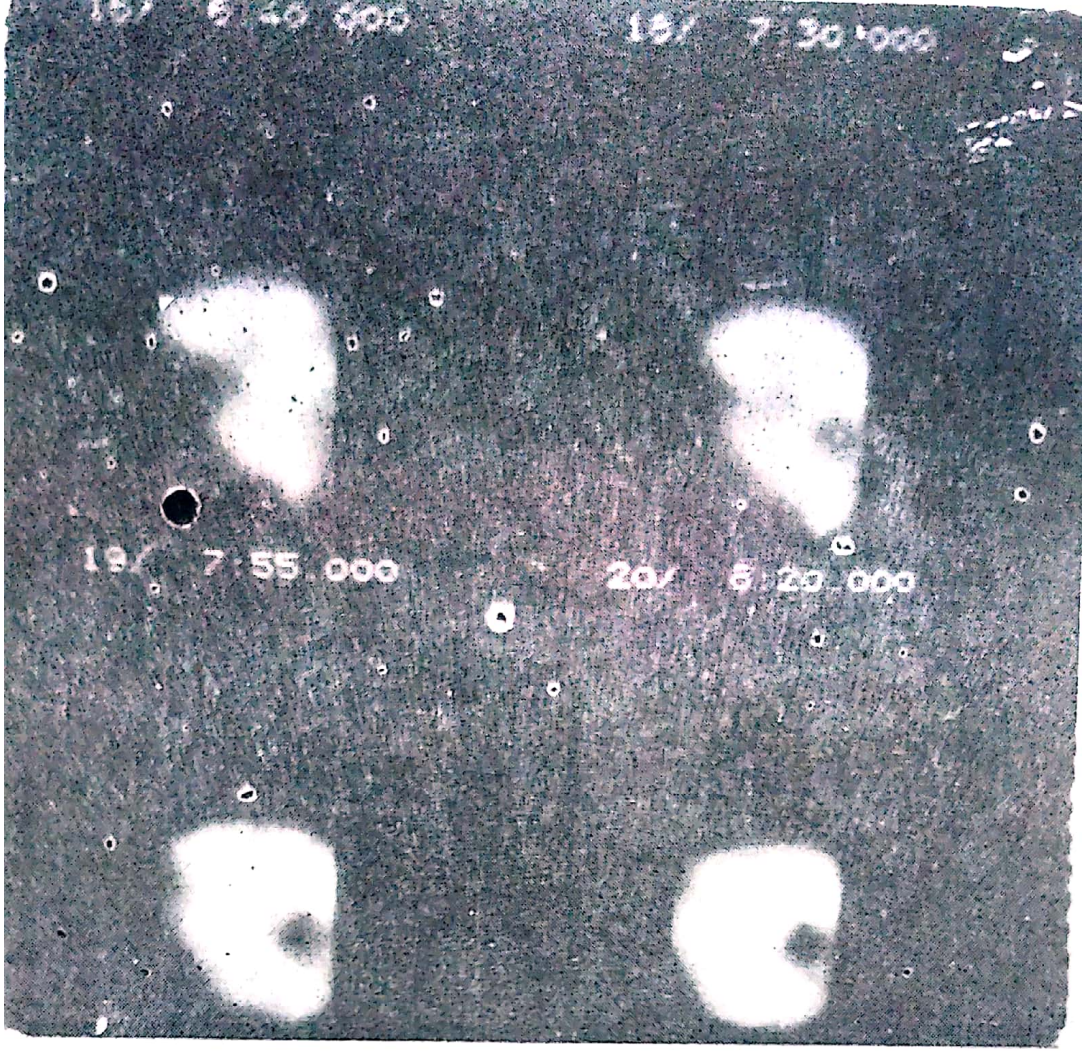

*Fig. 8.6 —d—*secțiuni sagitale.

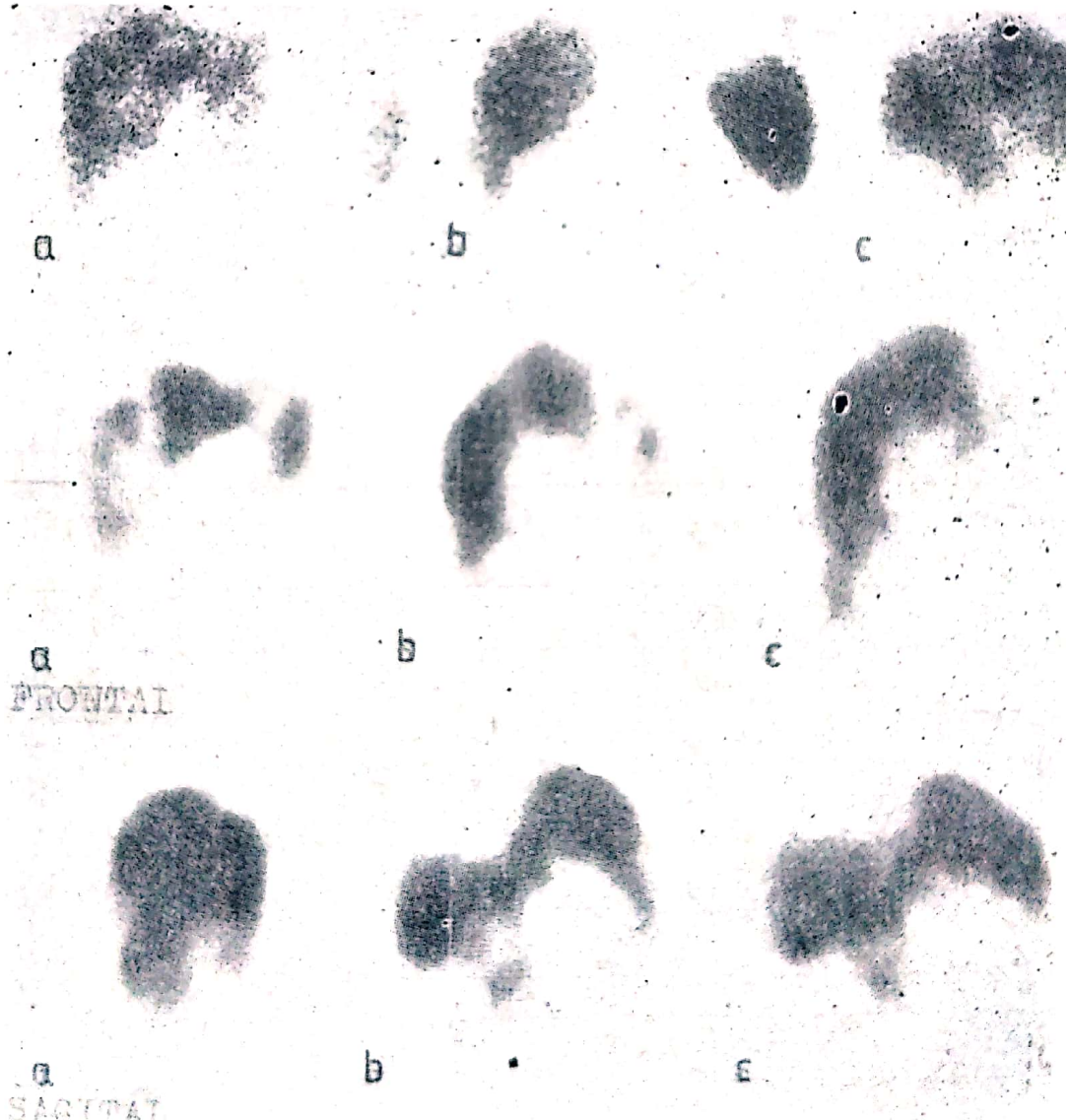

Scanned with OKEN Scanner

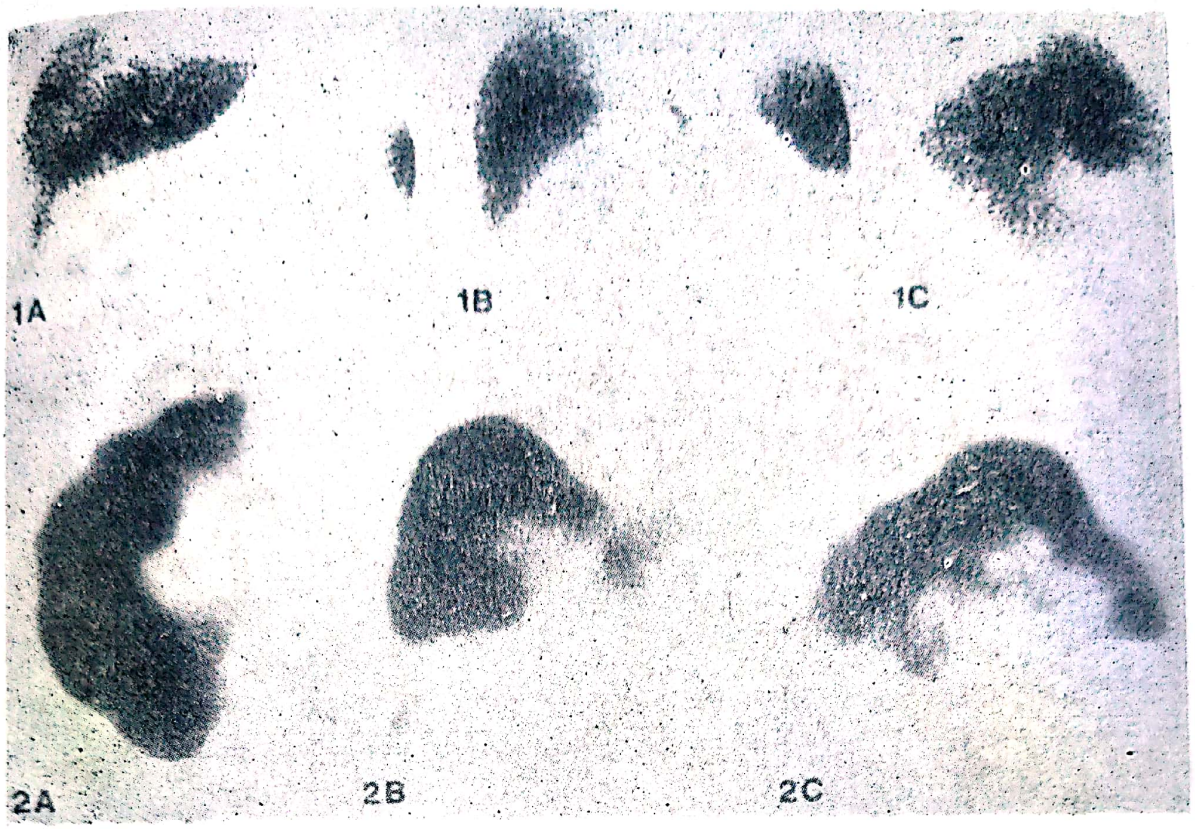

Fig. 8.8. — Carcinom primar hepatocelular al ductului hepatic comun extins în ductul hepatic drept. Incidenţele clasice nu evidenţiază o afecţiune focală. Pe secţiunile tomografice transversale, frontale şi sagitale se remarcă hipofixarea radiotrasorului la nivelul portei, cu extindere în lobul drept.



a

Fig. 8.9. — Implicarea hepatică în limfom. Bărbat de 23 ani. S-a stabilit diagnosticul de limfom malign. Scintigrafia plană şi ecografia nu au indicat modificări hepato-splenice. Tomografia de monoemisie a evidenţiat existenţa unui focar extrinsec ce implică porta hepatică şi lobul sting. *a* — Imaginile în incidenţele: antero-posterioară (9), postero-anterioară (1), lateral-dreapta (5) şi lateral-stînga (13);

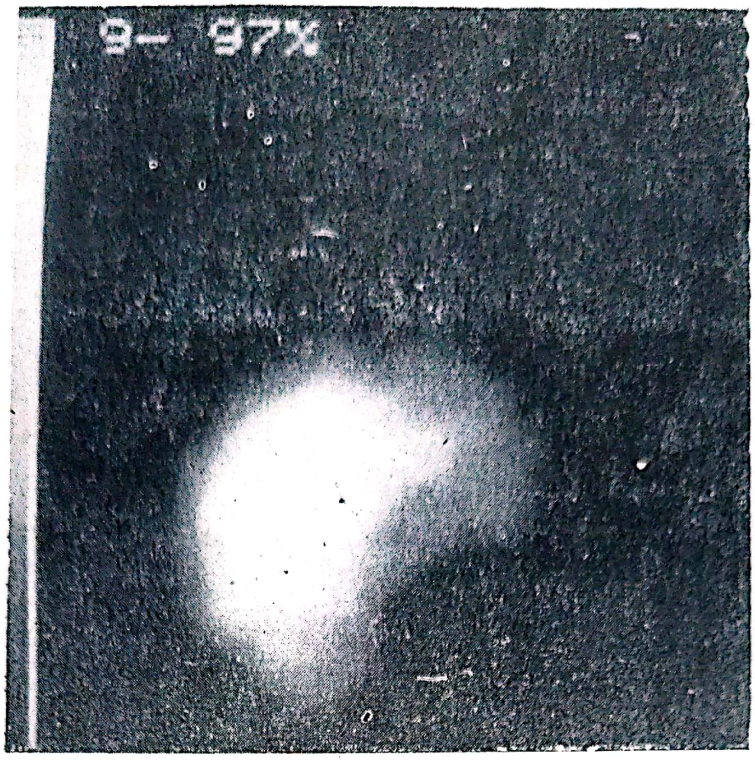

b



c

Fig. 8.9. b — Secțiune transversală; *c* — Secțiuni frontale.

Scanned with OKEN Scanner

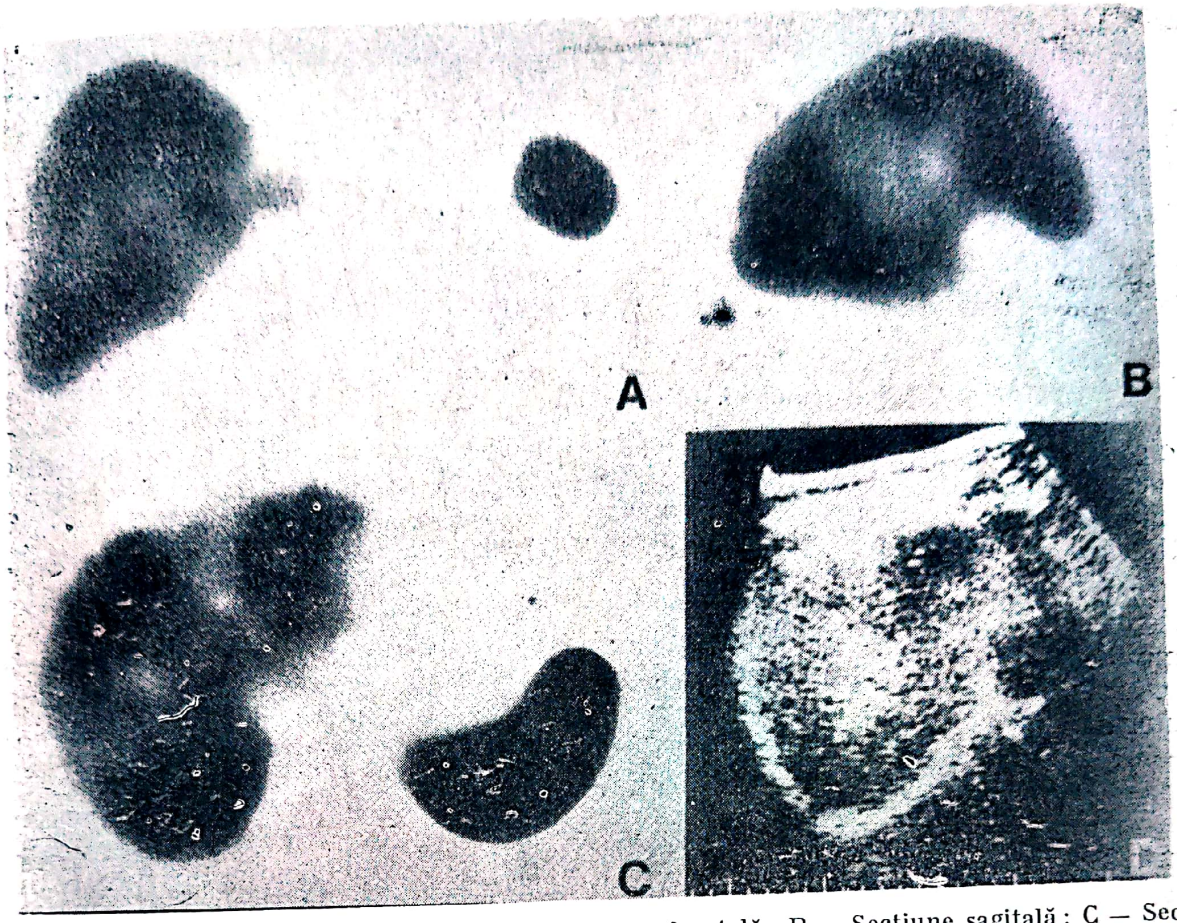

Fig. 8.10. — Focare hepatice de grăsime. A — Secţiune frontală ; B — Secţiune sagitală ; C — Secţiunea transversală evidenţiază zone de hipofixare la nivelul lobului drept, caracteristice infiltrării cu grăsime ; D — Ecografia evidenţiază aspectul ecogenic caracteristic leziunii.

Scanned with OKEN Scanner

9 Scheletul

TIBERIU POP

Este unanim recunoscut de specialiștii în domeniul medicinii nucleare că investigația cea mai comună a devenit scintigrafia osoasă (Mettler și colab., 1985).

În cîțiva ani, acest examen a reușit să se facă indispensabil explorării majorității maladiilor osteoarticulare. Progresele realizate în domeniul aparaturii și al radiofarmaceuticelor — complecși fosfatați marcați — au permis simplificarea tehnicii de investigare și a modului de prezentare a rezultatelor. Se poate efectua, practic pentru fiecare regiune a scheletului, un studiu foarte precis al fixării radiofarmaceuticului — uneori topografic și cantitativ —, care permite stabilirea unei veritabile semiologii scintigrafice.

Scintigrafia osoasă interesează, în primul rînd, reumatologia, dar, în aceeași măsură, și alte discipline cum ar fi oncologia, ortopedia, traumatologia, nefrologia, endocrinologia, hematologia etc., cu aplicații din ce în ce mai numeroase.

Avantajele sensibilității scintigrafiei explică posibilitatea de a detecta afecțiuni pe care radiologia nu reușește, cum sînt: metastaze osoase, osteom osteoid, boală Paget, displazie fibroasă, fisuri și fracturi ale oaselor mici, infecții incipiente și/sau deplasarea protezelor, pseudoartroze și necroze osoase în fazele incipiente etc., utilitatea ei cînd radiologia clasică nu poate distinge leziunile recente de cele vechi sau cînd este necesară monitorizarea tratamentului.

În abordarea actuală a investigației radionuclidice a scheletului, după administrarea radiofarmaceuticului, medicul poate alege între diferitele metode ce se pot realiza pe baza unei singure injectări (Grech și colab., 1987).

Studiul de perfuzie începe imediat după injectarea în bolus a radionuclidului. Datele sînt achiziționate în mod continuu sau ca imagini seriate (angiografie). După 1—5 min se poate înregistra o imagine a perfuziei sanguine la echilibru. Se pot trasa curbele timp-activitate la nivelul regiunii de interes. Angiografia radionuclidică va furniza informații asupra aportului arterial la nivelul osului, în timp ce imaginea de perfuzie va reflecta gradul de vascularizare al zonei respective.

Scintigrafia plană convențională este metoda cea mai des folosită în investigarea scheletului și prezintă distribuția trasorului în segmentul studiat, în momentul respectiv. Ea se folosește atît în investigarea afecțiunilor benigne, cît și în a celor maligne.

Scintigrafia de corp întreg este folosită în special ca metodă de screening pentru detectarea metastazelor osoase, investigația durînd mai mult timp. Ea are neajunsul că se pierde din rezoluție, pentru o mai mare

Scanned with OKEN Scanner

precizie recomandîndu-se imagini regionale.

Măsurarea radioactivității corpului întreg se face cu scopul de a determina radioactivitatea prezentă în întregul volum al pacientului. Aparatura folosită este extrem de sensibilă la doze mici de radiații. Rezultatul este prezentat în impulsuri/min.

Determinarea computerizată a distribuției radiofarmaceuticului. Pentru obținerea curbei timp-activitate, condiționată de gradul de funcționalitate al unui segment a scheletului, computerul la care este conectată camera gamma va înregistra continuu, începînd din momentul injectării, distribuția trasorului în funcție de timp.

Imagini funcționale. Un caz particular al metodei descrise anterior constă în prelucrarea datelor pînă la obținerea unei imagini parametrice, în care nu mai sînt prezentate structuri, ci un aspect particular al activității scheletului. Captarea trasorului de către os poate fi descrisă ca o funcție $A(1-e^{-\lambda t})$, unde A reprezintă constanta de amplitudine, λ = constanta vitezei de acreție, iar t = timpul. Pot fi afișate imaginile funcționale ale acestor două constante. Amplitudinea reflectă activitatea osteoblastică, iar viteza de acreție, microcirculația locală. Această tehnică are utilitate la depistarea precoce a osteonecrozei.

TOMOGRAFIA COMPUTERIZATĂ DE MONOEMISIE (SPECT)

Se realizează fie cu o cameră gamma rotativă, fie cu un sistem multidetector conectate la un computer cu program SPECT. Ea permite înregistrarea de secțiuni tomografice ale oricărui segment al scheletului și afișarea în orice plan (transversal, frontal, sagital, oblic). În anumite condiții se pot efectua studii cantitative, cum ar fi măsurarea concentrației absolute a trasorului în schelet (picograme de trasor/mililitru os). Această metodologie este încă în faza experimentală.

În unele circumstanțe, suprapunerea oaselor poate masca natura exactă a distribuției și extinderii unei captări anormale a trasorului. În aceste cazuri, tomografia computerizată de monoemisie s-a dovedit a avea cea mai spectaculoasă aplicabilitate.

Principalele afecțiuni în care SPECT-ul își găsește utilitatea majoră sînt cele ale șoldului, genunchiului, coloanei vertebrale lombare, articulațiilor temporomandibulare și oaselor faciale (Jarritt și Ell, 1984; Collier și colab., 1985; Coleman și colab., 1986; Grech și colab., 1987).

În aceste cazuri, SPECT oferă posibilitatea unei investigații superioare, deoarece informațiile tridimensionale permit evaluarea exactă a afecțiunii.

SPECT-ul este cea mai sensibilă metodă de investigare a necrozelor avasculare ale șoldului, precum și a extinderii osteoartritelor în cazul genunchiului cronic dureros.

Osteonecrozele aseptice ale capului femural se disting net, la începutul evoluției lor, de alte afecțiuni ale șoldului. Imediat după constituirea anatomică a necrozei, pe scintigrafie apare la nivelul respectiv o hipofixare, detectată rar, întrucît în această fază pacientul nu este investigat decît accidental, pentru alte afecțiuni (osteonecroză de cap femural controlateral, fractură de col femural, corticoterapie prelungită). Hipofixarea, care traduce direct necroza osoasă, este mascată progresiv de o

Scanned with OKEN Scanner

hiperfixare de reacţie perilezională, segmentară, ce poate acoperi întregul cap femural. Cazurile de osteonecroză cu fixare normală a radiofarmaceuticului cunoscute erau fie de dată recentă, fie necroze evoluate.

SPECT oferă avantaje semnificative în evaluarea pacienţilor cu necroză avasculară a şoldului. Collier şi colab. (1984) au diagnosticat această afecţiune cu o sensibilitate de 85% prin SPECT, faţă de cea de 55% prin scintigrafia convenţională. O fixare redusă ce apare pe secţiunile SPECT, care nu se vizualizează pe scintigrafie, contribuie la diagnosticarea necrozelor avasculare de cap femural (Collier şi colab., 1985).

În evaluarea extinderii osteoartritelor genunchiului, scintigrafia plană convenţională s-a dovedit a fi mai sensibilă decît radiografia convenţională sau artrografia. De asemenea, scintigrafia identifică frcvent osteoartrite ce implică compartimentele medial şi lateral, nedetectate prin alte investigaţii. Dar, în asociere cu implicarea acestor compartimente, pot apărea adesea osteoartrite patelofemurale, în detectarea cărora scintigrafia are sensibilitate şi specificitate relativ scăzute. Deoarece SPECT poate separa distribuţia radioactivităţii provenite de la diferitele nivele, folosirea acestei metode îmbunătăţeşte diagnosticarea osteoartritelor patelofemurale (Collier şi colab., 1985).

În urma studiului efectuat pe genunchiul dureros prin SPECT şi artroscopie, Collier şi colab. (1983) au ajuns la concluzia că SPECT are o sensibilitate de 100% în detectarea afecţiunilor semnificative ale acestuia, cum ar fi sinovitele şi artritele. În felul acesta, pacienţii sînt scutiţi de efectuarea artrografiilor.

Prin scintigrafia convenţională, coloana vertebrală este investigată în incidenţă posteroanterioară, dar localizarea anatomică exactă a afecţiunii este dificilă. SPECT-ul face localizarea cu acurateţe, precizînd că este implicată porţiunea anterioară a corpului vertebral, articulaţia intervertebrală sau articulaţiile constovertebrale. Cunoaşterea localizării anatomice este importantă în evaluarea pacienţilor cu spondilită anchilozantă (Jacobsson şi colab., 1984), spondiloliză sau spondilită dureroasă (Collier şi colab., 1985). Prin tehnica SPECT s-au evidenţiat foarte bine în special leziunile interarticulare.

SPECT-ul s-a dovedit a fi mai sensibil decît scintigrafia plană şi în identificarea afecţiunilor dureroase ale părţilor intraarticulare. De asemenea, SPECT permite delimitarea radioactivităţii anterioare coloanei cervicale ca aparţinînd unei tumori laringeale şi nu structurilor normale (Mortelmans şi Dehoo, 1983).

Halama şi Henkin (1986), cu ajutorul SPECT-ului, au putut preciza dacă o leziune este intra- sau extraosoasă, precum şi localizarea ei faţă de coloana vertebrală.

SPECT-ul are o utilizare deosebită în invstigarea oaselor faciale, furninzînd informaţii suplimentare în cazul pacienţilor cu tumori, infecţii, grefe osoase şi osteonecroze postiradiere.

Collier şi colab. (1983), urmărind să stabilească valoarea SPECT-ului în evaluarea disfuncţiei oaselor temporomandibulare preoperator, au găsit că sensibilitatea acestuia este de 94% faţă de 76% în cazul scintigrafiei plane. Mitnick şi colab. (1983) au ajuns la concluzia că SPECT-ul este cu mult mai sensibil decît scintigrafia plană în investigarea afecţiunii sinusale paranazale.

O altă indicaţie foarte interesantă a SPECT-ului o constituie maladia Paget. Imaginea constituie o adevărată hartă a oaselor afectate, intensitatea fixării indicînd nivelul de activitate al bolii. În formele sale evoluate apar hiperfixări interne, adesea segmentare, la distanţă unele

Scanned with OKEN Scanner

de altele, dînd la nivelul unora dintre oase hipertrofia și deformările proprii acestei distrofii. Ea afectează în special oasele lungi, pelvisul și craniul. Adesea, oasele lungi sînt implicate în întregime, deformările Paget apărînd și pe scintigrafie. Diferențierea între un os lung cu leziune și unul normal se face cu ușurință. Boala Paget coexistă uneori cu osteoartrita. Coloana vertebrală poate fi și ea afectată. Corpul vertrebrei, în întregime, prezintă o captare crescută a radionuclidului și se deosebește de implicarea vertebrală metastatică, în care captarea este mai puțin intensă și neuniformă. Boala Paget afectează de obicei numai jumătate din pelvis, iar pe craniu se evidențiază depozite multiple de trasor (Greck și colab., 1987).

În investigarea bolii Paget, SPECT-ul este foarte prețios în aprecierea detaliată a distribuției trasorului în segmentele de schelet vizualizate slab sau deloc prin metodele convenționale (Jarritt și Ell, 1984).

Studiile cantitative prin SPECT ale scheletului realizate cu ajutorul calculatoarelor nu sînt cu adevărat satisfăcătoare și, în general, nici absolut necesare, cu excepția craniului. Prin compararea captării craniene a radiofarmaceuticului determinată prin SPECT cu o fantomă inelară s-au găsit următoarele relații :

Craniu ($\mu Ciml^{-1}$) = F_0 × impulsuri/pixel (imaginea craniului)

Fantomă ($\mu Ci/ml^{-1}$) = F_R × impulsuri/pixel (imaginea fantomă), unde F_0 și F_R sînt constante de proporționalitate. Prin această metodă au fost demonstrate o serie de afecțiuni metabolice osoase (Ell și colab., 1982).

BIBLIOGRAFIE SELECTIVĂ

Coleman R. E., Blinder R. A. et al. (1986), *Single-photon Emission Computed Tomography* (SPECT), Part II: *Clinical Applications*, Invest. Radiol., **21**: 1—11.

Collier B. D., Carrera G. F. et al. (1983), *Internal derangement of the temporomandibular joint: detection by single-photon emission computed tomography*, Radiology, **149**: 557—561.

Collier B. D., Johnson R. P. et al. (1983), *Single-photon emission computed tomography in suspected internal derangements of the knee*, J. Nucl. Med., **24**: 41.

Collier B. D., Johnson R. P. et al. (1984), *Detection of avascular necrosis in adults by single-photon emission computed tomography*, J. Nucl. Med., **25**: 25.

Collier B. D., Carrera G. F. et al. (1985), *Detection of Femural Head Avascular Necrosis in Adults by SPECT*, J. Nucl. Med., **26**: 979—987.

Collier B. D., Johnson R. P. et al. (1985), *Chronic Knee Pain Assesse by SPECT: Comparison with Other Modalities*, Radiology **157**: 795—802.

Collier B. D., Johnson R. P. et al. (1985), *Painful spondylosis or spondylolisthesis studied by radiography and single-photon emission computed tomography*, Radiology, **154**: 207—211.

Ell P. J., Deacon J. M., Ducassou D., Brendel A. (1980), *Emission and transmission brain scintigraphy*, Br. Med. J., **1**: 438—40.

Gaucher A. (1979), *La scintigraphie osseuse*, Ciba-Geigy S. A., Bâle, Suisse.

Grech P., Martin T. J., Barrington, Ell P. J. (1985), *Diagnosis of metabolic bone disease*, Chapman and Hall Medical, London.

Halama I.R., Henkin R.E. (1986), *Single Photon Emission Tomography (SPECT)*, în Freeman and Johnson's Clinical Radionuclide Imagig, III, L. M. Freeman (ed.), Grune and Stratton, New York, 1529.

Jacobson H., Larsson S. A., Vesterskold L., Lindvall N. (1984), *The application of single photon emission computed tomography to the diagnosis of ankylosing spondylitis of the spine*, Br. J. Radiol., **57**: 133—140.

Jarritt P. H., Ell P. J. (1984), *Gamma Camera Emission Tomography Quality Control and Clinical Applications*, Current Medical Literature Ltd., London.

Mettler F. A. Jr., Williams A. G. et al. (1985), *Trends and utilization of nuclear medicins in the United States*, J. Nucl. Med., **26**: 201.

Mitnick R. J., Postley J. E. et al. (1983), *Comparison of planar bone scintigraphy and single photon emission computed tomography (SPECT) in evaluation of patients with paranasal sinus disease*, J. Nucl. Med., **24**: 58.

Mortelmans L. A., DeRoo M J. K. (1983), *Diagnosis value of SPECT in a case of lower neck uptake on bone scan*, Clin. Nucl. Med., **12**: 616—617.

Scanned with OKEN Scanner

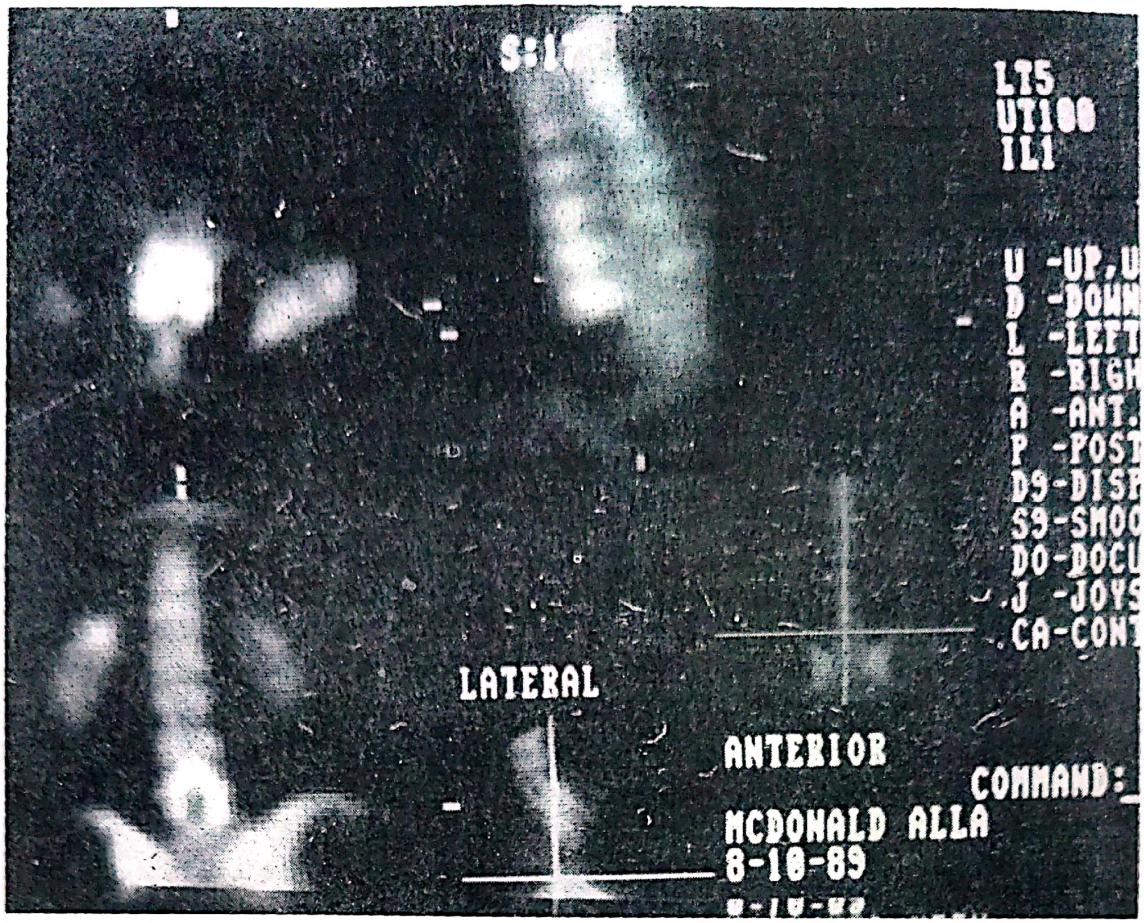

Fig. 9.1. — *Afecțiunea degenerativă.* Bărbat de 65 ani cu dureri în zona lombară. Imaginile planare nu au evidențiat nici o modificare de fixare a radiofarmaceuticului. Studiul SPECT, care a urmărit în special zona lombară, a evidențiat o hipercaptare la nivelul vertebrei L_5 în toate incidențele.

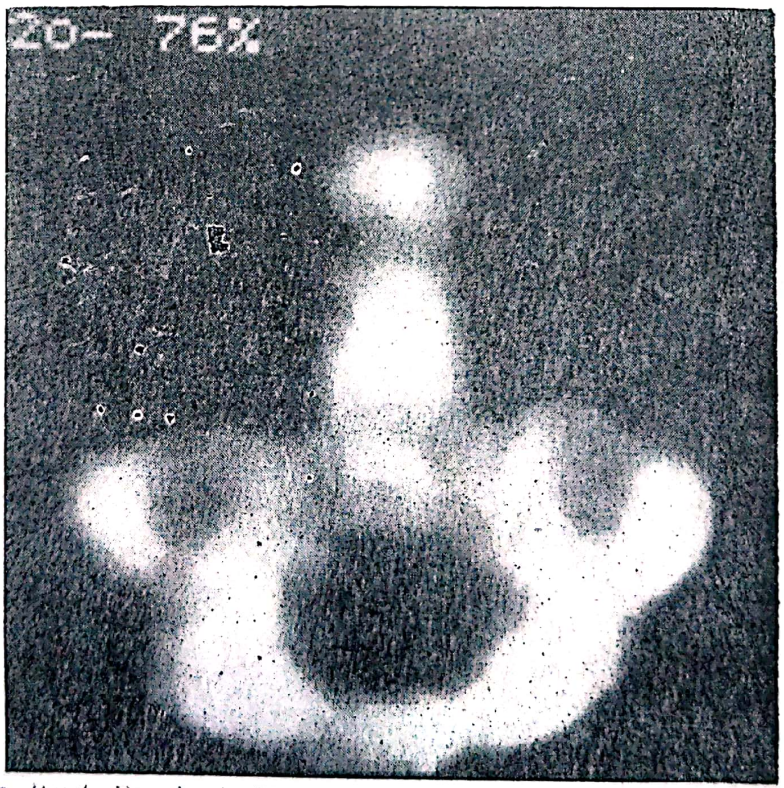

a

Fig. 9.2. — *Boala Paget.* Femeie de 58 ani cu mobilitate redusă și dureri mari. Stare psihică alterată. SPECT evidențiază prezența bolii Paget la nivelul craniului și bazinului : *a* — imaginea în incidența antero-posterioară ;

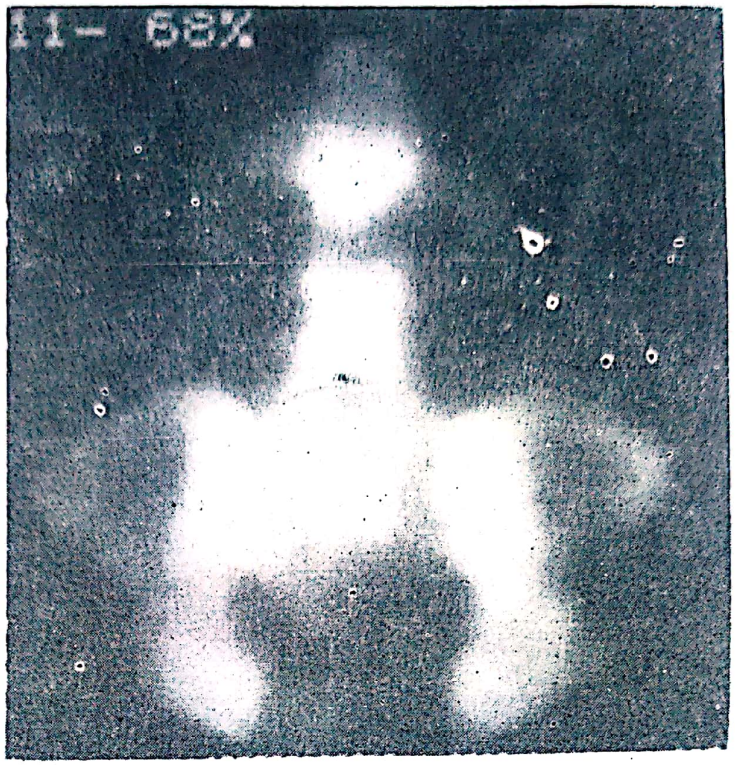

b

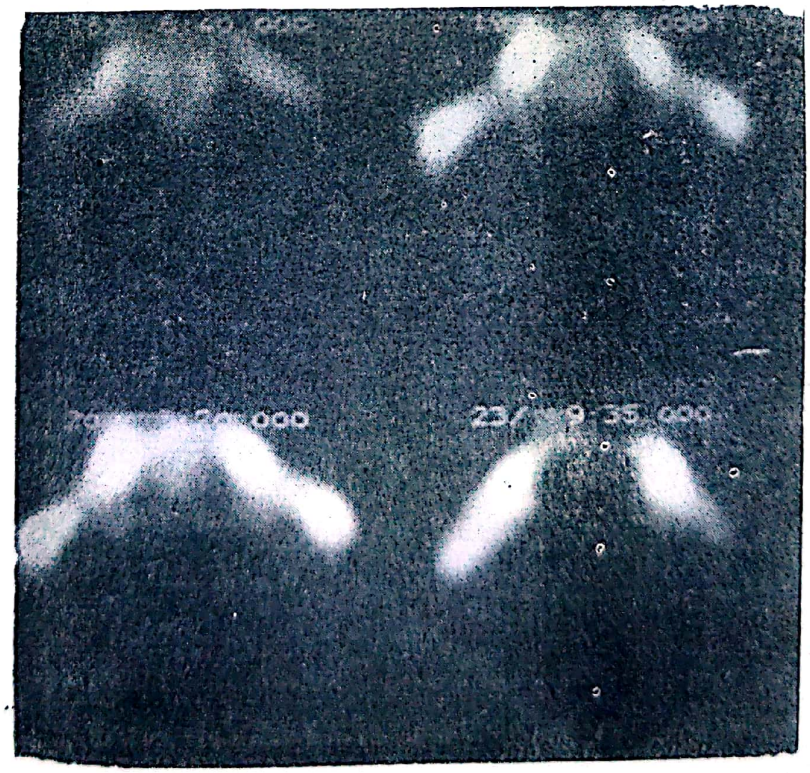

c

Fig. 9.2. — *b* — imaginea în incidența postero-anterioară; *c* — secțiuni transversale;

Scanned with OKEN Scanner

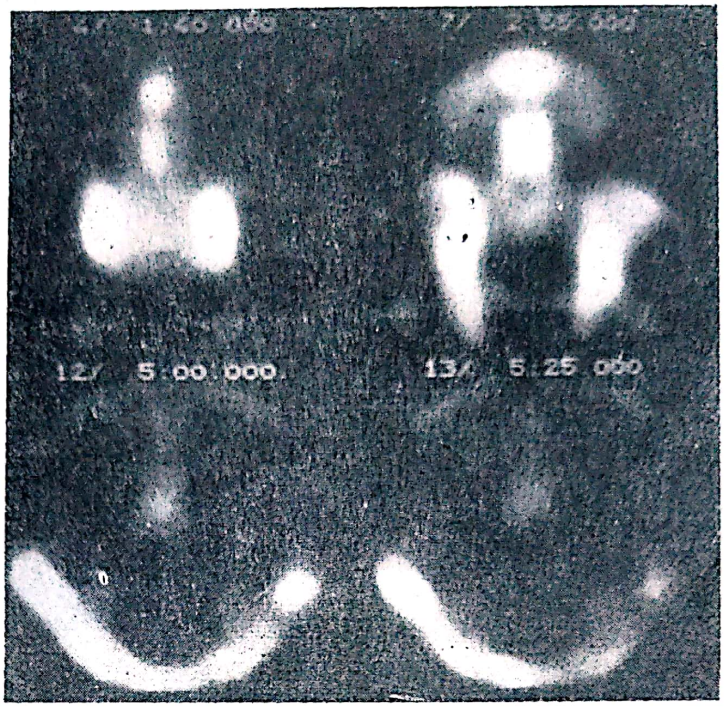

d

Fig. 9.2. — *d* — secțiuni frontale.

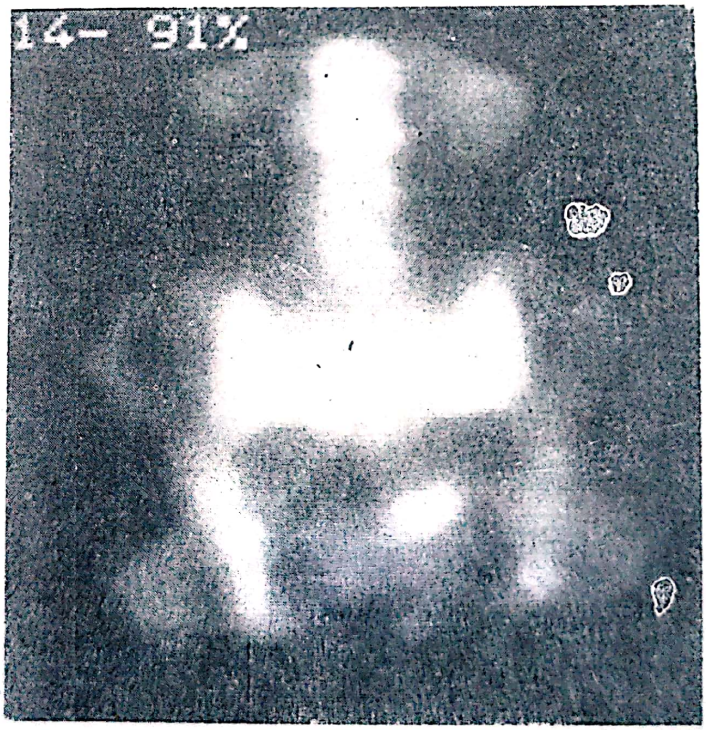

a

Fig. 9.3. — *Boală Hodgkin.* Femeie de 30 ani, cu dureri în piciorul drept iradiind și în zona pelvină. Imaginea plană nu evidențiază modificări foarte mari. În schimb, SPECT demonstrează prezența bolii Hodgkin : *a* — imagine în incidența postero-anterioară ;

Scanned with OKEN Scanner

b

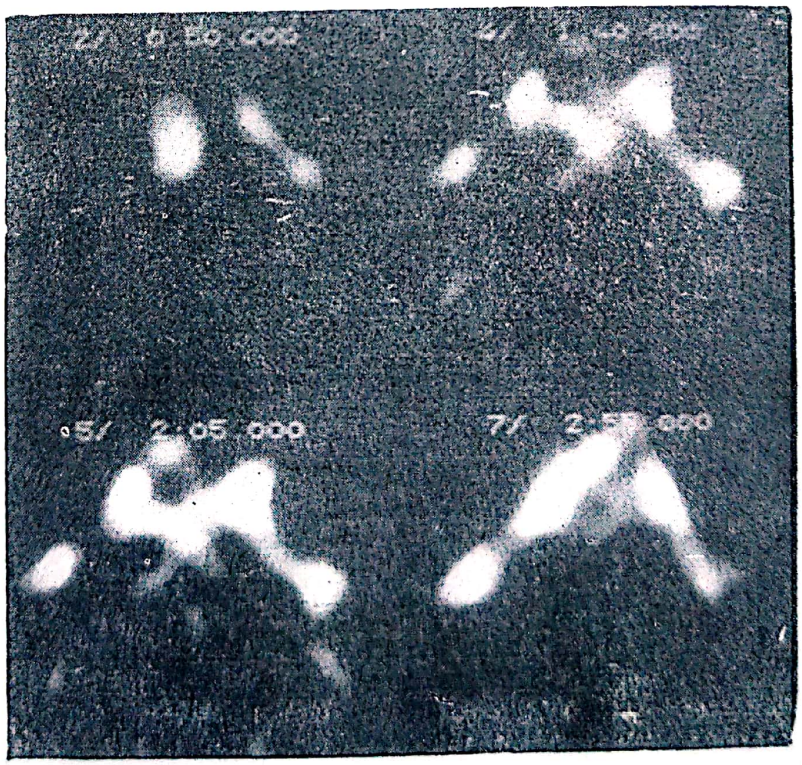

c

Fig. 9.3. — *b* — imaginea în incidență antero-posterioară ; *c* — secțiunile transversale evidențiază clar captarea asimetrică a radiofarmaceuticului ;

Scanned with OKEN Scanner

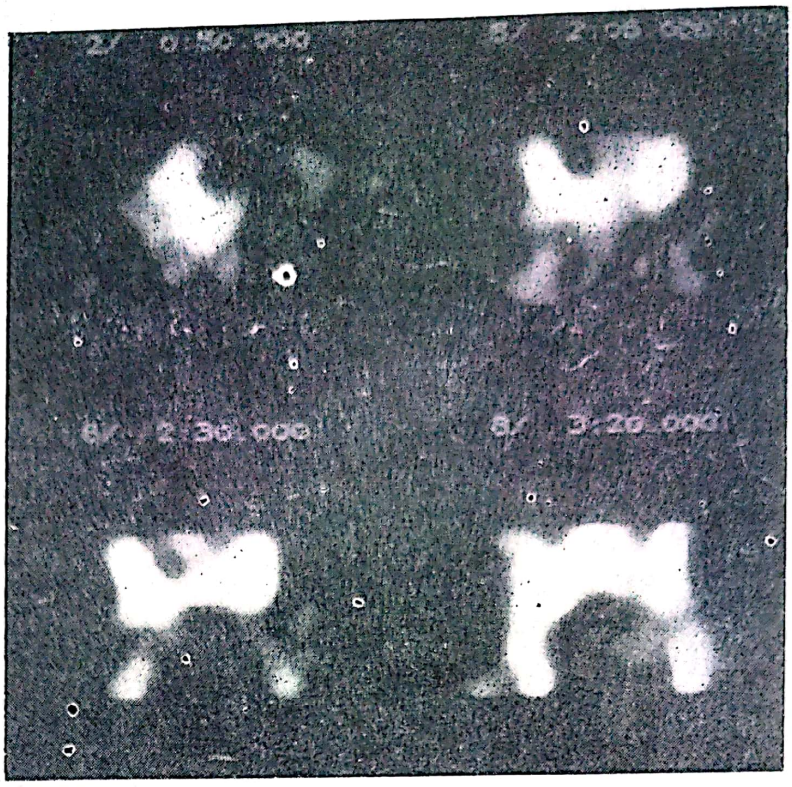

d

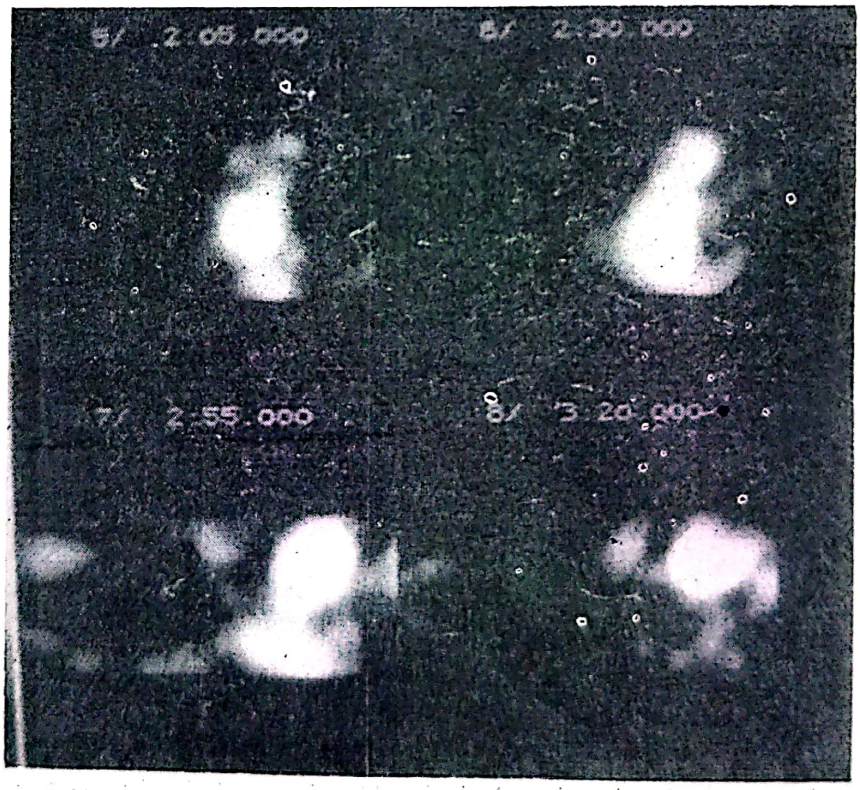

e

Fig. 9.3. — *d* — secțiuni sagitale în zona afectată ; *e* — secțiuni sagitale în zona afectată.

Scanned with OKEN Scanner

a

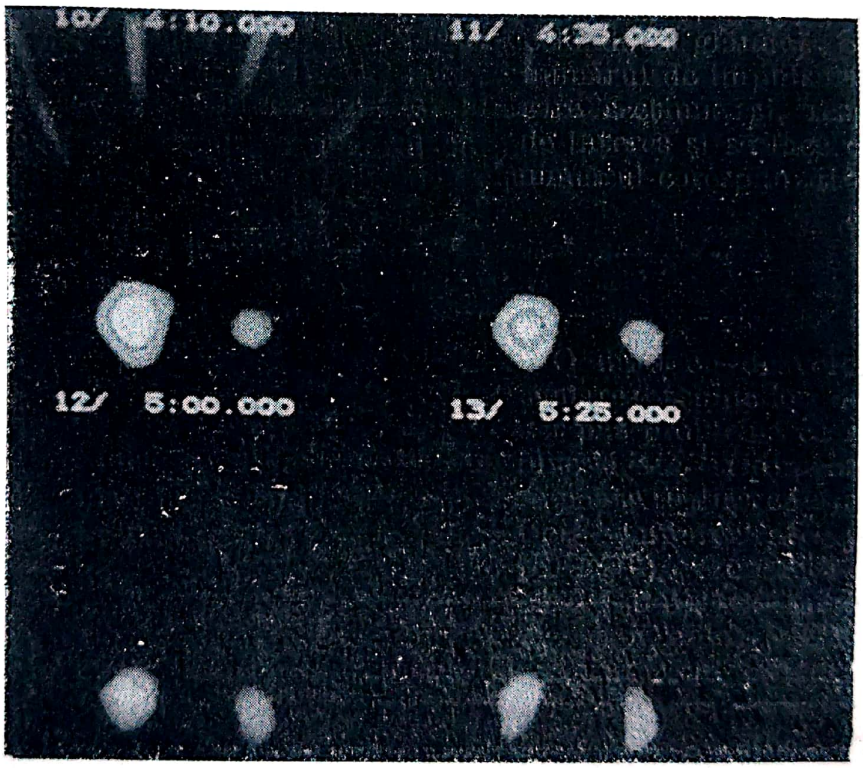

b

Fig. 9.4. — Osteosarcom. Fată de 11 ani cu dureri puternice la nivelul gleznei stîngi. SPECT demonstrează prezența unui osteosarcom ; *a* — imagini în incidențele antero-posterioară, postero-anterioară, lateral-stînga și lateral-dreapta ; *b* — secțiuni transversale, *Obs.* : imaginea a fost înregistrată din cod color;

Scanned with OKEN Scanner

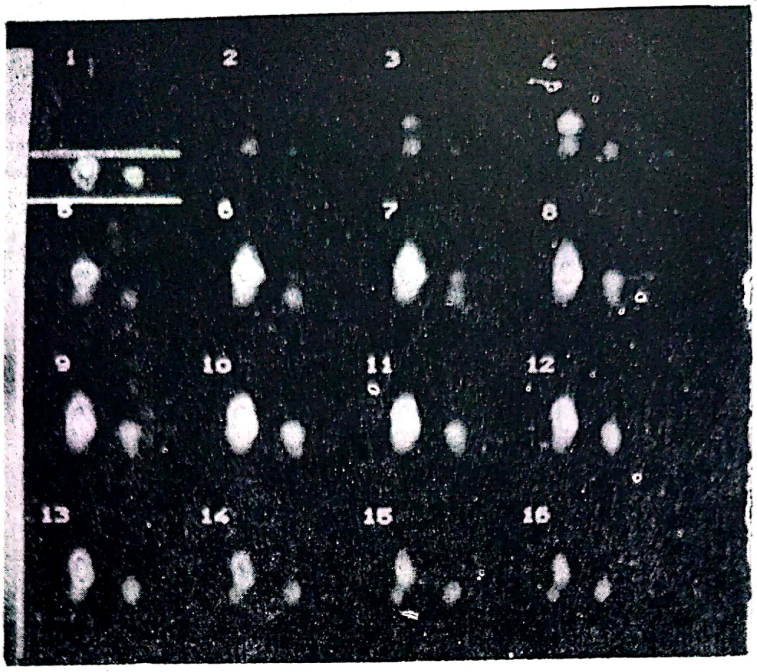

c

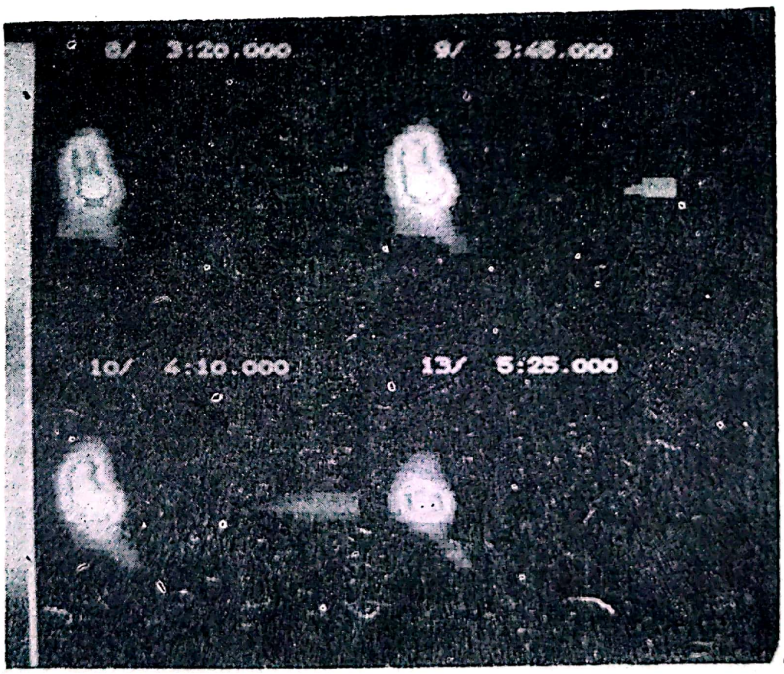

d

Fig. 9.4. — *c* — secțiuni frontale; *d* — secțiuni sagitale. *Obs.*: imaginile au fost înregistrate din cod color.

10 Pulmonul

TIBERIU POP

Valoarea investigației cu radionuclizi a pulmonului în detectarea emboliei la om a fost relevată pentru prima dată de Wagner și colab. (1964). Așa cum se știe, primele imagini de perfuzie pulmonară au fost efectuate cu macroagregate de albumină serică umană (HSA) marcată cu I-131. În prezent se folosește tot mai mult ca radionuclid Tc-99m, cu care se marchează macroagregate sau microsfere de HSA. Acest studiu este de obicei completat cu cel de ventilație obținut cu Kr-81m sau Xe-133.

Informațiile ventilație/perfuzie constituie cel mai sensibil studiu neinvaziv pentru detectarea și confirmarea prezenței și a locului emboliei pulmonare. Tehnica se folosește de altfel în toate afecțiunile, nu numai în embolia pulmonară.

Investigarea pulmonului este un examen relativ dificil pe de o parte datorită cutiei toracice, care atenuează radiațiile și dă fenomene de împrăștiere, iar pe de altă parte datorită densității mici și grosimii mari ale acestui organ. Cu toate acestea, investigația radionuclidică se realizează cu o rezoluție spațială bună, ce permite determinarea mărimii, conturului și poziției zonei cu perfuzie redusă sau absentă. Interpretarea vizuală a imaginilor ventilație/perfuzie este adecvată detectării zonelor mari afectate, dar aprecierea cantitativă a raportului este totuși dificilă.

Tomografia computerizată de transmisie (CT), prin imaginile transversale ale pulmonilor cu corecție de atenuare, îmbunătățește rezoluția în adîncime a imaginilor bidimensionale și, respectiv, interpretarea defectelor mici de perfuzie cu precizarea, cantitativă, a captării radionuclidului într-un volum definit.

Tomografia computerizată de emisie axială poate fi monofotonică și pozitronică. Marele avantaj al tomografiei computerizate de monoemisie (SPECT) față de cea pozitronică (PET) îl constituie faptul că se realizează cu aceleași radiofarmaceutice ca și scintigrafia convențională, iar aparatura se adaptează ușor. Printre variantele SPECT-ului se numără camera gamma rotativă, cu colimatoare cu orificii multiple tronconice sau cu orificii oblice.

Tomografia computerizată de monoemisie îmbunătățește diagnosticarea emboliei pulmonare și a altor tulburări respiratorii, caracterizează cu precizie afecțiunile de la baza pulmonului : mărimea, conturul, poziția și distribuția radionuclidului.

Pentru un organ de dimensiuni mari, cum este pulmonul, camera gamma rotativă introduce artefacte de reconstrucție, dar și posibilitatea de a determina cantitativ captarea radionuclidului în orice zonă.

Pulmonii sînt bine plasați pentru investigarea prin SPECT cu cameră rotativă, ei reprezintă o sursă destul de uniformă, fără diferențe mari de atenuare pe direcții diferite. Aceasta înseamnă că, la o rotație de 360°, variațiile vitezei de numărare sînt mici.

Scanned with OKEN Scanner

Tomografiile pulmonare au fost clasificate pe baza mărimii și poziției diminuării sau lipsei perfuziei caracteristice anomaliei (McNeil, 1976). Secțiunile reconstruite dau imagini în adîncime și fac posibilă aprecierea influenței atenuării produse de cutia toracică, respirație, volumul inimii și coloana vertebrală. Diminuarea sau abolirea perfuziei pe imaginile obținute de la pacienți cu embolie pulmonară confirmată au, de obicei, o distribuție segmentară și din această cauză sînt foarte utile și vederile laterale. Numai prin SPECT se pot obține imagini laterale corecte, fără suprapunerea radioactivității provenite de la celălalt plămîn.

Din studiile efectuate cu anticorpi monoclonali marcați cu I-131, Tc-99 m sau In-111 a rezultat că investigațiile SPECT detectează cu precizie, în toate cazurile, localizarea radiofarmaceuticului la nivelul cancerului pulmonar primar. S-au remarcat rezultatele superioare în cazul marcării anticorpilor monoclonali cu In-111 și superioritatea SPECT-ului față de scintigrafia clasică (Perkins și colab., 1986).

Studiile SPECT nu pot folosi însă Xe-133 deoarece imaginea distribuției ventilației trebuie înregistrată după un singur ciclu respirator, iar timpul necesar pentru o imagine tomografică este cu mult mai lung decît timpul de apnee (10—20 s). Xe-133 este util în diagnosticarea obstrucției căilor respiratorii.

Kr-81m este un gaz radioactiv produs de generator, cu un timp de înjumătățire fizic de 13 s și o energie fotonică convenabilă studiilor cu camera gamma. A fost folosit de Lavender și colab. (1984) în evaluarea ventilației pulmonare prin SPECT. Ei au arătat că rapoartele ventilație/perfuzie pot fi calculate pentru regiunile anterioară, medie și posterioară a pulmonului folosind secțuni transaxiale de la apex al bază.

O'Donnell și colab. (1984) au studiat un grup de pacienți la care imaginile de perfuzie și ventilație au fost obținute cu agenți convenționali (macroagregate — Tc-99m și Xe-133). Autorii au arătat că SPECT a scăzut numărul de studii pulmonare echivoce.

Prin studii de ventilație și perfuzie folosind ca radiofarmaceutice Kr-81m și microsfere de albumină umană marcate cu Tc-99m, a fost utilizată tehnica SPECT în diagnosticul cancerului pulmonar. Din rezultatele comunicate de către Narabayashi și colab. (1986) a reieșit superioritatea netă a acestei metode în cazul leziunilor lobare sau segmentele cu efect de șunt.

O zonă cu modificări de perfuzie se evidențiază pe o imagine a pulmonilor numai dacă are un număr de impulsuri care diferă semnificativ de zona limitrofă. Se consideră că diferența dintre două zone este detectabilă atunci cînd impulsurile din volumul de rezoluție minim reprezintă de trei ori deviația standard și, respectiv, cînd diferența densității de numărare este de circa 20%. De reținut că numărul de impulsuri în fiecare element de volum din secțiunile reconstruite este mai mic decît cel real, datorită corecției de atenuare. Deci, dacă diferența între aportul sanguin în diferite segmente sau regiuni ale pulmonului este mai mică de 20%, ea nu va fi decelabilă pe secțiunea tomografică. În cazul emboliei pulmonare, de obicei apare obstrucția completă a aportului sanguin într-un segment sau lob al pulmonului.

Pentru a se aprecia performanțele sistemului SPECT (volumul minim de rezoluție, acuratețea determinării unei suprafețe de volum și liniaritatea cuantificării) s-au efectuat studii pe fantome. S-a stabilit că o zonă lipsită de radioactivitate cu latura de 1 cm este la limita detecta-

Scanned with OKEN Scanner

bilității, iar cele cu dimensiuni mai mari sînt clar delimitate.

Corelația dintre impulsurile detectate în toate secțiunile transversale și activitatea măsurată în $\mu Ciml^{-1}$ este de liniaritate și arată că metoda are o acurateță rezonabilă pentru aprecierea cantitativă relativă a captării radionuclidului în diferite zone ale pulmonului.

Impulsurile emise de radionuclidul aflat în plămîn sînt atenuate de peretele toracic și țesuturile cardiace. Corecția se poate realiza folosind o sursă de transmisie, care emite fotoni cu aceeași energie ca și cei ai sursei de emisie. Dacă N_0 reprezintă viteza de numărare a unei surse, înregistrată pe unitatea de suprafață cu camera gamma, iar N_T — viteza de numărare pe unitatea de suprafață după trecerea radiațiilor printr-o zonă definită de plămîn și perete toracic, atunci :

$$\left(\frac{N_0}{N_T}\right)^{1/2} = \exp[\mu_1(a + b)/2 + \mu_2 l/2],$$

unde μ_1 reprezintă coeficientul de atenuare liniară a toracelui ; μ_2, coeficientul de atenuare liniară a țesutului pulmonar ; a, grosimea peretelui toracic anterior ; b, grosimea peretelui toracic posterior ; iar l, grosimea pulmonului.

Pentru orice zonă din plămîn, activitatea în același volum este dată de relația :

$$\text{Activitatea} = \frac{1}{E}\left[GM \cdot \left(\frac{N_0}{N_T}\right)^{1/2}\right]$$

suprafața MBq, unde E reprezintă sensibilitatea sistemului cameră/colimator, iar GM — media geometrică a impulsurilor pe unitatea de suprafață a plămînilor. Suprafața poate fi măsurată folosind o regiune de interes.

Această metodă este folosită la determinarea cantitativă absolută a macroagregatelor HSA-Tc-99m în orice zonă selectată a pulmonilor la investigația SPECT cu camera gamma rotativă.

Imaginile SPECT pentru vizualizare și cuantificare necesită corecția de atenuare a datelor achiziționate pentru atenuarea în pulmon și alte țesuturi din torace.

Folosirea unui singur coeficient de atenuare pentru orice secțiune este îngreunată de prezența țesutului moale, a oaselor și aerului. Atenuarea este minimă pe axele anterioară și posterioară, și maximă pe axele laterale (Macey și Marshall, 1982).

Prin comparație cu tomografiile pulmonului normal, secțiunile tomografice reconstruite vizualizează gradul și extinderea ocluziei diferitelor segmente.

Pentru orice regiune de interes, raportul dintre fluxul sanguin regional și fluxul sanguin mediu este dat de raportul dintre impulsurile din unitatea de volum a regiunii respective și media impulsurilor din unitatea de volum a întregului pulmon. Valoarea medie se obține prin împărțirea impulsurilor totale, obținute prin însumarea tuturor secțiunilor, la volumul alveolar calculat din suprafața totală a tuturor secțiunilor. Această metodă de determinare a volumului pulmonar din imaginile de perfuzie nu se poate aplica dacă volumul periferie al plămînului are perfuzie redusă sau abolită, de exemplu în embolia pulmonară. În acest caz, estimarea mai corectă a volumului se poate realiza pe baza datelor obținute în studiul de ventilație.

Phipps și colab. (1989) arată că SPECT este singura tehnică ce permite o apreciere corectă a indicelui de penetrare a aerosolilor inhalați de un pacient, adică a raportului dintre radioactivitatea în zona periferică a pulmonului și cea din zona centrală S-a demnstrat că numai o tehnică tridimensională poate face discriminare între fixarea la nivelul parenchi-

Scanned with OKEN Scanner

mului pulmonar și depozitele de aerosoli din căile respiratorii mari. Prin SPECT s-a putut face, de asemenea, diferența între depozitele de aerosoli din căile respiratorii mari și mici.

Din practica clinică și experiența acumulate în investigațiile SPECT a reieșit că această tehnică oferă informații suplimentare, ce completează sau, uneori, neagă pe cele oferite de investigațiile bidimensionale (Blinder și colab., 1986 ; Coleman și colab., 1986 ; Halema și colab., 1986). SPECT permite evaluarea în detaliu a modificărilor de perfuzie și ventilație evidențiate de imaginile bidimensionale cu ocazia investigării pacienților cu embolie pulmonară sau alte tulburări respiratorii. Timpul total de examinare prin SPECT nu este mai lung decît cel necesar pentru investigația statică a pacientului în cele patru incidențe (anterioară, posterioară, lateral-dreapta și lateral-stînga). Examenul este bine tolerat de majoritatea pacienților întrucît rotația camerei gamma este lentă, fără zgomot și nu induce claustrofobia la cei bolnavi. Totuși SPECT-ul pune probleme în cazul pacienților cu deficiență respiratorie care nu pot sta culcați.

Corecția de atenuare se folosește pentru cuantificarea captării într-o secțiune anumită.

În practica clinică este indubitabil că introducerea SPECT-ului în investigația pulmonului ca procedeu de rutină va îmbunătăți acuratețea raportului perfuzie/ventilație, ce are o mare importanță în diagnosticarea emboliei și altor afecțiuni pulmonare.

BIBLIOGRAFIE SELECTIVĂ

Blinder R. A., Jaszczak R. J., Coleman R. E. (1986), *Single-Photon emission computed tomography : survey of current clinical applications*, in Nuclear Medicine Annual, Freeman L. M., Weissmann H. S. (eds.), Raven Press, New York, 19.

Coleman R. E., Blinder R. A., Jaszczak R. J. (1986), *Single photon emission computed tomography (SPECT) : clinical applications*, Invest. Radiol., **21** : 1—11.

O'Donnell J. K., Colish J. A., Go R. T. et al. (1984), *Improved diagnostic accuracy of lung perfusion imaging using technetium-99m MAA SPECT*, J. Nucl. Med., **25** : 167.

Halama J. R., Henkin R. E. (1986), *Single photon emission computed tomography (SPECT)*, în Freeman and Johnson's Clinical Radionucide Imaging, L. M. Freeman (ed.), Grune and Stratton Inc. New York 1529.

Jarritt P. H., Ell P. J. (1984), *Gamma camera emission tomography quality control and Clinical Applications*, Current Medical Literature Ltd., London.

Lavender J. P., Al Nahhas A. M., Myers M. J., (1984), *Ventilation perfusion ratios of the normal supine lung using emissio tomography*, Br. J. Radiol., **57** : 141—146.

Macey D. J., Marshall R. (1982), *The lungs*, în Computed Emissien Tomography, P. J. Ell, B. L. Holamn (eds.) Oxford Medical Publications, 495.

McNeil B. J. (1976), *A diagnostic strategy using ventilaton perfusion studies in patients suspect for pulmonary embolism*, J. Nucl. Med., **17**, 613.

Perkins A C., Pimm M. V., Morgan D. A. e al. (1986), 131-*I and* 111*In-labelled monoclonal antibody imaging of primary lung carcinoma*, Nucl. Med. Commun, **7** *(10)* : 729—39

Phipps P. R., Gonda I., Balle D. L. et al. (1989), *Comparisons of planar and tomographyc gamma scintigraphy to measure the penetration index of inhaled aerosols*, Am. Rev. Respir. Dis., **139** (6) : 1516—23.

Wagner H. M. Jr., Sabiston D. C. Jr. et al. (1964), *Diagnosis of massive pulmonary embolism in man by radioisotope scanning*, New Engl. J. Med., **271** :377.

Scanned with OKEN Scanner

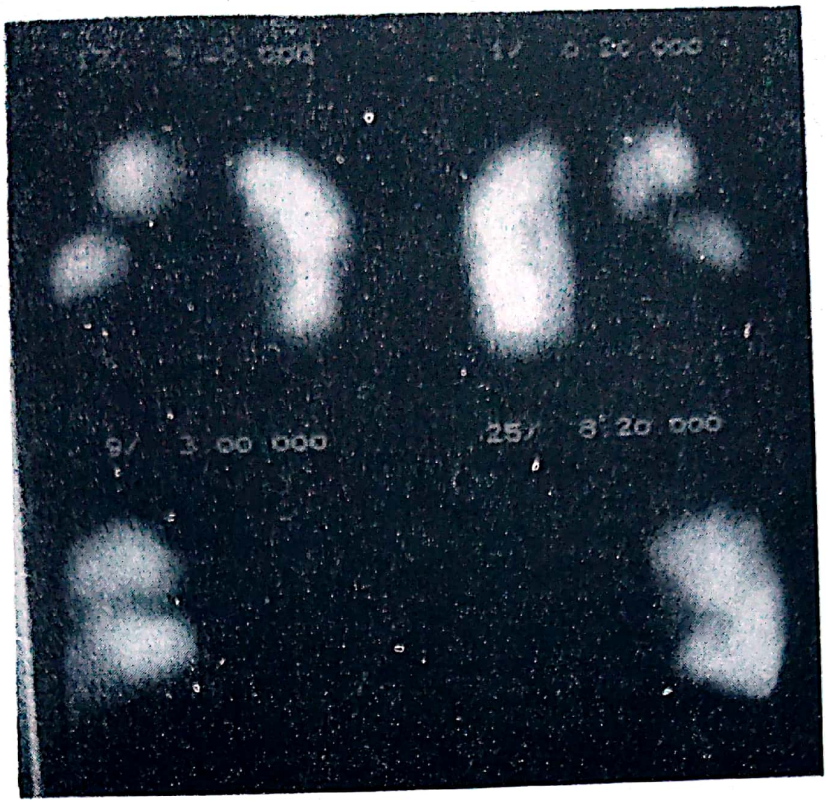

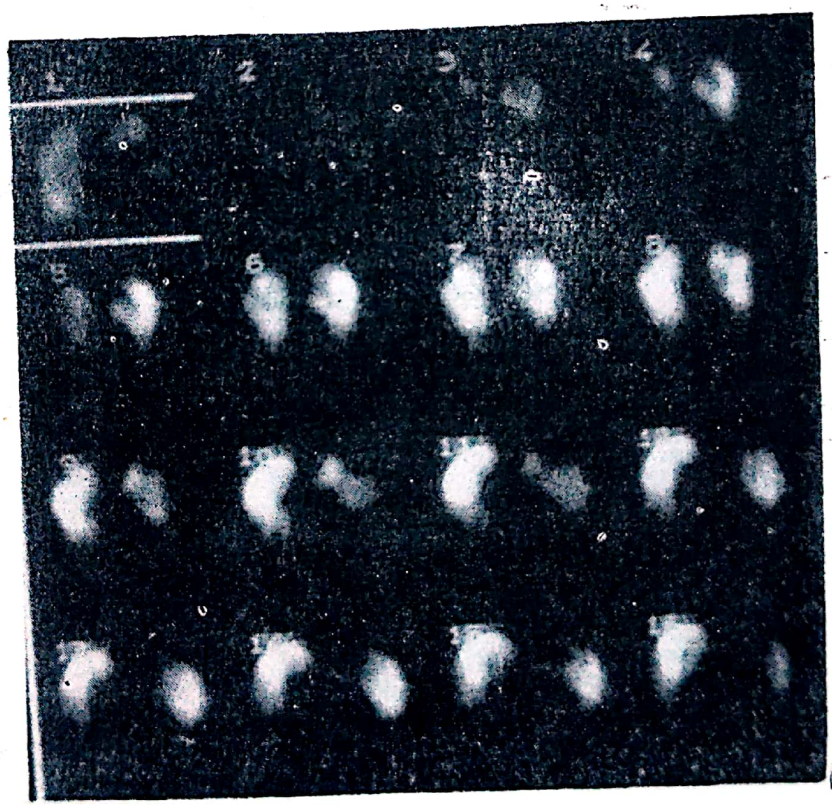

b

Fig. 10.1. — Embolie pulmonară. Bărbat de 59 de ani. Studiile de perfuzie au indicat o alterare accentuată a acesteia la nivelul plămînului drept. Secțiunile SPECT au precizat diagnosticul de de embolie : *a* — imagini în incidențele antero-posterioară, postero-anterioară, lateral-dreapta și lateral-stînga ; *b* — secțiuni transversale ;

Scanned with OKEN Scanner

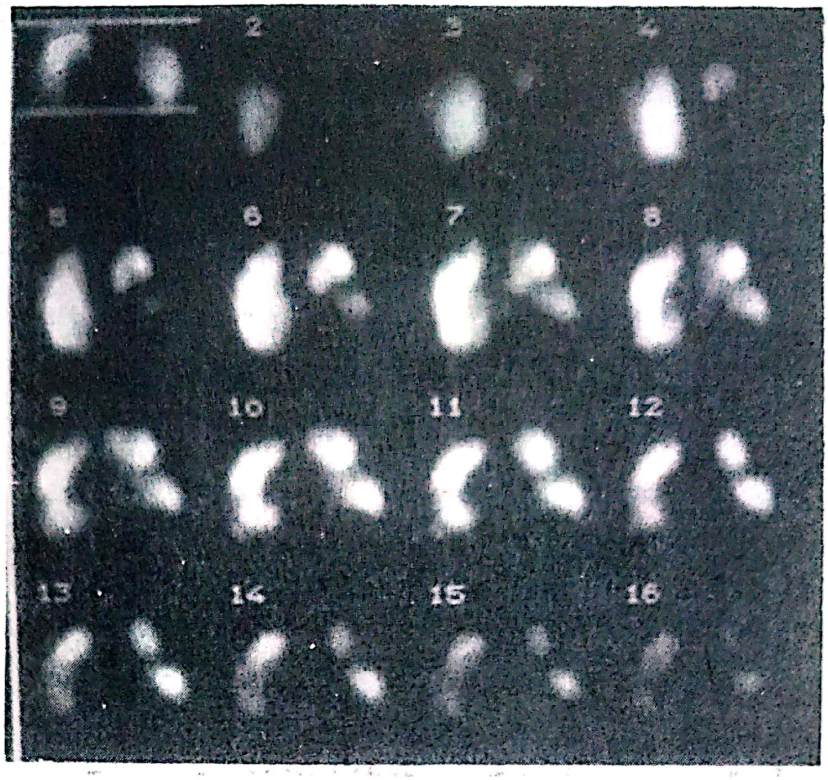

c

Fig. 10.1. — *c* — secțiuni frontale.

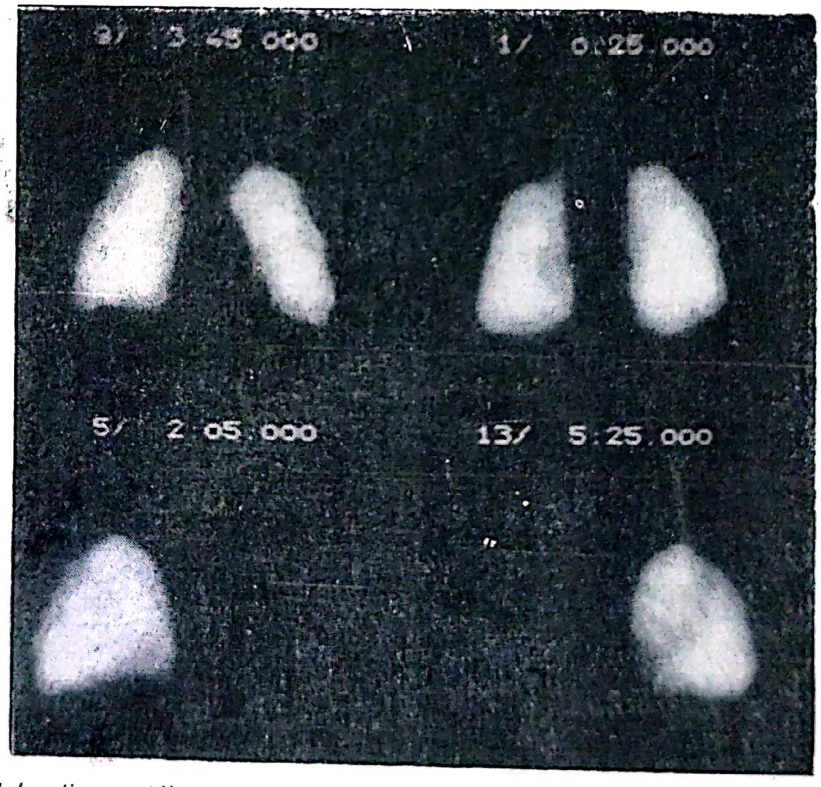

a

Fig. 10.2. — *Obstrucție a căilor respiratorii.* Bărbat de 42 de ani, cu deficiență respiratorie Studiul radionuclidic indică diminuarea perfuziei la nivelul pulmonului sting. Secțiunile SPECT precizează extinderea zonei hipoperfuzate : *a* — imagini în incidențele antero-posterioară, postero-anterioară, lateral-dreapta și lateral-stinga :

Scanned with OKEN Scanner

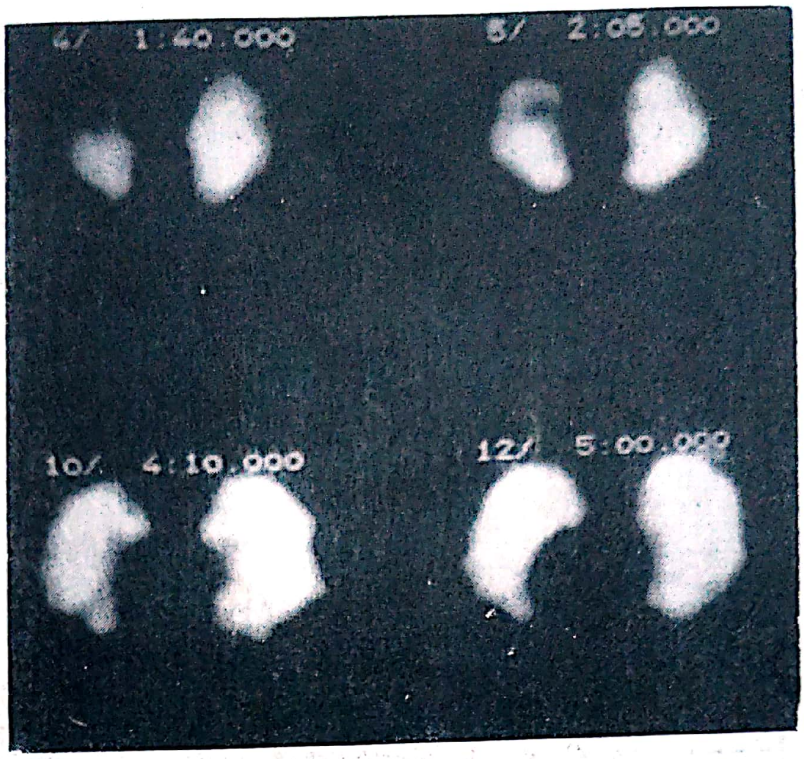

b

Fig. 10.2. — *b* — secțiuni transversale.

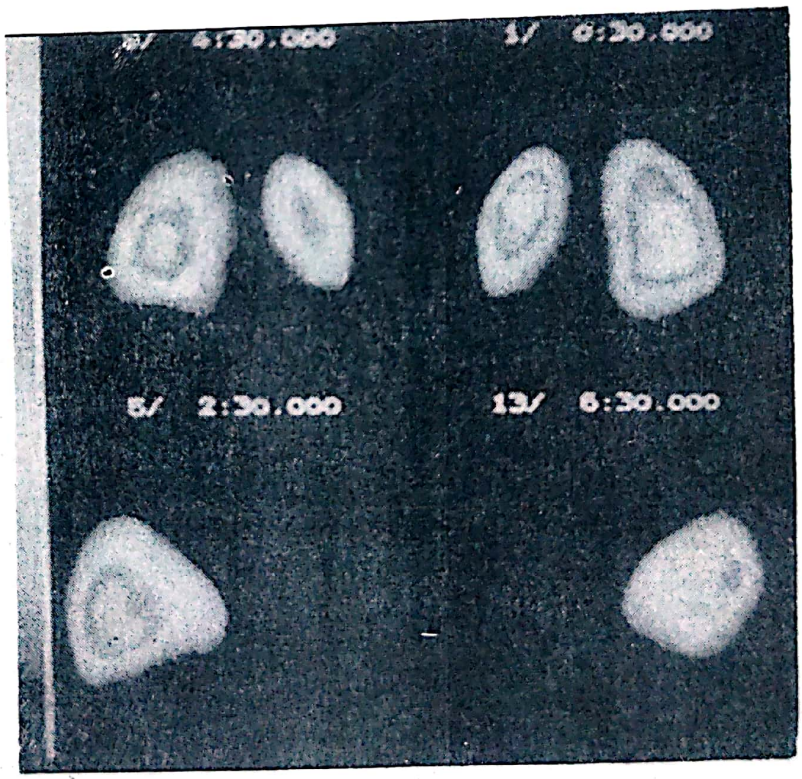

a

Fig. 10.3. — *Obstrucție cronică a căilor aeriene.* Bărbat de 51 ani, cu o bronșită veche și hemoptizie recentă. Respirația dificilă, stare generală alterată. Scintigrafia plană arată o perfuzie deficitară la nivelul plămîntului sting. SPECT evidențiază zona mare de hipoperfuzie la baza plămînului afectat : *a* — imagini în incidențele antero-posterioară, postero-anterioară, lateral-dreapta și lateral-stînga ; *Obs.* : imaginea a fost înregistrată dia cod color.

Scanned with OKEN Scanner

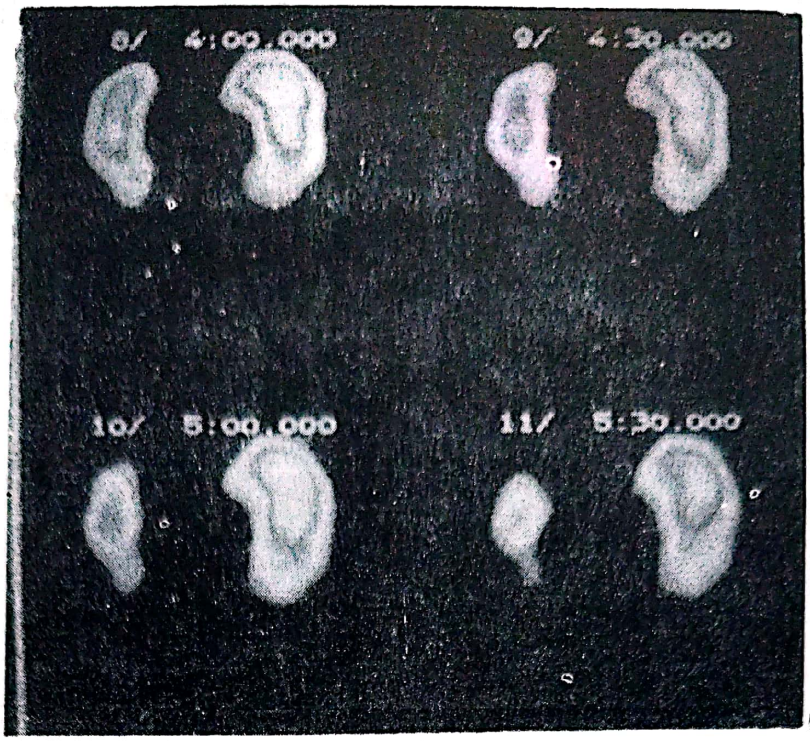

b

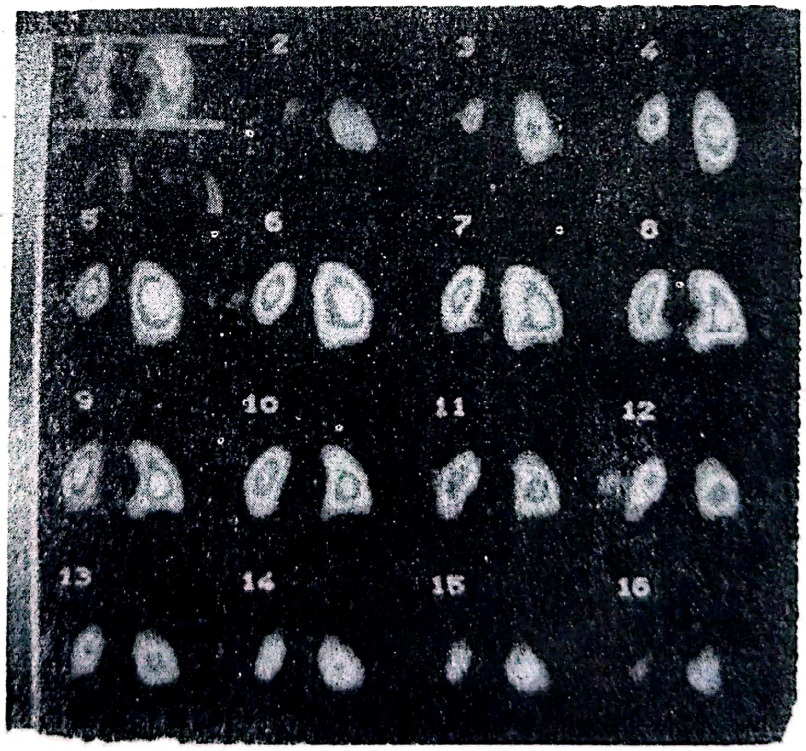

c

Fig. 10.3. — *b* — secțiuni transversale ; *c* — secțiuni frontale.
Obs. : imaginile au fost înregistrate din cod color.

Scanned with OKEN Scanner

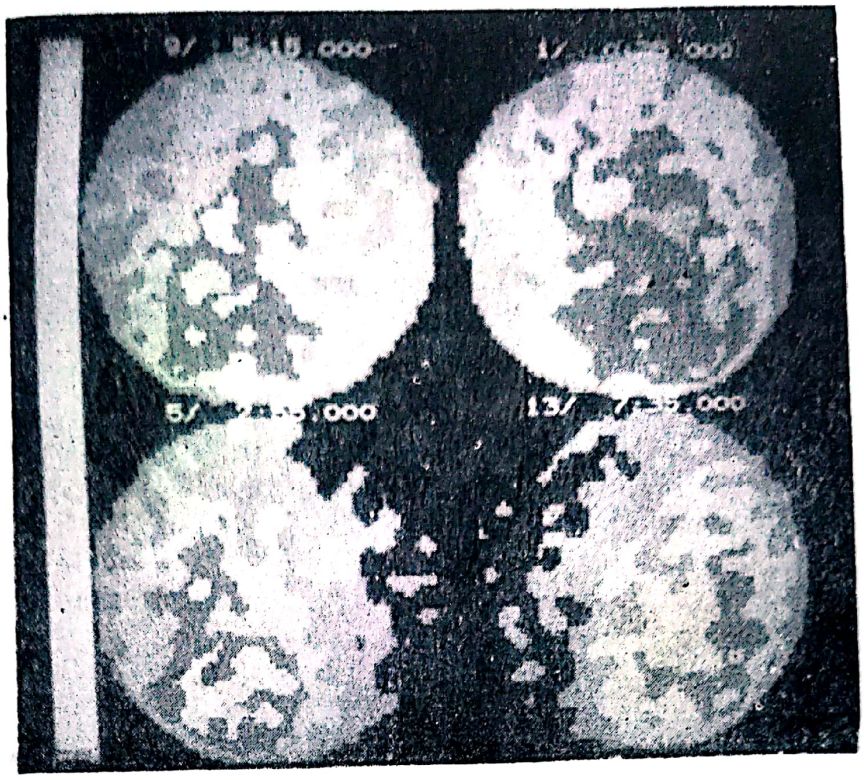

a

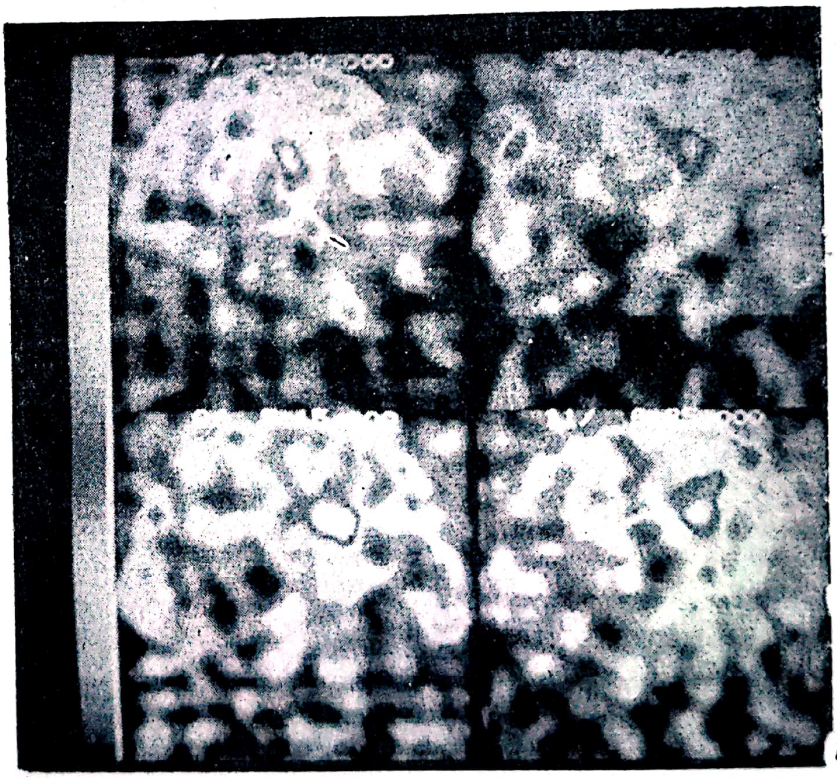

b

Fig. 10.1. — Sarcoidoză pulmonară. Femeie de 39 ani. Studiul cu citrat de Ga-67 a indicat concentrarea anormală a radiofarmaceuticului la 48 ore de la administrare, la nivelul ambilor plămîni, mai accentuat pe stînga ; *a* — imagini în incidențele antero-posterioară, postero-anterioară, lateral-dreapta și lateral-stînga ; *b* — secțiuni transversale ;

Scanned with OKEN Scanner

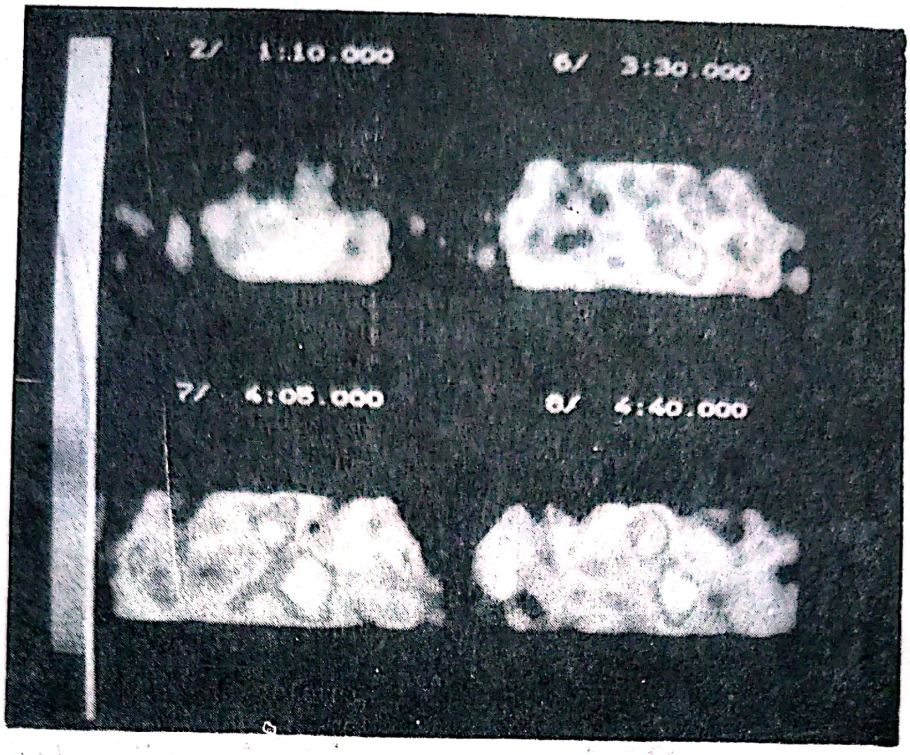

c

Fig. 10.4. — *c* — secțiuni frontale.
Obs. : imaginile au fost înregistrate dintr-un cod color și nu au fost prelucrate pe calculator.

a

Fig. 10.5. — *Sarcoidoză pulmonară.* Bărbat de 40 ani. Pacientul a mai avut sarcoidoză, ce a remis după tratament cu produse cortizonice. Starea generală înrăutățindu-se, a fost investigat prin SPECT cu citrat de Ga-67. Captarea intensă a radiofarmaceuticului la nivelul plămînilor indică recidiva. De remarcat captarea trasorului și la nivelul ficatului. *a* — imagine în incidența antero-posterioară ; *Obs.* : imaginea a fost înregistrată din cod color.

Scanned with OKEN Scanner

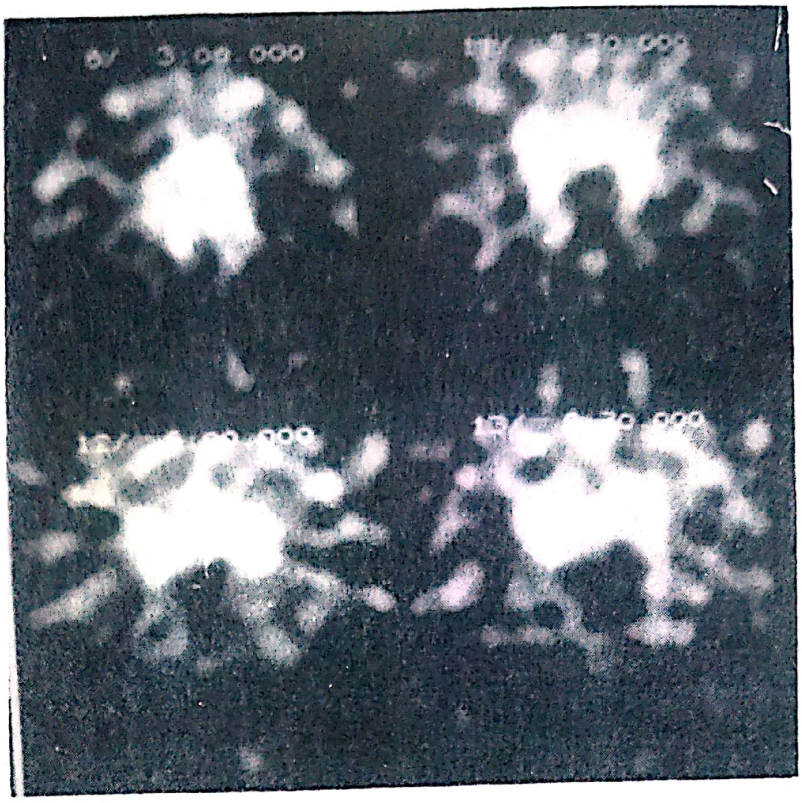

b

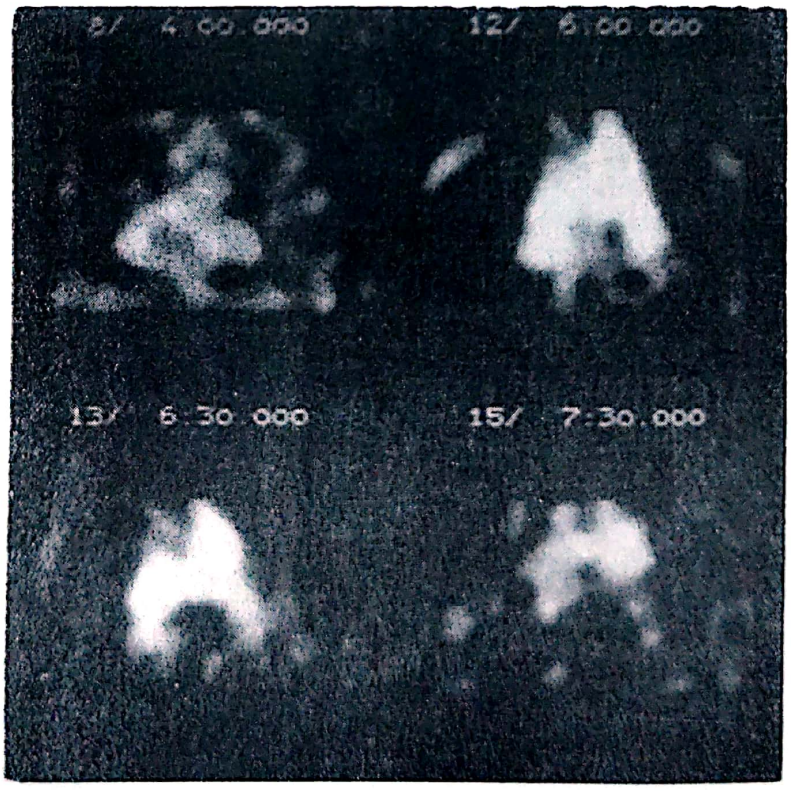

c

Fig. 10.5. — *b* — secțiuni transversale ; *c* — secțiuni frontale.

Scanned with OKEN Scanner

11 Alte aplicații

TIBERIU POP

RINICHIUL

Sistemele de tomografie computerizată de monoemisie (SPECT) cu cameră rotativă oferă posibilitatea îmbunătățirii detecției unei leziuni comparativ cu studiile convenționale. S-a observat că de avantajele pe care le oferă această metodă în ceea ce privește investigarea aspectelor morfofuncționale ale unui organ poate beneficia și rinichiul.

Timpul necesar pentru efectuarea unui studiu SPECT este, în general, mai scurt decît în cazul unuia dinamic al funcției renale, iar doza de radioactivitate administrată pacientului este aceeași cu cea din scintigrafia convențională. Domeniul de investigare al SPECT-ului îl constituie cu prioritate detectarea și localizarea leziunilor renale (Botsch și colab., 1982 ; Williams și colab., 1982, 1984). Pentru rinichi, clinicienii pot alege dintre procedeele neinvazive între imaginile radionuclidice, ecografica și tomografia computerizată de transmisie (CT) pentru evaluarea proceselor expansive suspectate clinic sau detectate pe examenul urografic. Întrucît CT nu este disponibilă în orice spital, îmbunătățirea tehnicilor radionuclidice poate avea un rol hotărîtor în diagnostic.

Williams și colab. (1986) au efectuat un studiu cu scopul de a determina, obiectiv, dacă informațiile adiționale obținute prin construcția secțiunilor SPECT ajută la detectarea și localizarea proceselor expansive renale. Ei au folosit ca radiofarmaceutic DMSA (acidul dimercaptosuccinic)-Tc-99m care este captat de cortexul renal și este utilizat în investigarea posibilelor mase renale. Pacienții exploraţi erau suspectați clinic și urografic de proces expansiv.

La o serie de pacienți, secțiunile tomografice nu par să aducă o îmbunătățire apreciabiă în detectarea proceselor expansive față de scintigrafia convențională. Totuși, din punct de vedere statistic, s-a observat o creștere a acurateței cu 10% a tomografiei computerizate de monoemisie.

Avantajele SPECT-ului sînt evidente într-o serie de cazuri specifice (tumori, angiomiolipoame și pseudotumori), care se întîlnesc într-un număr redus. Se consideră că SPECT poate aduce informații utile, complementare pentru diagnostic în cazul unor pacienți selectați corespunzător pe baza celorlalte investigații.

Principalul inconvenient al procedurilor de vizualizare radionuclidică a leziunilor renale constă în faptul că acestea sînt detectate, dar nu și caracterizate etiologic. Așa cum este cunoscut, o serie de imagini de perfuzie poate înlătura acest neajuns, în special în cazul leziunilor mari, deoarece o masă vascularizată indică în general o tumoră solidă (Pop, 1976). Acest indiciu nu este însă prezent întotdeauna. În detectarea chis-

Scanned with OKEN Scanner

turilor renale, ecografia s-a dovedit mai indicată decît scintigrafia (Pop şi colab., 1982, 1982). Tomografia computerizată de monoemisie are o sensibilitate de 86% în detectarea tumorilor şi de numai 65%, în cea a chisturilor (Williams şi colab., 1986).

Un domeniu în care SPECT-ul are o utilitate deosebită îl constituie identificarea pseudotumorilor renale, situaţie în care metodele clasice, de obicei, nu dau rezultate. Trebuie totuşi reţinut că, în practica clinică, tomografiile şi scintigrafiile sînt interpretate în contextul informaţiilor furnizate de celelalte investigaţii, printre care se numără urografia şi ecografia. Pe baza coroborării datelor obţinute prin diferite tehnici pot fi identificate variantele normale benigne.

De asemenea, SPECT s-a dovedit util în investigarea pacienţilor obezi, la care imaginile ecografice sînt deficitare în informaţii. În aceste cazuri, chisturile pot fi uşor identificate ecografic datorită diferenţei dintre imaginea caracteristică chistului şi cea a ţesutului renal normal. Nu acelaşi lucru se întîmplă cu tumorile solide, care sînt greu de identificat ecografic, în schimb sînt bine vizualizate pe secţiunile tomografice reconstruite.

Selectarea pacienţilor pentru SPECT a rinichilor se face numai după ce s-au efectuat alte investigaţii neinvazive : urografia, ecografia şi scintigrafia de perfuzie. Informaţiile obţinute prin aceste investigaţii sînt corelate şi comparate pentru a se vedea dacă este posibilă stabilirea unui diagnostic clar. În caz contrar, se recurge la SPECT, rolul său constînd fie în a identifica o posibilă leziune, cum ar fi o pseudotumoră, fie în a confirma sau infirma prezenţa unei leziuni.

Kawamura şi colab. (1984) au folosit DMSA-Tc-99m pentru estimarea cu ajutorul SPECT-ului a volumului ţesutului renal. Tot prin SPECT, Williams şi Parker (1982) au clarificat o serie de cazuri suspectate de proces expansiv renal, care s-au dovedit a fi, de fapt, hipertrofii ale coloanelor Bertin.

Jarritt şi Ell (1984) au utilizat SPECT-ul pentru elucidarea completă a unor cazuri nesoluţionate de celelalte modalităţi de vizualizare, printre care s-au numărat : infarctul renal, hematomul, afecţiuni ale coloanelor Bertin, pseudotumori, tumora Wilms şi alte tumori renale.

Alături de celelalte avantaje ale investigării SPECT renale se numără şi determinarea cu precizie, prin secţiunile efectuate, a distanţei la care se află rinichii de suprafaţa pielii, informaţie importantă în studiile cantitative. De asemenea, tehnica SPECT poate fi utilă în determinarea volumului renal funcţional, parametru extrem de important pentru atitudinea terapeutică şi în urmărirea evoluţiei bolii în timpul tratamentului într-o serie de afecţiuni renale (Van Heertum şi colab., 1987).

În viitor, imaginile renale prin SPECT pot fi de asemenea utile în evaluarea funcţională a traumatismului (contuziei), a pielonefritelor cu cicatrice în focar, a infarctului renal prin embolii mici, multiple, a pseudotumorilor şi stenozei de arteră renală.

GLANDELE SUPRARENALE

SPECT permite diferenţierea unui adenom suprarenal, ce produce un exces de aldosteron, de o glandă suprarenală normală, fără să se recurgă la supresia cu dexametazonă. Cînd se recurge la supresie, glanda normală nu este vizualizată, dar acest lucru se poate întîmpla şi din cauza unei deefe-

Scanned with OKEN Scanner

ţiuni tehnice. Pe de altă parte, cînd nu se foloseşte dexametazonă apare riscul ca o glandă normală să fie interpretată greşit drept adenom. Principala problemă rămîne însă aprecierea profunzimii glandei suprarenale, care poate fi de 5—13 cm faţă de suprafaţa posterioară la adult. Aceasta se realizează cu ajutorul SPECT şi a curbei de calibrare — profunzime funcţie de activitate (μCi) — obţinută cu ajutorul unei fantome.

În timp ce pe scintigrafia plană erau dificil de diferenţiat glandele suprarenale de ţesuturile înconjurătoare, SPECT rezolvă această problemă.

Investigaţia SPECT foloseşte ca radiofarmaceutic tot selenometilcolesterolul — Se-75. Se efectuează secţiuni multiple, fără a se pierde din vedere faptul că glandele suprarenale se află situate în organism la nivele diferite. Pe fiecare secţiune se conturează regiuni de interes la nivelul suprarenalei stîngi (s), suprarenalei drepte (d) şi fond (f) (între cele două glande). Se înregistrează numărul de impulsuri (I) pentru fiecare secţiune şi, respectiv, regiune de interes şi se face corecţia pentru numărul corespunzător de pixeli (P).

Pentru suprarenala stîngă vom avea :

$$A_s = [(I_s1 + I_s2 + I_s3)/(P_s1 + P_s2 + P_s3)] - [(I_f2 + I_f3)/(P_f2 + P_f3)].$$

Rezultatul pentru ficare suprarenală este apoi multiplicat cu suma pixelilor din ficcare regiune de interes a suprarenalei.

$$[A_s x(P_s1 + P_s2 + P_s3)].$$

Profunzimea fiecărei glande suprarenale este apreciată în plan parasagital. Cu ajutorul curbei profunzime-activitate se poate determina procentul de captare din doza administrată pentru fiecare glandă suprarenală. Valorile normale se situează în domeniul 0,07 — 0,3% (Britten, 1982).

Prin folosirea ca radiofarmaceutic a metaiodobenzil-guanidinei marcate cu I-131 sau I-125 (Horne şi colab., 1984), s-au vizualizat feocromocitomul şi medulosuprarenala. Medulosuprarenala normală a fost detectată la 22 şi 45 ore de la injectare. Studiile SPECT au evidenţiat metastaze hepatice multiple, precum şi metastaze craniene, pulmonare şi pelviene la pacienţi cu feocromocitom malign.

TIROIDA

O dată cu dezvoltarea şi perfecţionarea tehnicilor de diagnosticare s-a pus problema ca şi tiroida să fie investigată tridimensional. Aceasta se poate realiza cu ajutorul tomografiei computerizate de monoemisie (SPECT), rezonanţei magnetice nucleare (RMN) sau tomografiei cu emisie pozitronică (PET).

În prezent, atît de RMN, cît şi de PET nu pot beneficia prea mulţi pacienţi, dat fiind numărul mic de aparate existente în momentul de faţă în lume.

Prin compararea rezultatelor investigaţiilor SPECT cu cele obţinute prin scintigrafia clasică s-a observat că în cazul pacienţilor cu :

— hipertiroidie Graves — SPECT permite măsurarea volumului funcţional tiroidian şi calcularea dozei terapeutice de I-131 ;

— nodul tiroidian unic şi noduli hipofuncţionali — secţiunile SPECT indică cu precizie zonele hipo- şi afuncţionale ;

— noduli nedelimitaţi — imaginile SPECT evidenţiază diferenţa de captare a radiofarmaceuticului între noduli şi ţesutul extranodular ;

Scanned with OKEN Scanner

— noduli hiperfuncționali — prin SPECT se măsoară volumul funcțional al nodulilor pentru dozimetria I-131;

— gușă multinodulară — secțiunile transversale evidențiază ocuparea parțială și distorsiunea spațiului traheal de gușă, iar pe secțiunile sagitale se evidențiază extensia retrosternală a gușii;

— tiroidite Hashimoto, glanda în perioada postoperatorie sau cu supresie hormonală — SPECT aduce o mai mare precizie;

— adenom paratiroidian — SPECT evidențiază prezența adenomului în urma substracției pe imaginile cu Tl-201 și Tc-99m (Sandler și Patton, 1987).

În ceea ce privește investigarea tiroidei, SPECT are o valoare de necontestat în măsurarea volumului funcțional după achiziția imaginilor tridimensionale, cunoașterea volumului fiind necesară în calcularea dozei terapeutice de I-131 pentru tratamentul hipertiroidismului. Măsurarea volumului este foarte utilă și în cazul pacienților cu gușă mare, a cărei extindere posterioară nu se poate preciza altfel.

De asemenea, SPECT dă mai multe și mai precise informații funcționale și anatomice, precum și, de exemplu despre relația dintre gușa multinodulară și căile respiratorii. Istmul tiroidian, care nu se vede pe imaginile plane, este bine vizualizat pe secțiunile transversale și sagitale. Localizarea cu precizie a nodulilor reci este utilă în vederea actului chirurgical.

În cazul pacienților cu noduli nedelimitați, scintigrafia convențională a arătat o imagine normală, iar SPECT a evidențiat noduli hipofuncționali, asociați cu acromegalie și creșterea incidenței adenoamelor tiroidiene sau a altor neoplasme. În acest fel, SPECT influențează decizia ce urmează să fie luată în ceea ce privește tratamentul pacienților.

În timp ce scintigrafia convențională la pacienții cu gușă multinodulară prezintă multiple zone de hiper- sau hipocaptare, SPECT indică și extensia para- sau retrotraheală a gușii. Astfel, secțiunile transversale demonstrează compresia traheală, cele sagitale și transversale evidențiază extinderea gușii retrotraheal și retrolaringian, iar secțiunile frontale vizualizează captarea eterogenă a radiofarmaceuticului, caracteristică gușii multinodulare.

Deci, investigarea SPECT a tiroidei oferă mult mai multe informații anatomice și funcționale și este absolut necesară în special în evaluarea pacienților cu noduli nedelimitați, hipertiroidie și gușă multinodulară (Sandler și Patton, 1987).

MEDICINA SPORTIVĂ*

Explozia performanțelor sportive din ultimele decenii a impus o perfecționare continuă a diagnosticului medicosportiv, diferențiat pe cele 3 direcții de bază: starea de sănătate, nivelul dezvoltării fizice și a stării de nutriție, starea funcțională și capacitatea de efort.

Medicina sportivă, încercînd să țină pasul cu ultimele cuceriri științifice, a asimilat o serie de tehnologii de vîrf, care i-au permis o fundamentare științifică, uneori predictivă, a marilor performanțe sportive. Astfel, în deceniul al VII-lea, medicina nucleară s-a implementat profund în medicina sportivă, atît pe plan sanogenetic, cît și funcțional (aparat cardiovascular, tiroidă, ficat,

* În colaborare cu conf. dr. I. Drăgan.

Scanned with OKEN Scanner

rinichi, hormoni etc.), azi devenind o metodă cvasi de rutină, ca și în celelalte specialități medicale (Pop și Drăgan, 1974). Mai apoi a fost rîndul ecografiei (ultrasunetelor), care azi, în medicina sportivă, constituie o tehnologie de bază în diagnosticul funcțional și sanogenetic al cordului sportiv, cît și pe planul patologiei traumatice, al leziunilor musculo-ligamentare și tendinoase, fără a minimaliza și celelalte aplicații în diagnosticul medico-sportiv (compoziția corporală, ficat — căi biliare, rinichi etc.).

În prezent, în diagnosticul medico-sportiv se utilizează cu succes o nouă tehnologie modernă, de mare eficacitate — tomografia computerizată de monoemisie —, care a intrat deja în practica curentă în unele țări. Astfel, pentru cardiologia sportivă, pînă în prezent, două entități pot cunoaște o rezolvare diagnostică certă: cardiomiopatia hipertrofică (îngroșarea septului și micșorarea cavității ventriculare stîngi reprezentînd semne patognomonice) și hipertrofia ventriculară dreaptă ce este însoțită uneori de un mic defect ireversibil de perfuzie în apexul ventricular stîng. Cardiomiopatia hipertrofică, în ultimii ani apărînd mai frecvent și la sportivi, constituie cauză de moarte subită în sport, fiind incompatibilă cu activitatea sportivă. Hipertrofia ventriculară dreaptă, întîlnită în special în sporturile cu torace blocat, cu solicitare a cordului drept, ne dă o evaluare a gradului de adaptare cardiacă la efortul prestat și limitele acestei adaptări.

Sportivii pot beneficia pentru confirmarea diagnosticului de hematom renal, traumatic, de această metodă superioară. Traumatismul lombar (renal), involuntar sau voluntar, direct sau indirect, cauzează adesea leziuni parenchimatoase, cu sîngerări într-un timp sau doi timpi, ce se constituie adesea în hematoame renale. Acestea pot fi localizate cu mare precizie de SPECT, mai ales că simptomatologia clinică și celelalte metode uzuale, cu excepția ultrasunetelor, sînt destul de sărace.

În patologia aparatului locomotor la sportivi, patologie mereu în creștere, două entități morbide fac deja apel la această metodă diagnostică modernă: spondiloliză L_5 (L_4) și sinovită însoțită sau nu de artrită (mai frecvent la nivelul genunchiului). Spondiloliza lombară ($L_5 - L_4$) la sportivi este din ce în ce mai frecventă, etiologia fiind încă obscură. Durerea de spate este aceea care atrage atenția, iar examenul radiologic confirmă diagnosticul. În cazul tomografiei computerizate de monoemisie, vizualizarea creșterii radioactivității osoase asociată cu liza lombară atestă faptul că leziunea este activă din punct de vedere metabolic, justificînd și explicînd astfel simptomatologia algică pe care o resimte sportivul.

Patologia genunchiului ocupă un loc aparte în patologia ortopedică sportivă. Alături de leziunile meniscurilor și ligamentelor (colaterale, încrucișate), sinovitele și artritele genunchiului se întîlnesc nu rareori. Tomografia computerizată de monoemisie poate evidenția în aceste cazuri ceea ce radiologia sau alte metode de investigație nu sînt în măsură să facă: creșterea marcată a radioactivității în compartimentul medial, lateral sau patelofemural ale articulației genunchiului, coafectarea cartilajului articular (care se confirmă prin artroscopie) etc., toate acestea fără fisurarea sau lezarea cartilajului sau a sinovialei.

De asemenea, SPECT poate evidenția cu exactitate osteomielita tibială, relevînd faptul că, de obicei, extensia leziunii este apreciabil mai mare decît cea evidențiată radiologic sau prin examene radioizotopice, iar țesutul osos neafectat este, în același timp, mai mare decît ceea ce par să arate examenele de mai sus.

Scanned with OKEN Scanner

Tehnicile de medicină nucleară, sînt utile în traumatismele și afecțiunile periostale, fracturile de stres, sindromul tibial de stres (*shin splints*), leziunile articulare și ale structurilor periarticulare, în special cînd și țesutul osos este interesat, fracturi oculte (*covert*), (care nu sînt ușor de diagnosticat prin tehnici radiologice), leziunile acute ale mușchilor scheletici, afecțiunile inserției tendoanelor (entezite).

Se descriu cinci stadii ale fracturilor de stres cu implicare periostală (I — implicarea minimă periostală; II — reacția periostală moderată, osul fiind interesat 20—40%; III — fractură de stres precoce; IV — fractură de stres avînd cointeresare osoasă de 60—80%; V — fractură de stres completă, cu cointeresare osoasă 80—100%). Pentru diferențiere sînt necesare cel puțin două vederi ale osului (anterioară și laterală). De menționat că în fazele III, IV și V se remarcă o creștere a vascularizării în etapa acută și subacută, ceea ce lipsește în sindromul tibial de stres. Examenul radiologic este pozitiv numai în etapele III, IV, V, deci cînd fractura de stres este constituită. Tratamentul este prin repaus absolut segmentar, 1—2 săptămîni în etapele I și II, și o săptămînă în etapele III și V, urmat de recuperare 3—4 săptămîni.

Revenirea pe examenul de specialitate (tomografia computerizată de emisie) este de circa 2—3 luni pentru stadiile I, II și de 6 luni și chiar mai mult pentru celelalte stadii. Sindromul tibial de stres (*shin splints*) descris la sportivi, include durere și disconfort în extremitatea inferioară a membrului ca urmare a utilizării excesive a flexorilor piciorului; diagnosticul trebuie limitat la inflamația musculo-tendinoasă, excluzînd fractura și tulburările ischemice (circulatorii).

Pe secțiunile tomografice se evidențiază o zonă longitudinală de creștere a concentrației radionuclidului, de intensitate moderată, în porțiunea posteromedială a tibiei. Din punct de vedere scintigrafic, uneori poate fi o similitudine între acest sindrom și stadiile I—II ale fracturii de stres (reacțiile periostale); o angiogramă cu radionuclizi și urmărirea *pool*-ului sanguin pot ajuta la diagnosticul diferențial.

Tehnicile de medicină nucleară pot fi utile în diagnosticul unor traumatisme articulare, cu sau fără cointeresarea țesuturilor învecinate (ligamente, tendoane, sinovială etc.), în boli degenerative articulare (de exemplu, osteoartrite) etc. De asemenea, prin imagini SPECT pot fi individualizate și ligamente (inflamate, rupte). Artrografia cu radionuclizi se dovedește utilă în evidențierea unei anomalii articulare. Recent, folosirea unei injecții intraarticulare cu radionuclizi pare a da rezultate în tratamentul sinovitelor reumatice ale genunchilor și altor articulații (165—Dy=disprosium).

Evidențierea așa-ziselor „fracturi oculte" beneficiază de tehnicile cu radionuclizi în proporție de peste 90% (fracturi cu sau fără deplasare, neevidențiabile radiologic, la nivelul osului navicular carpian a corpului vertebral, a șoldului, în special la vîrstnici cu procese de osteoporoză; la tineri și adolescenți la nivelul cartilagiilor de creștere — sporirea concentrației radionuclidului la nivelul traumatismului comparativ cu zona nelezată, în special dacă imaginile se obțin la 8—24 ore după injectarea trasorului, ceea ce face să crească calitatea lor). Închiderea precoce a cartilajelor de creștere la nivelul epifizelor oaselor lungi (fapt de interes în medicina sportivă) se evidențiază prin scăderea activității metabolice și încetarea consecutivă a creșterii, mult mai precoce prin tehnicile cu radionuclizi, comparativ cu investigațiile radiologice sau clinice. Aceste situații pot apărea ca o con-

Scanned with OKEN Scanner

secință a fracturilor (la tineri) localizate la acest nivel. Studii de biopsie musculară au evidențiat că antrenamentul fizic excesiv poate să inducă modificări în fibrele musculare (mici distrugeri ?); acest proces este urmat de un influx de calciu în spațiul intracelular al celulor musculare afectate. Acest proces are loc și în caz de ischemie, ceea ce explică de ce agenții tomografiei osoase se pot localiza în zonele de necroză acută (infarct) miocardică. Prima anomalie pare a fi datorată alterării integrității membranei celulelor ischemice sau pe cale de necroză, urmată de precipitarea sărurilor de calciu în jurul mitocondriilor. S-a evidențiat tot prin biopsii musculare la sportivi (maratoniști) că celulele musculare solicitate excesiv în timpul efortului suferă un proces de liză care durează mai multe ore; ele sînt înlocuite rapid de celule musculare regeneratoare, proces ce durează mai multe zile după un maraton. Numai în caz de leziuni musculare repetate biopsiile musculare au evidențiat țesut de fibroză. Restabilirea morfologică a mitocondriilor și miofibrilelor după deteriorări repetate arată o restabilire progresivă în timp de 3—4 săptămîni după traumatism. Supraantrenamentul și efortul excesiv sînt cauzele cele mai frecvente de liză musculară la sportivi. Tratamentul cel mai eficace este repausul segmentelor pînă la dispariția durerii. Investigațiile cu radionuclizi (cu afinitate osoasă) practicate în primele zile de la apariția durerii ne poate ajuta să diferențiem leziunile acute musculare de sindromul de stres tibial, de leziunile scheletice (reacții periostale sau fracturi de stres) sau de anomalii ale articulațiilor, asociate sau nu cu leziuni ale țesuturilor periarticulare.

Aplicarea acestor tehnologii moderne aduce cu siguranță un cîștig în pregătirea sportivului de performanță, prin precizarea diagnosticului și scurtarea timpului de recuperare și reintegrare în activitatea sportivă.

Entezopatiile (entezite) se referă la procesele patologice localizate la nivelul la care tendonul se atașează de os. Fenomenul patologic poate fi datorat proceselor degenerative, proceselor inflamatorii, tulburărilor metabolice sau traumatismelor. Cele mai frecvente entezopatii se întîlnesc la nivelul trohanterului rotulei, calcaneului, tuberozității humerale, genunchilor. Investigația cu radionuclizi evidențiază înaintea examenului radiologic unele modificări, atunci cînd examenul radiologic poate fi negativ.

Un alt exemplu de entezită poate fi și inflamația simfizei pubiene („osteita pubiană"), frecventă la sportivi care solicită musculatura abdominală. Fasciita plantară poate fi considerată de asemenea ca o entezopatie (fascia plantară își are originea pe tuberozitatea medială a calcaneului), marcată de creșterea concentrației radionuclidului la acest nivel, aspect ce se poate întîlni și într-o bursită retrocalcaneană, tendinită achileană sau o fractură calcaneană de stres. Diagnosticul diferențial al acestor afecțiuni se realizează cu SPECT.

Anomalia scintigrafică întîlnită la nivelul inserției osoase a tendonului sau ligamentului (de exemplu, ligamentele colaterale ale genunchiului) se poate explica și prin reacția periostală datorată stresului sau leziunii. Clinic, apare durere la acest nivel. Tratamentul constă în repaus, crioterapie, încălțăminte sportivă adecvată, fizioterapie.

Sindromul de compartiment de o altă cauză de durere poate fi decelat prin examen scintigrafic.

Sportivii cu sindrom cronic de compartiment anterior (la nivelul coapsei) au valori ale presiunii intramusculare de repaus de 15 mm Hg (normal 4 ± 4 mm), care ureă

Scanned with OKEN Scanner

după efort la 75—100 mm Hg (normal 50—60 mm Hg), pentru a rămîne la 5 minute după efort la valori de 30 mm Hg (normal revine în 5 min după efort). Ca imagine, observăm o scădere a concentrației radionuclidului în jurul zonei de hiperpresiune, iar deasupra și sub această zonă, o creștere a concentrației radionuclidului în țesuturile moi, datorită hiperpresiunii intramusculare.

Obținerea unei imagini scheletice cu ajutorul tehnicilor de medicină nucleară reprezintă o metodă sensibilă de evaluare a anomaliilor osoase, musculare și tendinoase, deoarece poate detecta modificări minore în metabolismul și fluxul sanguin ale zonei investigate.

Diagnosticul diferențial este ușor dacă tehnicile de medicină nucleară se efectuează cît mai precoce de la debutul leziunii (traumatismului) sau a simptomatologiei clinice.

BIBLIOGRAFIE SELECTIVĂ

Botsch H., Pottmeyer A., Savaser A., Lochner B., Banzer D. (1982), *Emission tomography with 7-pinhole collimator for kidney imaging*, în Radionuclides in Nephrology, A. M. Jokes, A. R. Constable, N.J.G. Brown, W. N. Tauxe (eds.), Academic Press, London, 83—86.

Brill D. R. (1983), *Sports nuclear medicine. Bone imaging for lower extremity pain in athletes*, Clin. Nucl. Med., **8**: 101—106.

Britton K. E. (1982), *Quantitation: clinical applications*, în Computed Emision Tomography, P. J. Ell, B. L. Holman, (eds), Oxford Medical Publications, 521.

Granowska M., Britton K. E. et al. (1986), *A Prospective Study of 123-I-labelled Monoclonal Antibody Imaging in Ovarian Cancer*, **4**, 730—736.

Horne T., Hawkins L. A. et al. (1984), *Imaging of feochromocytoma and adrenal medulla with 123-I-metaiodobenzyl guanidine*, Nucl Med. Communicat., **5**: 763—768.

Kawamura J., Itoh H. et al. (1984), *In vivo estimation of renal volume using a rotating gamma camera for Tc 99m dimercaptosuccinic acid renal imaging*, Eur. J. Nucl. Med., **9**: 168—172.

Matin P., Lang G., Caretta R. et al. (1983) *Scintigraphic evaluation of muscle damage following extreme exercise —concise communication*, J. Nucl. Med., **24**: 308—311.

Matin P. (1988), *Basic principles of nuclear medicine technique for detection and evaluation of trauma and sports medicine injuries*, Seminars in Nuclear Medicine, XVIII, 90—112.

Mubarak S. J., Espinola D. A., Engin S. I. et al. (1982), *The medial tibial stress syndrome, a cause of shin splints*, Am.J. Sports Med., **10**: 201—205.

Pop T., Drăgan I. (1974), *Medicina Nucleară în sport*, în Medicina sportivă, I. Drăgan (sub red.) Edit. Stadion, 530.

Pop T. (1982), *Ecografia urologică*, în Diagnosticul cu ultrasunete, Edit. Medicală, București, 158.

Pop T. și colab. (1982), *New possibilities in colour echotomography*, Fifth World Congress of Ultrasound in Medicine and Biology, Brighton, 26—30 July.

Pop T. (1976), *Renoscintigrafia în diagnosticul proceselor expansive renale*, teză de doctorat.

Şandler M. P. and Patton J. A., *Multimadality imaging of the thyroidd and parathiroid glands*, J. Nucl. Med. **28**: 123—129.

Slosman D., Townsend D. et al. (1985), *Single photon emission computed tomography study of human cancer: utilizaion of 57-Co-labelled bleomycin*, Nucl. Med. Communic., **6**: 795——803.

Williams E. D., Parker C. (1982), *Kidney pseudotumor diagnosed by emission computed tomography*, Brit. Med. J., **285**: 1379.

Williams E. D., Parker C. et al. (1982), *Multiple section emission computed tomography of the kidney: an assessment* în Radionuclide in Nephrology, A. M. Jokes, A. R. Constable N. J. G. Brown W. N. Tauxe (eds.), Academic Press London 71—75.

Williams E. D., Parker C., Roy R. R., Rankin D. (1984), *Clinical evaluation of rotating gamma camera tomography of the kidney (abstract)*, Brit. J. Radiol., **57**: 947.

Williams E. D., Parker C. et al. (1986), *Multiple section radionuclide tomography of the kidney: a clinical evaluation*, Brit. J. Radiol., **59**: 975—983.

Scanned with OKEN Scanner



a

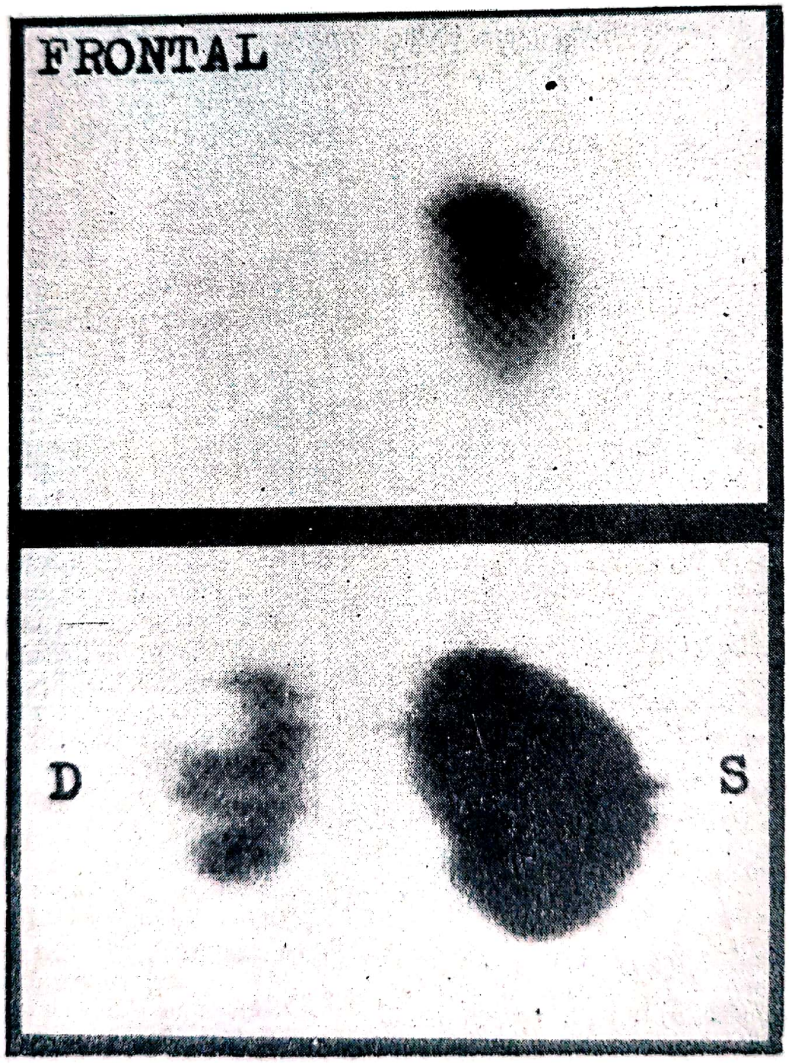

b

Fig. 11.1. — Infarct renal. Fată de 11 ani cu complicații după angioplastie. Scintigrafic rinichiul drept este mut. Studiul SPECT evidențiază un aspect corespunzător la infarcte multiple. *a* — imagine în incidența postero-anterioară; *b* — secțiuni frontale.

Scanned with OKEN Scanner

a

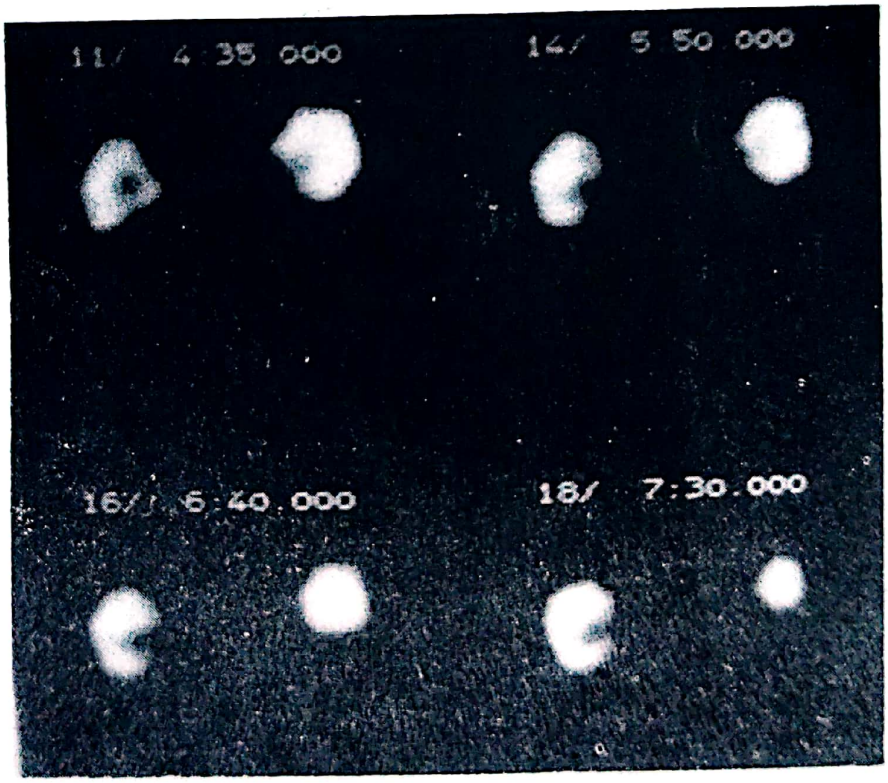

b

Fig. 11.2. — Hematom. Bărbat de 60 de ani, investigat în urma unui accident. SPECT evidențiază o zonă de hipocaptare în 1/3 mijlocie a rinichiului sting ; *a* — imagine în incidența postero-anterioară ; *b* — secțiuni transversale ;

Scanned with OKEN Scanner

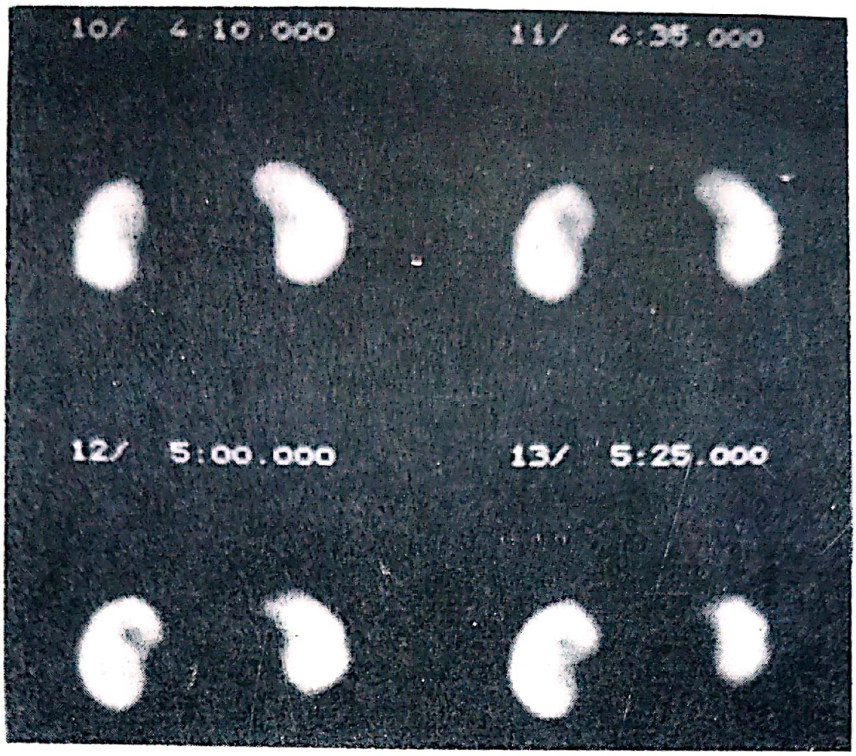

c

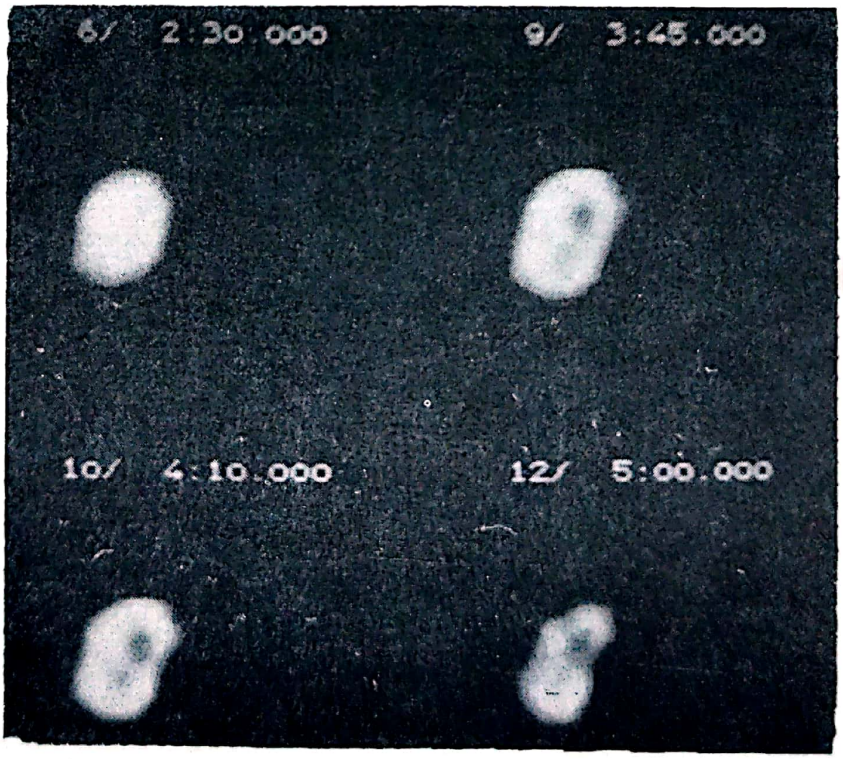

d

Fig. 11.2. — *c* — secțiuni frontale ; *d* — secțiuni sagitale.

Scanned with OKEN Scanner

a

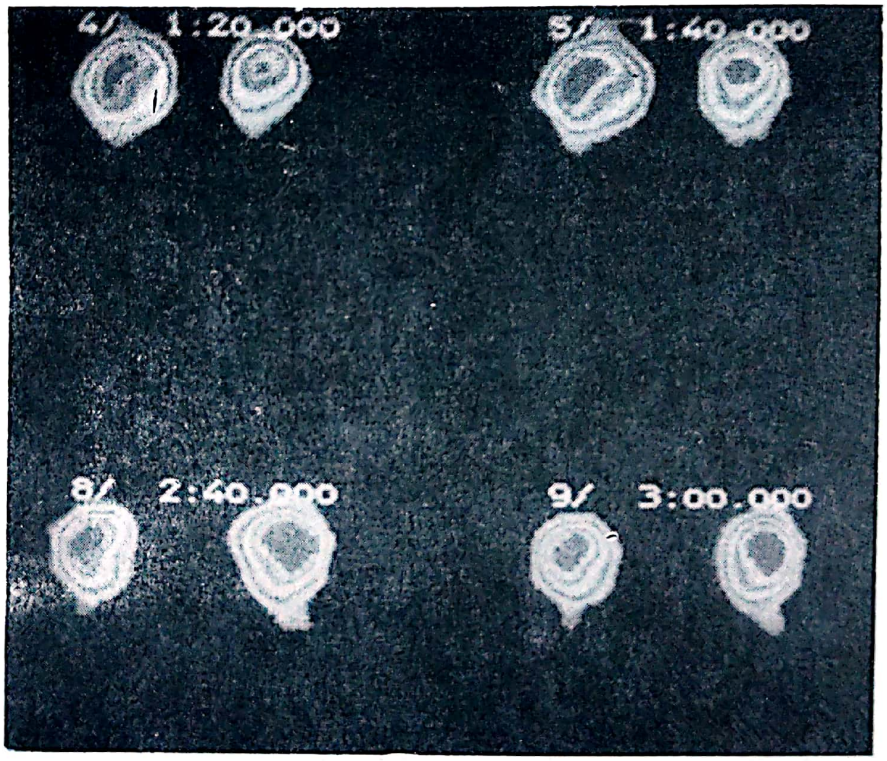

b

Fig. 11.3. — Pseudotumoră. Bărbat de 57 ani. Investigaţiile clasice au suspectat prezenţa unei mase la nivelul rinichiului drept. Scintigrafia plană a fost normală. Numai secţiunile SPECT frontale şi sagitale au indicat o captare modificată la nivelul rinichiului: *a* — imagini în incidenţele postero-anterioară, oblic-posterior-dreapta, lateral-stînga şi oblic-posterior-stînga; *b* — secţiuni transversale:

Scanned with OKEN Scanner

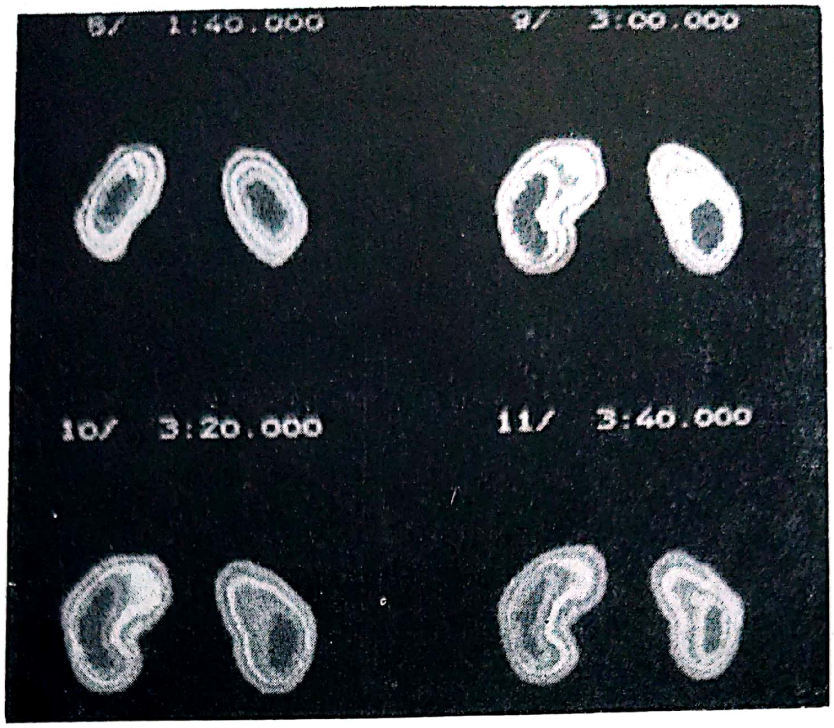

c

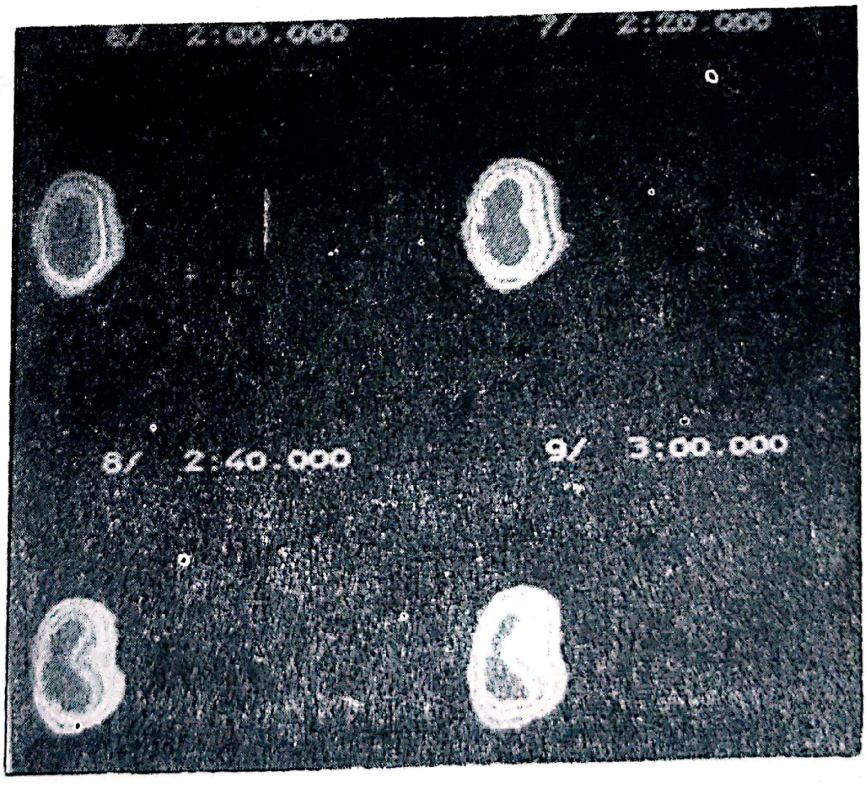

d

Fig. 11.3. — *c* — secțiuni frontale ; *d* — secțiuni sagitale.
Obs. : Imaginile au fost înregistrate din cod color.

Scanned with OKEN Scanner

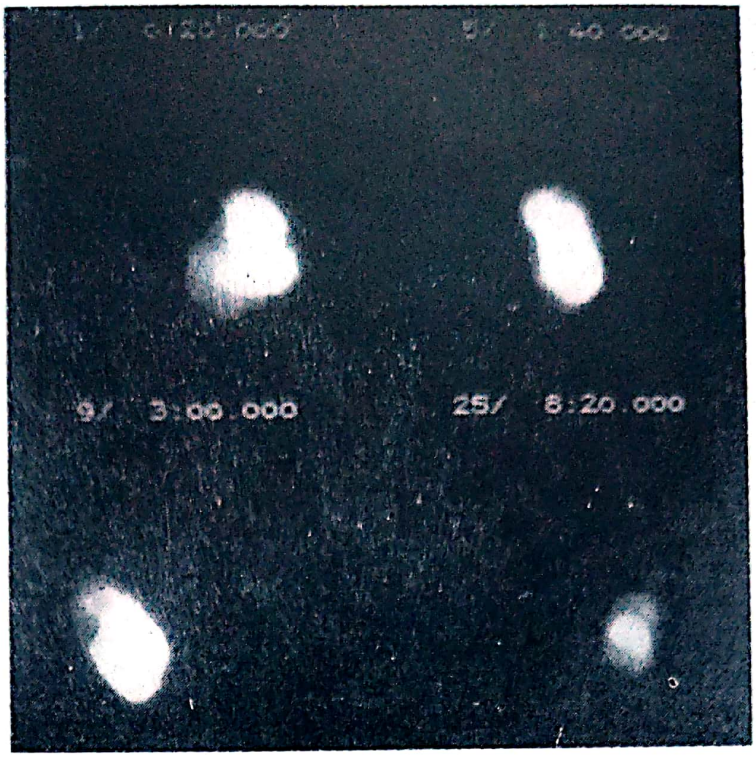

a

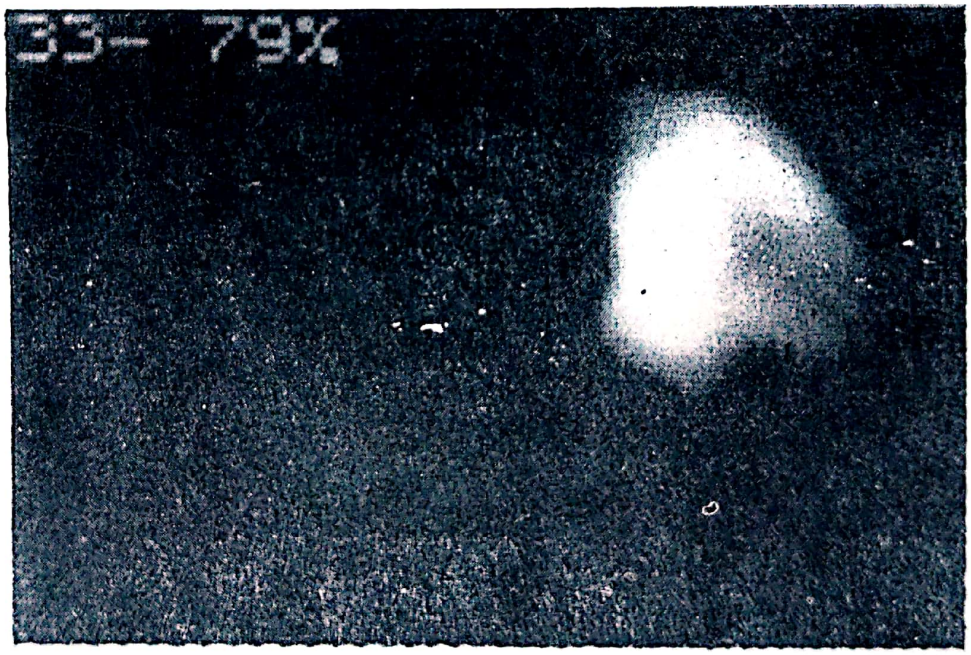

b

Fig. 11.4. — Tumoră papilară. Bărbat de 61 ani cu rinichi drept unic chirurgical. S-a evidenţiat o captare redusă a radiofarmaceuticului la polul inferior şi în calicele rinichiului. *a* — imagini în incidenţele postero-anterioară, oblic-posterior-dreapta, lateral-dreapta şi lateral-stînga; *b* — secţiune transversală;

Scanned with OKEN Scanner

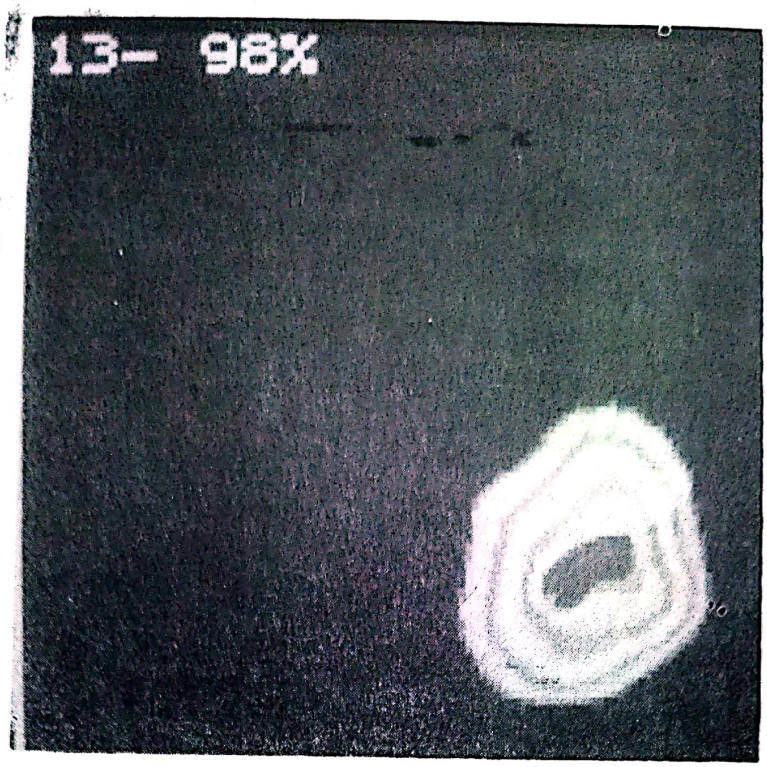

c

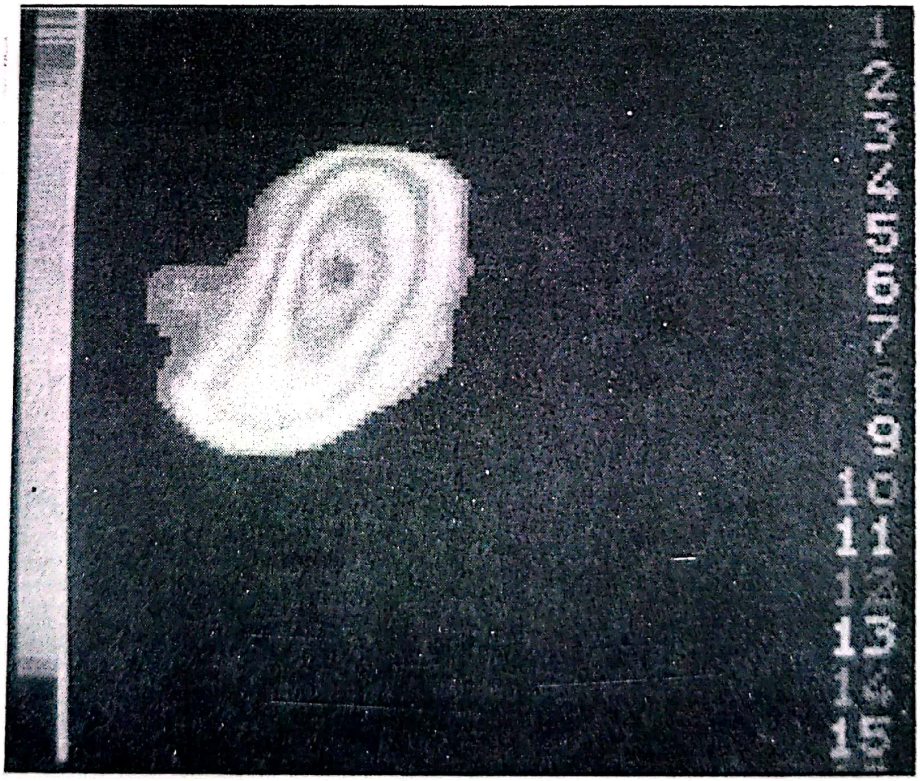

d

Fig.11.4. — *c* — secțiune frontală ; *d* — secțiune sagitală. *Obs.* : imaginile au fost înregistrate din cod color.

Scanned with OKEN Scanner

a

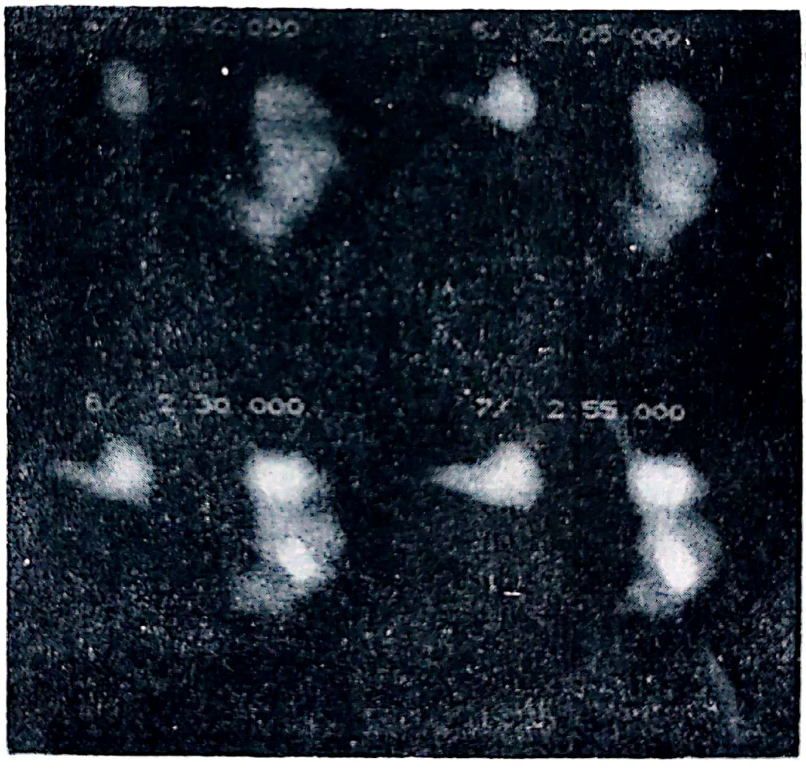

b

Fig. 11.5. — *Tumoră Wilms.* Fată de 8 ani. Prezenta hematurie și o masă la nivelul rinichiului drept. A fost diagnosticată și confirmată operator cu tumoră Wilms. *a* — imaginile în incidențele postero-anterioară, antero-posterioară, lateral-dreptа și lateral-stînga; *b* — secțiuni transversale;

Scanned with OKEN Scanner

c

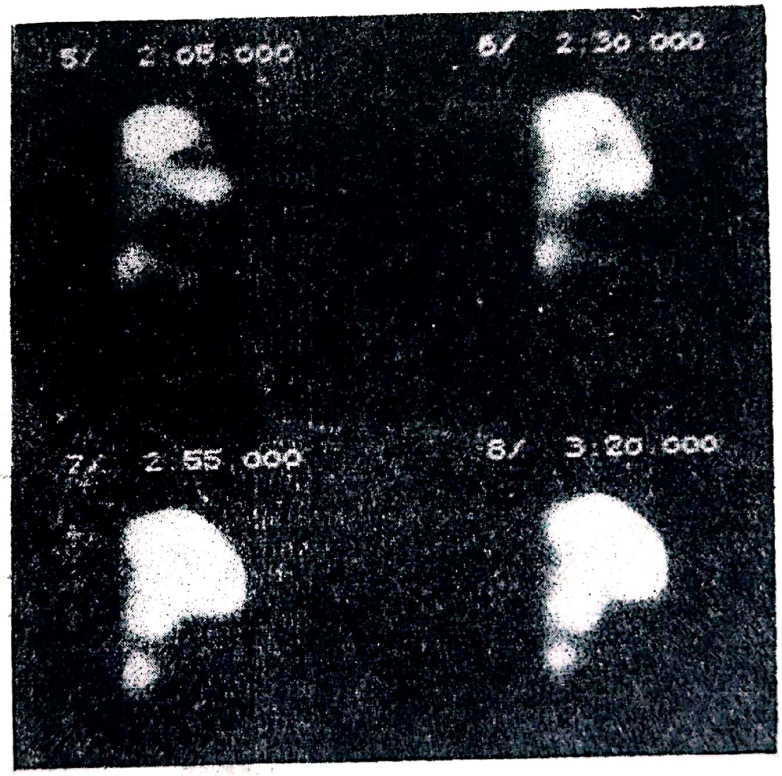

d

Fig. 11.5. — *c* — secțiuni frontale ; *d* — secțiuni sagitale.

Scanned with OKEN Scanner

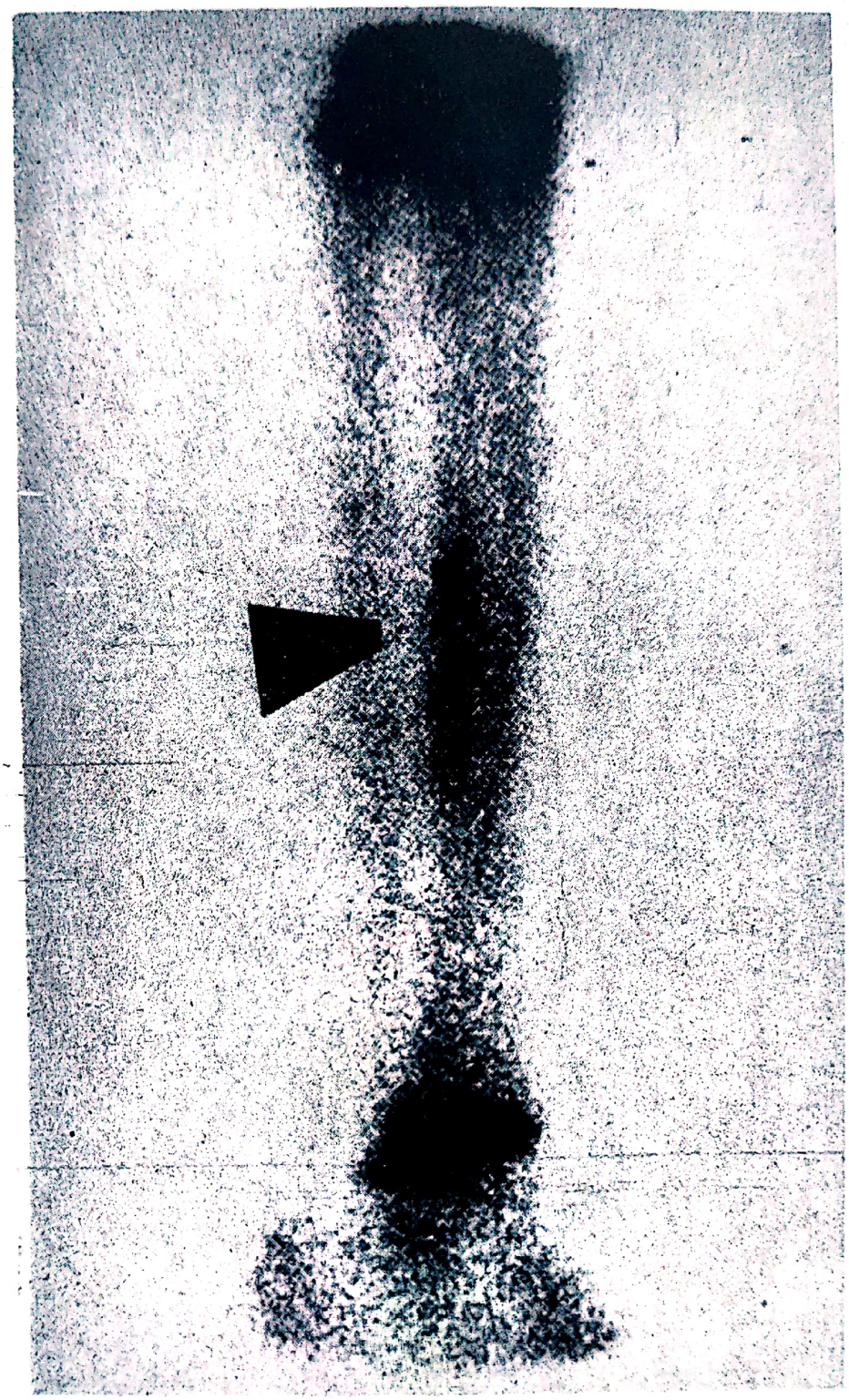

Fig. 11.6. — Sindrom de stres tibial (shin splints). Imaginea evidenţiază o zonă alungită, de hipercaptare a radiofarmaceuticului, în partea mediană a tibiei posterioare (aspect tipic).

Scanned with OKEN Scanner

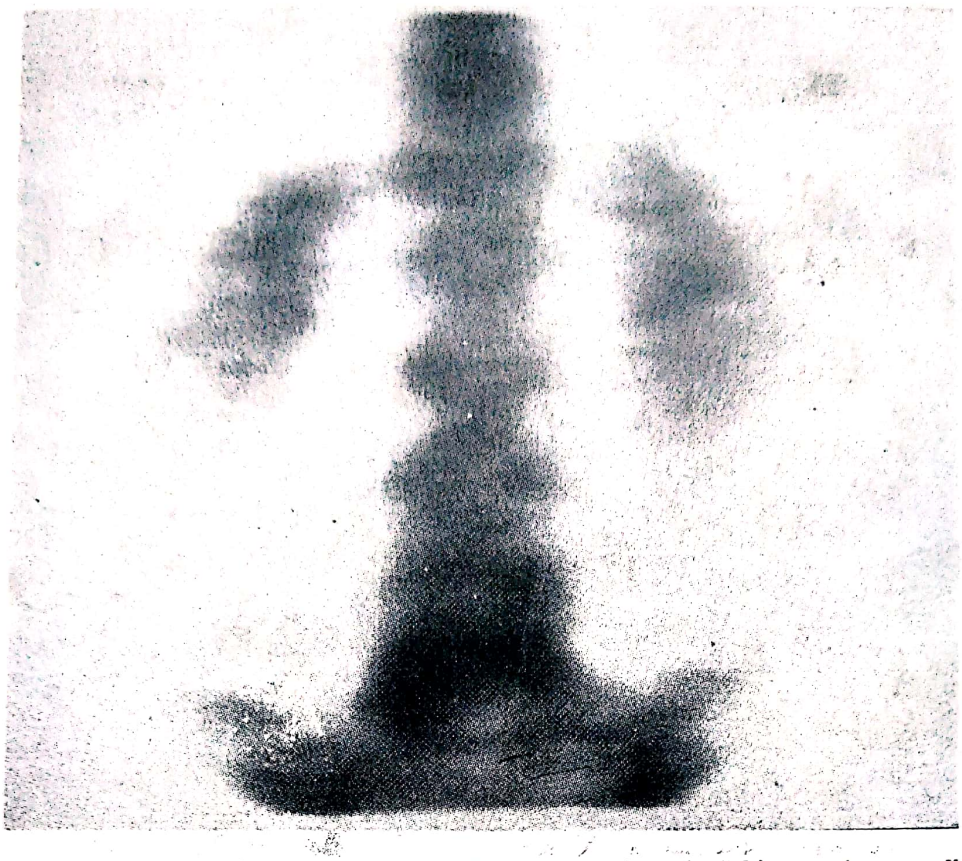

Fig. 11.7.— Fractură vertebrală. Secţiunea SPECT frontală evidenţiază hipercaptarea radionuclidului la nivelul vertebrei L5, preponderent pe dreapta. Secţiunile SPECT demonstrează, de asemenea, că fractura s-a produs fără deplasare.

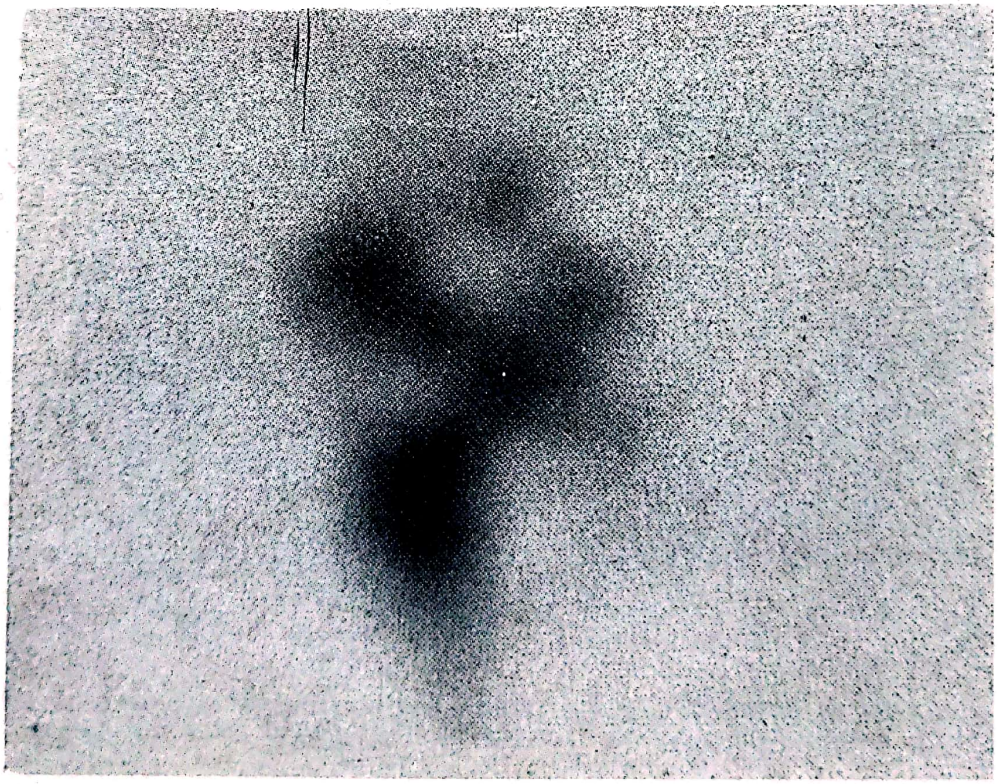

Fig. 11.8. — Inflamarea ligamentelor. SPECT evidenţiază că ligamentele cruciate sînt numai inflamate şi nu rupte.

Scanned with OKEN Scanner

B.

Tomografia computerizată de transmisie

Scanned with OKEN Scanner

CAPITOLUL IV

Principii iş aparatură

12 Principii fizice

ILEANA PETRARU şi TIBERIU POP

NOŢIUNI DE FIZICĂ A RADIAŢIILOR APLICATE ÎN CT

Un fascicul de raze X care străbate un corp suferă o atenuare, ce depinde de compoziţia şi densitatea corpului, precum şi de energia razelor X. Atenuarea fasciculelor ce traversează un corp omogen este exprimată cu ajutorul relaţiei :

$$I = I_0 \cdot e^{-\mu L} \qquad (1)$$

unde :

I = intensitatea radiaţiei transmise,
I_0 = intensitatea radiaţiei incidente,
μ = coeficientul de absorbţie specific corpului de studiu,
L = lungimea corpului iradiat.

Logaritmînd relaţia (1) şi separînd coeficientul de absorbţie, obţinem :

$$\mu = \frac{1}{L} \ln \frac{I_0}{I}. \qquad (2)$$

În practică, corpul străbătut de fasciculul de raze X este neomogen. Să presupunem că acesta este alcătuit din elemente de volum, de lungime w, pe care le putem considera omogene. Dacă I_0 este intensitatea radiaţiei incidente, atunci intensitatea radiaţiei transmise primului element de lungime w şi densitate constantă, I_1, va fi dată de relaţia

$$I_1 = I_0 . e^{-\mu_1 w} \qquad (3)$$

unde μ_1 reprezintă coeficientul de atenuare al primului element considerat omogen.

Dacă I_1 este intensitatea radiaţiei incidente asupra celui de al doilea element, de densitate constantă, atunci I_2, intensitatea radiaţiei transmise acestui element, va fi

$$I_2 = I_1 . e^{-\mu_2 w} \qquad (4)$$

unde μ_2 este coeficientul de absorbţie corespunzător celui de al doilea element omogen.

Continuînd această serie, intensitatea transmisă ultimului element va fi dată de relaţia :

$$I_n = I_{n-1} \cdot e^{-\mu_n w} \qquad (5)$$

Dacă ţinem cont de relaţiile anterioare se va obţine :

$$I_n = I_0 \cdot e^{-(\mu_1 + \mu_2 + \cdots \mu_n) w} \qquad (6)$$

Prin logaritmarea relaţiei (6) şi separarea coeficienţilor de absorbţie rezultă :

$$\mu_1 + \mu_2 + \ldots + \mu_n = \frac{1}{w} \cdot \ln \frac{I_0}{I_n} \qquad (7)$$

Scanned with OKEN Scanner

Valoarea coeficientului de absorbție este direct proporțională cu densitatea materialului. Prin urmare, dacă interesează variația densității unui corp, este suficient să se studieze distribuția coeficienților de absorbție.

Deoarece reprezentarea coeficienților de absorbție în valoarea absolută este dificilă, s-a stabilit ca aceștia să fie exprimați în valori relative, raportate la o valoare de referință, aceea a apei, după formula :

$$\mu = \frac{\mu_{corp}}{\mu_{apă}}. \qquad (8)$$

Exprimarea coeficientului de absorbție, dată de relația (8), nesatisfăcînd întru totul cerințele, o dată cu răspîndirea tomografiei computerizate de transmisie (CT) s-a impus o scară de măsură — „scara Hounsfield". Valorile coeficienților de absorbție raportate tot la valoarea apei sînt exprimate în „unități Hounsfield" (U. H.) după formula :

$$\text{U.H.} = \frac{\mu_{corp} - \mu_{apă}}{\mu_{apă}}.$$

Scara de măsură Hounsfield are două valori fixe pentru care se face calibrarea aparatelor CT :

$$\mu_{aer} = 1\,000 \text{ U.H.},$$

$$\mu_{apă} = 0 \text{ U.H.}$$

În figura 12.1 sînt prezentate diferite valori ale coeficienților de absorbție proprii corpului uman, măsurați în U.H. (unități Hounsfield).

Trebuie să fie amintit faptul că aceleași țesuturi sau materiale pot avea valori Hounsfield diferite de la o instalație la alta. După cum arată și literatura de specialitate, diferențe de 10—20 U.H. sînt posibile chiar la instalațiile produse de același fabricant. Acest lucru este firesc, dat fiind faptul că diverși producători rezolvă în mod diferit : problema variațiilor în timp îndelungat a tensiunii înalte folosite, problema filtrării radiației, cît și cea a formei și poziției în cîmpul de măsurare a fantomelor folosite pentru etalonare (Levi și colab., 1982).

De asemenea, este important de știut că valorile coeficientului de absorbție depind în mod direct și

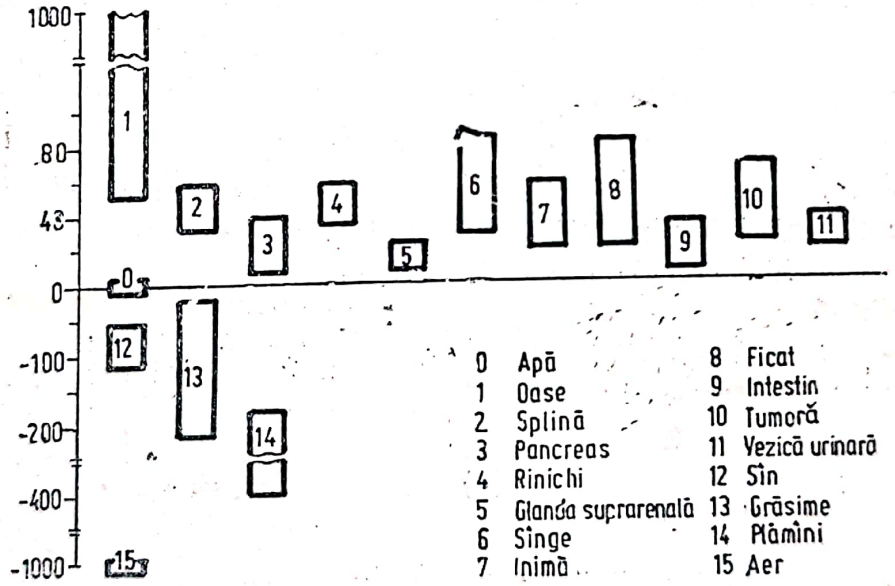

Fig. 12.1. — Valorile tipice de absorbție în organism (la 125 kV).

esențial de energia radiației incidente. Iată de ce calitatea radiației emise de tubul de raze X trebuie controlată cu precizie pentru a obține imagini identice pe același aparat sau pe aparate diferite.

GENERAREA RADIAȚIILOR

În tomografia computerizată de transmisie se utilizează radiația X, dat fiind faptul că acest tip de radiație ionizantă oferă o serie de avantaje, de exemplu, folosind radiația X, se simplifică procesul de pornire și oprire a sursei de radiație, putîndu-se controla cu eficiență ridicată calitatea și cantitatea radiației.

În cazul surselor consacrate de raze X, emisia radiației se produce în urma interacției unui fascicul de electroni accelerați de un cîmp electric produs de o diferență de potențial U_0, cu atomii unei plăcuțe metalice numită anod, confecționat de obicei din tungsten. Electronii sînt emiși de un filament incandescent în urma trecerii curentului electric, filament care are un potențial negativ și se numește catod. Locul unde fasciculul de electroni lovește anodul poartă numele de pată focală. Radiația emisă se distribuie sub forma unui fascicul conic centrat în pata focală.

Fig. 12.2. — Spectrul radiației Rontgen.

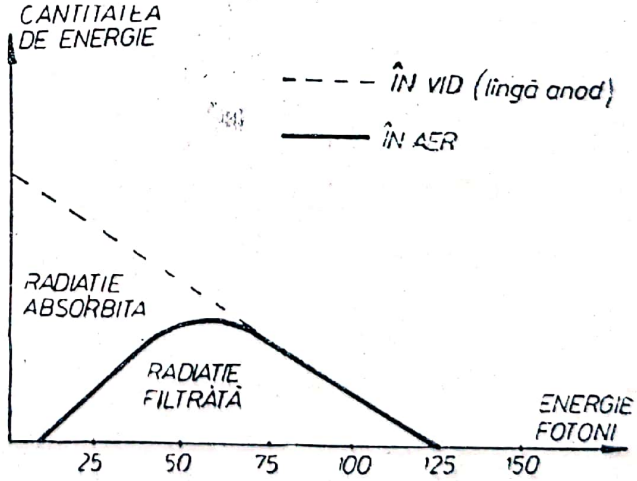

Parametrii electrici specifici funcționării unui tub cu raze X sînt:

— diferența de potențial dintre anod și catod, respectiv tensiune U_0 de accelerare a electronilor, care generează un cîmp electric;

— curentul electric al tubului I_0, care determină numărul de electroni ce bombardează anodul, emiși de filamentul catodic;

— tensiunea electrică aplicată la bornele filamentului E_0, ce determină incandescența acestuia pînă la temperaturi de 1 500°C — 3 000 °C, tensiune de care depinde numărul de electroni susceptibili de a fi emiși.

Pentru valori date ale diferenței de potențial U_0 și tensiunii electrice E_0, curentul electric I_e are o valoare precisă, exprimată în mA.

Parametrii electrici menționați mai sus sînt furnizați de generatorul de înaltă tensiune.

O parte considerabilă a energiei cinetice a electronilor emiși (circa 98 %) se transformă în energie termică, dar și în radiație X (1 %), conform legilor de conservare a energiei.

Intensitatea radiației este direct proporțională cu I_0 — curentul tubului, iar calitatea radiației, respectiv energia fotonilor emiși, este dependentă de U_0 — diferența de potențial dintre anod și catod —, precum și de materialul din care este confecționat anodul (fig. 12.2).

Intensitatea unei radiații X se poate reprezenta grafic în funcție de energia fotonilor emiși, această reprezentare fiind cunoscută sub numele de

Scanned with OKEN Scanner

spectrul radiației. Spectrul unei radiații furnizează date referitoare la variația energiei fotonilor în regiunea anodului la emisie, precum și informații privind distribuția acestei energii după ce fotonii au străbătut un obiect oarecare.

Studiind un astfel de spectru de radiație, se pot constata următoarele: fotonii cu energii mici sînt absorbiți foarte ușor de materialul pe care îl străbat, în timp ce fotonii cu energii mari pot fi puși în evidență la ieșirea din materialul iradiat. Avînd în vedere aceste observații, se poate afirma că spectrul radiației la ieșirea din material diferă față de cel de la intrare. Fenomenul poartă numele de *filtrarea radiației*.

În ceea ce privește aplicațiile practice, fotonii de energii mici nu sînt utilizați din cauza efectului nociv pe care îl au asupra organismului, precum și datorită faptului că afectează calitatea imaginii CT, prin fenomenul de filtrare. Fotonii care aduc informații utile referitoare la structura țesutului iradiat sînt cei de energii mari, de peste 70 KeV (Alecsander și colab., 1985).

Tubul Roentgen

Problema cea mai importantă, relativ la construcția unui tub Rx destinat instalațiilor CT, este cea legată de necesitatea disipării eficiente a cantității mari de energie termică rezultată în urma bombardării cu electroni a anodului. Dacă această cerință nu este satisfăcută, există pericolul topirii anodului în regiunea centrului focal și deci, implicit, încetarea emisiei de radiație X.

Primele instalații CT au fost echipate cu tuburi cu anod construit dintr-un bloc cilindric masiv de cupru în care este încorporată o pastilă dintr-un material greu fuzibil, numită țintă.

Catodul și anodul, parțial, se găsesc în interiorul unui tub de sticlă cilindric. În tub există un vid foarte accentuat, aproximativ a milioana parte dintr-un torr (10^{-6}T) (Chișleag, 1986).

„Ținta" metalică este de obicei făcută din tungsten sau wolfram, iar filamentul catodului din wolfram.

Cu acest tip de tub se pot obține radiații cu energie de pînă la 300 KeV și puteri electrice în regim continuu pînă la 4 kW (Alecsander și colab., 1985).

Pentru puteri mari (150 Kw), în regim de impulsuri, au fost realizate tuburi radiogene cu anod rotativ, de tip metalic. În acest caz, anodul este constituit din molibden gros de 3 mm, acoperit cu un strat de 1,5 mm de wolfram.

Tuburile radiogene moderne au discul anodic constituit dintr-un bloc de grafit, capabil să înmagazineze cantități mari de căldură, acoperit cu o placă de molibden și un strat milimetric de wolfram. Discul este cuplat prin intermediul unui ax la rotorul unui motor (Chișleag, 1986). Anodul catodul și rotorul motorului se găsesc într-o incintă de sticlă vidată. În exteriorul incintei de sticlă, cu ajutorul unor bobine, se creează un cîmp magnetic învîrtitor, care antrenează în mișcarea de rotație anodul. Un astfel de anod poate fi privit în timpul funcționării ca fiind format din mai multe tuburi simple cu anod fix, care se schimbă o dată cu rotația anodului. Atunci cînd un anod elementar a înmagazinat suficientă energie termică este schimbat cu următorul anod de pe discul anodic. Pe timpul de funcționare, o mare parte din energia acumulată în zona focusului este distribuită radiatorului, tubul fiind astfel capabil să execute un nou ciclu.

Incinta de sticlă vidată, în care sînt introduși anodul și catodul, este plasată într-un înveliș de protecție cilindric, numit cupolă. Spațiul dintre tubul de sticlă și pereții cupolei este umplut cu ulei, ce joacă rol de izolator pentru înalta tensiune și con-

Scanned with OKEN Scanner

ribuie la răcirea tubului, prin difuziunea căldurii de la tub la cupolă (Chișleag, 1986). Prin acest procedeu se pot disipa cantități de căldură corespunzătoare unei energii de pînă în 1 300 J în cîteva minute.

Capacitatea de disipare termică a tubului radiogen este o caracteristică importantă în exploatarea instalațiilor CT. Ea poate limita numărul de imagini obținute în secvență rapidă sau cel obținut într-o perioadă mai mare, dacă ținem cont de timpul necesar răcirii tubului.

Deci, în concluzie, pentru bunul mers al unei instalații CT este imperios necesară o disipare termică eficientă, fără de care exploatarea unei instalații CT devine neoperațională.

METODE DE RECONSTRUCȚIE

Un corp de volum oarecare se poate reprezenta în spațiu prin cuburi (ca la jocurile de copii) sau paralelipipede dreptunghice mici, obținîndu-se astfel o aproximare mai mult sau mai puțin precisă a corpului inițial. În această idee, o secțiune din corpul studiat poate fi aproximată printr-o grupare de astfel de cuburi sau paralelipipede mici (fig. 12.3). Această aproximare, ghidată după anumite legi, ce vor fi stabilite ulterior, poartă numele de *reconstrucție* (Goodeaough și colab., 1982).

Eroarea de aproximare este cu atît mai mică cu cît elementele de volum cunoscute sînt mai mici. Matematic există posibilitatea găsirii unui volum elementar (Voxel), astfel încît aproximarea corpului cu un număr mare de elemente să conducă la o bună precizie de reprezentare. În cele ce urmează se va considera că această condiție este îndeplinită.

Se presupune că s-a reconstituit cu o precizie bună un corp oarecare; în continuare, se pune problema reprezentării acestei reconstrucții. O reprezentare tridimensională este încă dificilă la nivelul posibilităților tehnice actuale și ascunde ochilor investigatorului „miezul corpului". Pentru a depăși aceste impedimente, se utilizează reprezentarea bidimensională a unei secțiuni, asociind fiecărui element de volum un punct din planul folosit pentru reprezentare.

În scopul decelării densităților, se va asigura o nuanță de gri sau o culoare (obținută din amestecul a trei culori de bază : roșu, verde, albastru) fiecărui punct de aceeași densitate. O astfel de reprezentare poate fi obținută pe suprafața unui tub catodic alb-negru sau color. Rezultatul va fi ceea ce, în mod normal, poartă numele de imagine.

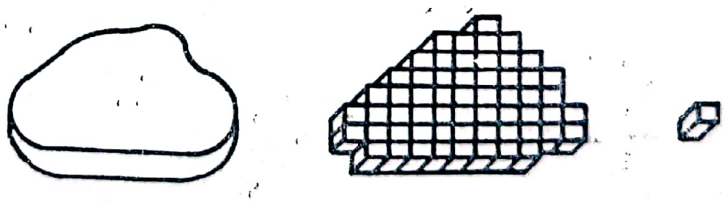

Fig. 12.3. — Secțiune dintr-un corp oarecare (a) și aproximarea ei (b) cu elemente de volum(c).

Pentru o reprezentare cît mai fidelă trebuie să se țină cont de neomogenitatea corpurilor studiate. Astfel, în reconstrucție se vor folosi elemente de volum constant, dar cu densități diferite.

Raportînd în domeniul medical acest „corp de studiu", se poate afirma că apare posibilitatea reprezentării unei secțiuni din corpul uman sub forma unei imagini.

Scanned with OKEN Scanner

AFIŞAREA IMAGINILOR

Din cele prezentate pînă acum se trage concluzia că o secţiune din corpul uman poate fi reprezentată printr-o imagine alb-negru sau color, astfel încît fiecărui volum elementar (voxel) să-i corespundă un element de imagine (pixel).

În aplicaţiile curente, o imagine formată din 256 × 256 pixeli este suficientă, iar o imagine de 512 ×512 puncte dă rezultate foarte bune.

Dimensiunea cîmpului de măsură al computer-tomografului, de 51 pînă la 70 cm, oferă posibilitatea vizualizării unei secţiuni de această mărime, a unei imagini de diametru mai mic sau chiar focalizarea pe un detaliu oarecare, folosind facilităţile de mărire, micşorare sau centrare ale aparatului.

Examinînd scara de măsură (Hounsfield (fig. 12.1) se observă că cele mai mici valori ale coeficienţilor de absorbţie sînt cele ale aerului şi gazelor, în timp ce masa osoasă sau masele plastice au valori maxime. După cum s-a amintit, folosind facilităţile TV, se poate alătura fiecărui coeficient de absorbţie o nuanţă de gri, acoperind practic o gamă de 2 000 de valori. Deoarece ochiul uman nu este capabil să distingă mai mult de 16—20 nuanţe de gri, capacitatea de rezoluţie a echipamentului nu poate fi integral folosită. Pentru a depăşi acest impediment, se poate selecta un interval mai restrîns (o „fereastră") din întinderea totală a valorilor coeficienţilor de absorbţie, interval care se extinde peste toată gama valorilor intensităţilor monitorului.

Altă posibilitate ar fi împărţirea domeniului de variaţie a coeficienţilor de absorbţie în 16 pînă la 20 de intervale egale între ele. Fiecărui interval de acest fel i se alătură o nuanţă de gri.

În practica obişnuită, mai folosită este prima metodă, cea a „ferestrei", care oferă investigatorului posibilitatea studierii în detaliu a domeniului de coeficient de absorbţie, ce constituie ţesutul de interes diagnostic.

RECONSTRUCŢIA IMAGINII

Prin tehnica de reconstrucţie a imaginii se înţelege algoritmul matematic cu ajutorul căruia, folosind nişte date primare direct măsurabile, referitoare la corpul studiat, se poate obţine imaginea structurii interne a unei secţiuni a corpului.

Fiecare valoare măsurată, obţinută prin intermediul computer-tomografului, furnizează o ecuaţie liniară, ale cărei necunoscute sînt coeficienţii de absorbţie ai corpului transradiat. În acest mod, se obţin atîtea ecuaţii cîte valori sînt măsurate. Folosind aceste ecuaţii, se poate determina un număr de necunoscute corespunzător numărului de puncte ale imaginii (pixeli).

Sistemul obţinut cuprinde aproximativ 100 000 de ecuaţii liniare şi nu poate fi rezolvat printr-un procedeu direct. Există totuşi o tehnică de rezolvare relativ simplă, şi anume tehnica iterativă, care este demonstrată prin intermediul unui exemplu, inteligibil în figura 12.4.

Pentru simplificare să presupunem că secţiunea poate fi subdivizată în 4 cîmpuri de formă pătratică, fiecare cu un coeficient de absorbţie cunoscut, μ_i. Cifrele înscrise sînt valori relative ale coeficienţilor de absorbţie ale elementului de volum corespunzător. Suma acestor valori, de la stînga la dreapta şi de sus în jos, pe fiecare linie, este echivalentă cu valoarea măsurată I, pe direcţia respectivă. Cele patru măsurători, pe orizontală şi verticală, nu sînt independente una de alta, iată de ce o măsurătoare verticală poate fi înlocuită de una diagonală.

Scanned with OKEN Scanner

Ecuațiile liniare ce rezultă pentru exemplul din figura 12.4 sînt următoarele :

$$\begin{aligned} \mu_1 + \mu_2 &= 8, \\ \mu_3 + \mu_4 &= 4, \\ \mu_1 + \mu_3 &= 8, \\ \mu_2 + \mu_4 &= 4. \end{aligned} \qquad (1)$$

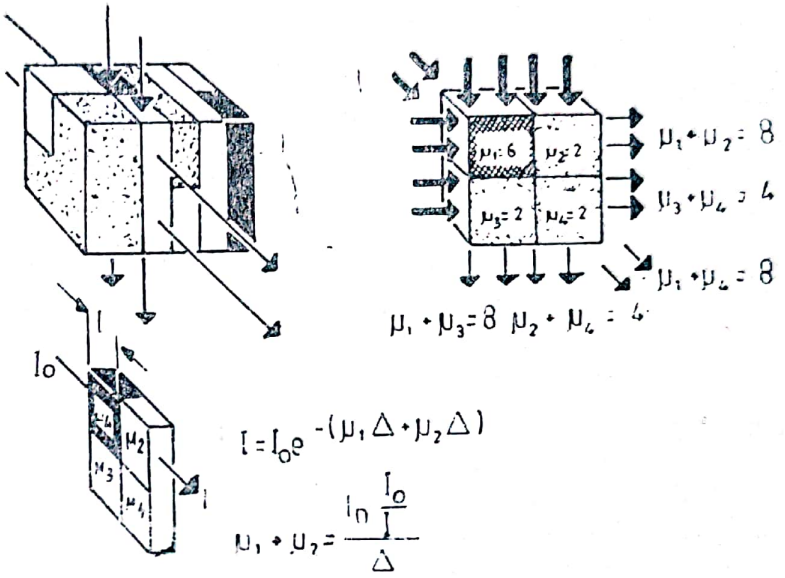

Fig. 12.4. — Determinarea algebrică a coeficienților de absorbție.

Sumele : $\mu_i + \mu_j$ se obțin pornind de la valoarea măsurată a intensității I care străbate cîmpurile i și j, unde : $i, j \in \overline{1, 4}$.

$$I = I_0 \cdot e^{-(\mu_1 \Delta + \mu_2 \Delta)} \qquad (2)$$

Se logaritmează ecuația (2) și se separă suma $\mu_1 + \mu_2$:

$$\lg I = \lg I_0 - \Delta(\mu_1 + \mu_2) \qquad (3)$$

$$\mu_1 + \mu_2 = \frac{\ln \frac{I_0}{I}}{\Delta}, \qquad (4)$$

unde Δ este grosimea secțiunii studiate.

Ideea de bază a rezolvării sistemului (1) folosind principiul iterației este următoarea : pentru început, valorile determinate de fasciculul de măsură sînt distribuite uniform în cîmpurile pătratice, de exemplu de pe orizontală, pentru prima proiecție. Pasul următor este compararea valorilor distribuite ale coeficienților de absorbție cu valorile măsurate pentru a doua proiecție. Dacă apar diferențe, acestea se modifică aplicînd aceeași corecție tuturor elementelor de volum traversate de fluxul de radiație respectiv. Apoi comparăm acești coeficienți de absorbție cu cei rezultați din datele măsurate pentru următoarea proiecție și așa mai departe. Cînd s-au terminat toate proiecțiile, comparăm din nou rezultatul cu prima proiecție și continuăm această procedură pînă cînd nu mai apar deosebiri semnificative între valorile măsurate și cele calculate.

Relațile obținute sînt totuși mai complicate, ținînd cont de faptul că secțiunea de studiu este compusă din 100×100 sau chiar mai multe elemente de imagine. Iată de ce o tehnică iterativă, ca cea prezentată mai sus, este de preferat unei tehnici de rezolvare directă a sistemului de ecuații liniare.

Tehnica iterativă este explicată în figura 12.5.

Metoda prezentată pînă acum, simplă din punct de vedere conceptual, prezintă un impediment major : ea poate fi aplicată numai în momentul în care sînt disponibile toate măsurătorile rezultate din toate proiecțiile, ceea ce implică începerea procesului de iterare după terminarea achiziției datelor de măsură, deci o cantitate mare de timp pentru prelucrarea datelor. G. Hounsfield, construind computer-tomografele de uz larg, a ajuns la concluzia că timpul necesar prelucrării datelor este prea mare (de ordinul orelor), dar nu a găsit altă posibilitate de a-l reduce decît folosirea unui calculator de capacitate mai mare, cu performanțe mai ridicate.

Aparatele moderne folosesc un procedeu de reconstrucție neiterativ, denumit *retroproiecție*, bazat pe lucrările din 1917 ale matematicianului Johann Radon, foarte asemănător cu cel conceput de Cormack (Bracewell R., 1977 ; Webb S. 1982). În afara avantajului că reduce numărul aparatelor și, implicit, timpul de calcul, acest procedeu de prelucrare are un avantaj major : nu presupune colectarea tuturor datelor rezultate din proiecții înainte de începerea calculelor de reconstrucție. Prelucrarea datelor simultan cu achiziția lor permite afișarea imaginii evasisimultan cu terminarea colectării datelor de măsură.

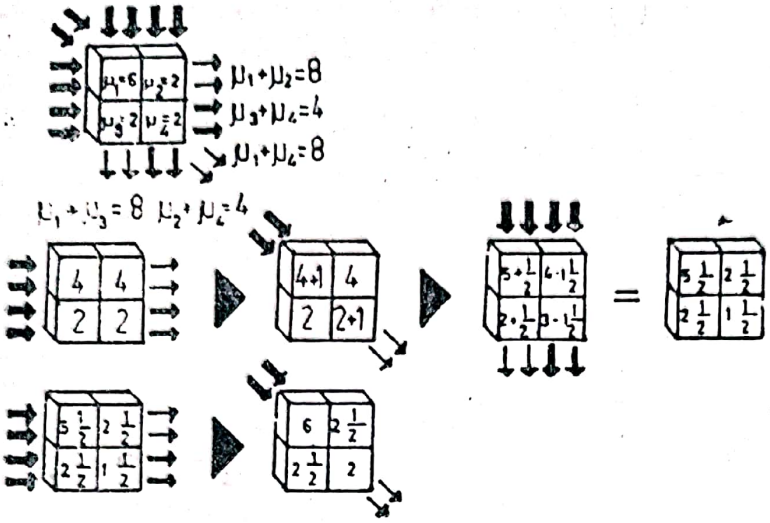

Fig. 12.5. — Reconstrucția imaginii prin tehnica iterativă.

CONVOLUȚIA

Unul din neajunsurile majore ale aparatelor CT din prima generație îl reprezintă faptul că, pe imagine, contururile organelor erau dublate de o umbră, deci în acest context nu se putea obține trecerea netă de la un țesut la altul, așa cum se întîmplă în realitate. Cerința stringentă era cea a reprezentării de detalii fine ale corpului studiat. Cercetările efectuate ulterior au ajuns la concluzia că această deficiență poate fi înlăturată integral prin prelucrarea proiecțiilor înaintea procesului de reconstrucție. Acest procedeu este cunoscut în matematică sub numele de *convoluție*.

Acest procedeu al convoluției, care permite construcția imaginii din profilele corectate ale intensității, se desfășoară în doi pași.

Valorile intensității radiației emise sînt logaritmate. În acord cu legea de atenuare a intensității, magnitudinile rezultate sînt proporționale cu

suma valorilor coeficienţilor de absorbţie respectivi.

Înaintea începerii procesului de reconstrucţie, deci înaintea suprapunerii proiecţiilor individuale, pentru a produce o imagine unică, netă, fără umbre, semnalul obţinut prin logaritmare este convolvat cu o funcţie de corecţie, procedeu numit şi filtrare de convoluţie.

Procedeul convoluţiei este sugestiv ilustrat în figura 12.6.

În prezent au fost realizate filtre de convoluţie capabile să reprezinte fidel structurile fine dimensional (rezoluţie spaţială) sau structurile fine din punctul de vedere al densităţii (rezoluţia de contrast). Aceste filtre de convoluţie sînt diferite pentru imaginile de craniu faţă de cele, de corp. În mod uzual, investigatorul alege prin *software* filtrul corespunzător pentru a obţine imaginea potrivită scopului propus.

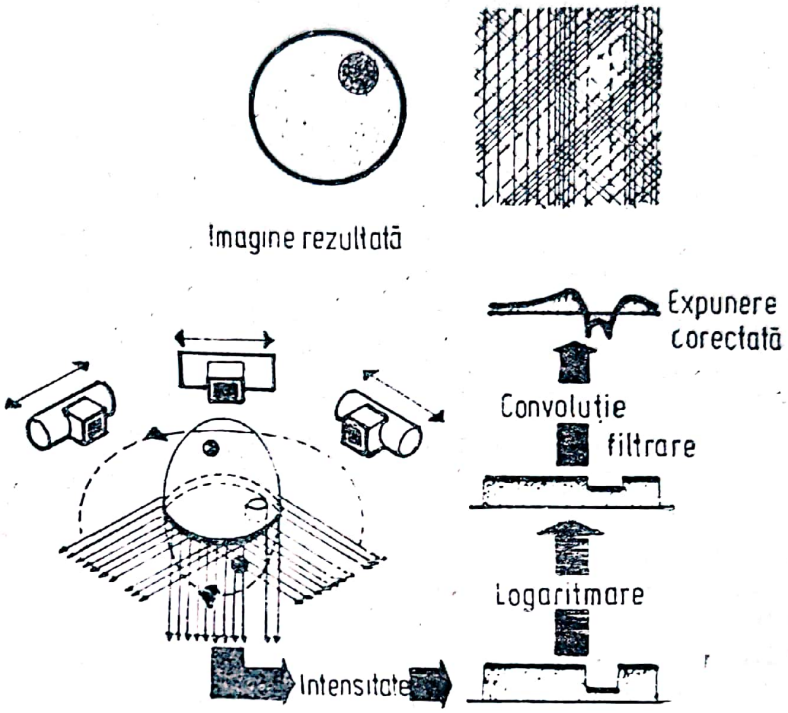

Fig. 12.6. — Construcţia imaginii. din profilele cu intensitate corectată—convoluţie tehnică.

BIBLIOGRAFIE SELECTIVĂ

Alecsander J., Kalender W., Linke G. (1985), *Computertomographie: Biwertungsmerknah, Gerätetechnik, Anwendungen, Siemens Aktiengesellschaft*, Springer Verlag, Berlin-Heidelberg — New York.

Bracewell R. N (1977), *Correction for colimator width (Restoration) in Reconstructive X-Ray Tomography*, J. C.A. T., vol. 1, **1**: 6—15.

Chişleag Ghe. (1986), *Radiologie medicală*, Ed. Litera, Bucureşti.

Dümmling (1984), 10 *Jahre Computertomographie — ein Rückblick*, Electromedica, **52**: 13—18.

Goodeaough G. Weaver K., Davis D., LaFalce S. (1982), *Volume Averaging Limitations of Compueld Tomography*, Am. J. Radiol., **138**: 313—316.

Hounsfield G. N. (1973), *Computerized transverse axial scanning (tomography)*, Part 1: *Description of system*, Br. J. Radiol., **46**: 1016.

Kreel L. (1977), *Computerized Transverse Axial Tomography with Tissue Density Measurements*, Journal of Computer Assisted Tomography, **1**, *1*: 1—6.

Levi C., Gray E. J., Cullough E. C., Hattery R. R. (1982), *The unrealability of CT Numbers as Absolute Values*, Am. J. Radiol., **139**, 433—447.

Webb S. (1982), *A modified convolution reconstruction technique for divergent beams* Phys. Med. Biol., **27**: 419—423.

Scanned with OKEN Scanner

13 Aparatura

ILEANA PETRARU și TIBERIU POP

APARATE CT

GENERAȚIA I ȘI II

Se cunosc pînă în prezent patru tipuri de instalații de tomografie computerizată de transmisie (CT), numite și *generații* CT.

Categoria aparatelor experimentale ale lui Cormack Hounsfield, precum și primele tomografe computerizate de transmisie (CT) foloseau două tipuri de mișcări mecanice pentru obținerea de proiecții necesare reconstrucției : mișcarea de translație, care generează o proiecție, și mișcarea de rotație, care face ca fiecare proiecție să aducă informații noi, din alte puncte de vedere, ale corpului aflat în cîmpul de măsură.

În funcție de numărul de detectori de radiații, aparatura CT din generația I folosește un singur detector, iar cea din generația a II-a utilizează mai mulți detectori.

Pentru aparatura CT de generația I, fasciculul de radiații emise de tub este focalizat de colimator la un fascicul de forma unui creion.

În cazul aparatelor CT de generația II-a, fasciculul radiant are forma unui evantai, cu unghiul mic de deschidere. Fasciculul trebuie să acopere între 15 și 30 de detectori dispuși în linie, distanțați între ei cu pînă la 10 mm.

În ambele cazuri, detectorii și tubul cu colimatorul fac corp comun, fiind montați pe o „sanie", ce translatează sub comanda unui motor. Această mișcare face ca fasciculul de radiații să măture tot cîmpul de măsură. La sfîrșitul fiecărei mișcări, „sania" se rotește, fiind astfel pregătită să genereze o nouă proiecție într-un plan diferit (Perry, 1979; Parker și colab., 1982).

În timpul acestor mișcări, tubul radiogen generează radiații, iar detectorii înregistrează informațiile. Tubul se rotește cu 1° sau jumătate de grad, emite raze X, după care radiația este oprită. Fiecare detector primește o altă rază a fasciculului radiant generînd astfel o proiecție diferită de celelalte proiecții realizate de detectorii alăturați.

Planul care conține toate razele ce părăsesc tubul radiogen și ajung la detectori se numește *cîmp de măsură*, iar intersecția sa cu corpul de studiat poartă numele de *plan de secțiune*.

Timpul de achiziție al datelor cu aparatele CT din prima generație este de 5 min. În această perioadă de timp se obțin 180 de proiecții, fiecare alcătuită din 180 de măsurători. Datele achiziționate în acest fel permit realizarea unor imagini formate din 160 × 160 puncte (pixeli).

În cazul aparatelor CT de generația a II-a, timpul de înregistrare a fost redus la 30—60 s. Efectuîndu-se 180 de translații cu un sistem format din 16 detectori, se obține o cantitate de 3 ori mai mare de date, respectiv peste 100 000 de valori. Cu această cantitate mare de date se obține o

Scanned with OKEN Scanner

imagine superioară, formată din 256 × 256 puncte.

Deficiențele majore ale aparatelor CT din primele două generații sînt :

— timpul lung de înregistrare, care determină implicit o iradiere suplimentară a pacientului ;

— artefacte de mișcare, inerente timpului îndelungat de iradiere, ce influențează negativ calitatea imaginii.

Una din cerințele din totdeauna ale aparaturii CT a fost mărirea capacității termice a tubului radiogen sau creșterea intervalelor de timp între înregistrări, pentru a permite tubului să cedeze căldura acumulată, în contextul în care tubul se presupune că lucrează în regim continuu.

Aparatele CT din primele generații erau echipate cu o pungă din material plastic ce putea fi umplută cu apă și aplicată în zona explorată pentru a evita, în zona cîmpului de măsură, interfața aer-pacient și pentru a elimina unele artefacte, ceea ce ducea la la disconfort pentru pacient.

Aparatele CT de acest tip au totuși avantajul că fiecare proiecție se compune din informații citite pe același detector. Astfel, erorile pe care le poate introduce un detector defect au o contribuție mai mică în imagine decît în cazul în care mai mulți detectori ar contribui la realizarea aceleiași proiecții. Calculele de reconstrucție a imaginii se simplifică, dat fiind faptul că razele care străbat secțiunea de studiu și ajung la detectori sînt paralele între ele.

Din necesitatea de a micșora timpul de achiziție a datelor și de a obține secțiuni prin corp, au fost construite sisteme foarte sofisticate de reducere a mișcării și a momentului de inerție a subansamblelor mecanice aflate în mișcare. Unul dintre aceste sisteme era prevăzut cu patru tuburi radiogene dispuse pe circumferință. Fiecărui tub de pe această circumferință i se asociază, opus față de centrul de rotație, un sistem de fluoroscopie cu cameră TV. În timpul rotației, tuburile emit raze X, care, după ce străbat corpul aflat în cîmpul de măsură, sînt convertite în semnal de televiziune. Sistemul fluoroscopic joacă rolul ansamblului de detectori. În cazul acestui tip de aparat, fluxul radiant baleiază o mare parte a corpului de studiat, aproximativ 16 secțiuni simultan și nu o singură secțiune sau „felie" ca în cazul aparatelor CT. Proiecțiile necesare reconstrucției se extrag din semnalul de televiziune prin metode numerice laborioase.

Imaginile unor secțiuni pe cord se pot obține numai în cazul în care instalația este prevăzută cu un sistem de achiziție de date, care permite culegerea de informații utile în aproximativ 33 de milisecunde, interval de timp în care cordul nu se mișcă foarte mult. Reconstrucția imaginilor necesită un volum impresionant de calcule, în schimb oferă imagini ale unor secțiuni prin cord, fără artefacte de mișcare. Din păcate, acest tip de instalație nu a putut fi produs în serie, dat fiind prețul ei ridicat, fiabilitatea scăzută și dimensiunile deloc neglijabile.

APARATE CT ACTUALE

Cele mai răspîndite aparate CT, la ora actuală, sînt cele din generațiile III și IV. Ele au ca trăsătură comună utilizarea unui unic tip de mișcare mecanică pentru obținerea informațiilor utile, și anume mișcarea de rotație. Deosebirea dintre aparatele CT aparținînd celor două generații rezidă, în principal, în poziționarea elementelor care execută mișcarea de rotație.

În cazul aparatelor CT de generația a III-a, mișcarea de rotație este executată de tubul cuplat rigid cu sistemul de detectori.

Aparatele CT de generația a IV-a au sistemul de detectori staționar, în

Scanned with OKEN Scanner

timp ce tubul radiogen execută mișcarea de rotație în cîmpul de măsură (Perry, 1979; Alecsander și colab., 1985).

GENERAȚIA A III-A

Cercetările efectuate în vederea micșorării timpului de înregistrare în cazul aparatelor CT cu două tipuri de mișcări mecanice au vizat, în principal, îmbunătățirea performanțelor detectorilor. Ameliorarea calității și a reproductibilității sistemelor de detectori, precum și miniaturizarea componentelor ce alcătuiesc detectorii, au arătat că este posibil, tehnic, să se obțină integral o proiecție folosind numai mișcarea de rotație, fără ajutorul celei de translație. S-au construit, astfel, sisteme de detectori cu iodură de cesiu sau xenon, organizate în ansamble cu un număr de elemente cuprins între 256 și 720. Sistemele au fost prevăzute cu echipamente de termostatare, care înlătură temperatura mediului ambiant ca sursă de erori, îmbunătățindu-se astfel precizia fiecărui element detector.

S-a impus, în aceste condiții, utilizarea detectorilor cu un randament crescut. Miniaturizarea detectorilor a introdus o problemă nouă : o dată cu micșorarea suprafeței active scade și sensibilitatea detectorului. O soluție pentru a contracara acest impediment ar fi creșterea dozei de radiații, dar aceasta nu este o soluție reală deoarece produce încărcarea excesivă a tubului și respectiv, a sursei de înaltă tensiune. În acest caz, soluția optimă este mărirea numărului detectorilor pentru creșterea sensibilității sistemului.

Tubul radiogen este prevăzut cu un colimator de radiații care permite trecerea unui fascicul radiant sub forma unui evantai, cu deschiderea de aproximativ 45° și o grosime reglabilă în trepte. Acest evantai de raze cuprinde tot cîmpul de măsură și tot ansamblul de detectori.

Tubul radiogen cu colimator este cuplat rigid cu ansamblul de detectori, diametral opus față de acesta, pe o circumferință al cărei centru este de fapt centrul de simetrie al cîmpului de măsură.

Un motor electric imprimă acestui ansamblu o mișcare completă de rotație (360°). În timpul rotației, din grad în grad sau din jumătate în jumătate de grad, tubul radiogen generează un impuls de radiație de ordinul milisecundelor (fig. 13.1.)

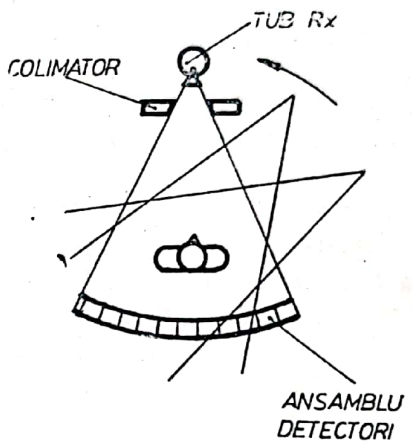

Fig. 13.1. — Computer tomograf din generația a III-a, reprezentare schematică.

După frontul posterior al impulsului se înregistrează cantitatea de radiație ce a ajuns la detectori. Valorile reprezintă intensitatea radiației ce a străbătut secțiunea aleasă din corpul aflat în cîmpul de măsură, respectiv o proiecție. Putem spune, deci, că citirea simultană a tuturor detectorilor componenți ai ansamblului înlocuiește practic mișcarea de translație.

Numărul proiecțiilor este egal cu numărul de impulsuri de radiații emise în timpul rotației de 360°. Aparatele CT existente pot executa între 240 și 1 440 proiecții, numărul lor fiind selectat de investigator în scopul obținerii unei imagini optime. Timpul de înregistrare, direct proporțional cu numărul de proiecții, poate lua valori de 1,5 pînă la 14 secunde.

Scanned with OKEN Scanner

Datele primare pe care calculatorul le prelucrează pentru a obține imaginea, respectiv numărul total de măsurători care se obține efectuînd produsul dintre numărul de proiecții și numărul de detectori, depășesc cifra de 1 milion pentru o imagine. Această cantitate de date permite obținerea unei imagini pe o matrice de 512 × 512 puncte.

Un avantaj major al aparatelor CT de generația III-a îl reprezintă micșorarea dozei absorbite de pacient, ca efect direct al utilizării unui singur tip de mișcare, cea de rotație. Majoritatea clinicilor pediatrice sînt dotate cu aparate CT din această generație.

Utilizarea sistemelor de detectoare de radiații de înaltă precizie, care produc erori mici, precum și programarea eficientă a calculatorului de imagine, asigură înlăturarea erorilor introduse de sistemul de detectori, erori care altfel ar influența decisiv procesul de reconstrucție al imaginii. Algoritmul de reconstrucție al imaginii este foarte sensibil la erorile introduse de detectori, deoarece un detector primește întotdeauna aceeași rază din fasciculul radiant al tubului Rx (Barett, 1982).

În ceea ce privește aparatele CT utilizate la noi în țară, putem menționa că acestea aparțin generației a III-a de echipamente CT. Ele sînt cunoscute sub denumirea de SOMATOM 2N și SOMATOM 2 (Siemens) (fig. 13.2) și au următoarele caracteristici tehnice principale :

— două tensiuni fixe de lucru ale instalației de generare a tensiunii înalte : 125 kV și 96 kV ;

— curentul de tub, cu valori cuprinse între 57 și 460 mAs ;

— grosimea secțiunii este de 2 sau 8 mm ;

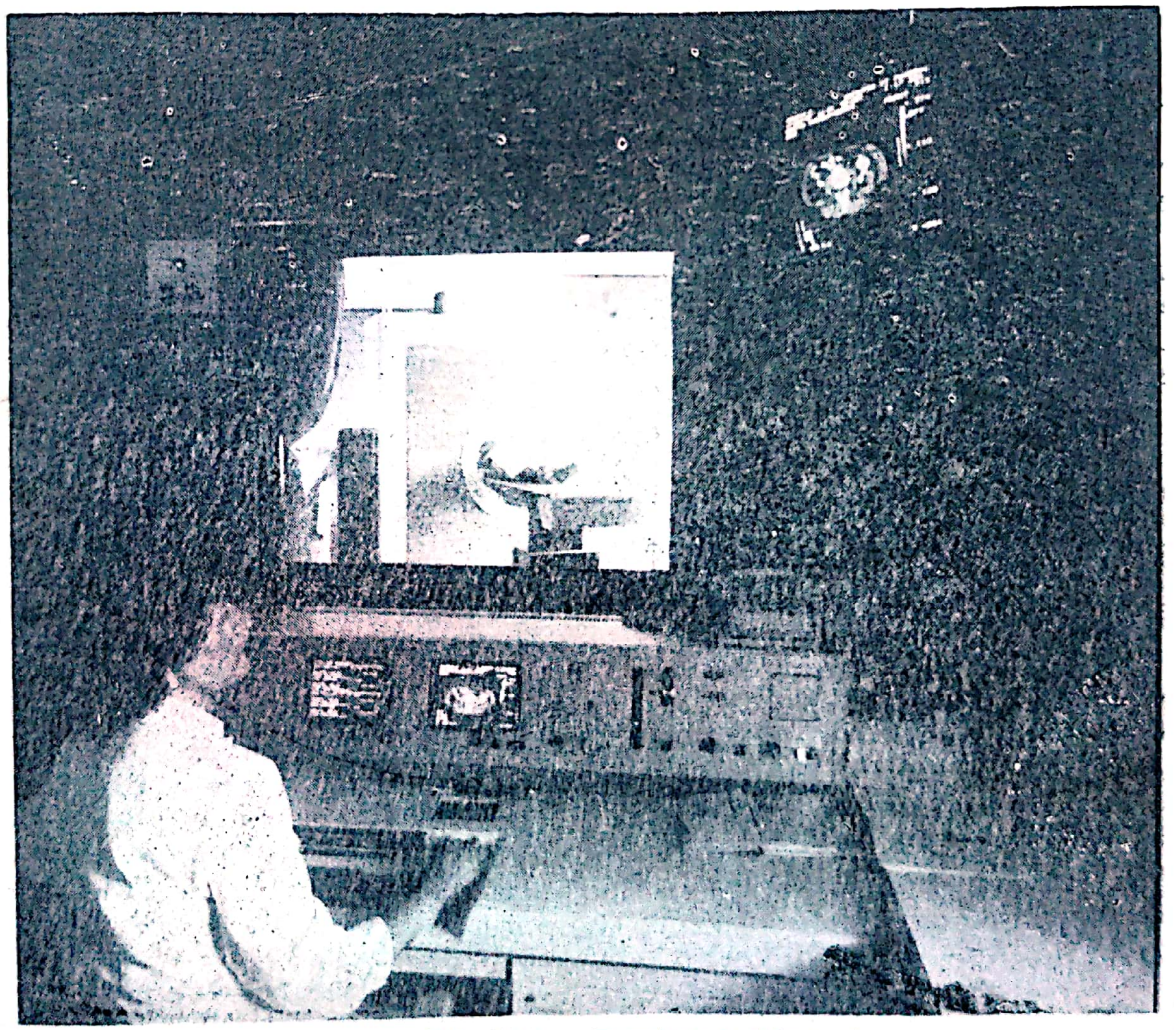

Fig. 13.2. — Somatom 2 (Siemens).

Scanned with OKEN Scanner

— timpul de achiziţie al datelor este cuprins între 4 s şi 10 s;
— imaginea este reprezentată pe o matrice de 256 × 256 de puncte;
— posibilitatea vizualizării a 2 048 unităţi Hounsfield.

GENERAŢIA A IV-A

Cercetările mai recente au arătat că se poate micşora timpul de achiziţie a datelor reducînd masa aflată în mişcare, respectiv reducînd momentul inerţial al acesteia. Ei au micşorat masa aflată în mişcare la cea a tubului, plus a colimatorului, crescînd în acest fel viteza de rotaţie fără eforturi tehnologice deosebite. Ansamblul de detectori, dispus circular concentric în raport cu cîmpul de măsură, este fix. În coroana circulară cuprinsă între cîmp şi detectori se roteşte ansamblul tub colimator, cu o viteză superioară celei înregistrate pentru aparatele CT de generaţia a III-a (Perry, 1979).

Emisia de radiaţii este continuă pe toată cursa activă de 360° a tubului. În acest interval de timp, la parcurgerea unor arce de cerc cuprinse între un sfert de grad şi 1°, înregistrarea se face de la detectorii aflaţi sub acţiunea radiaţiei ce străbate corpul de studiu (fig. 13.3).

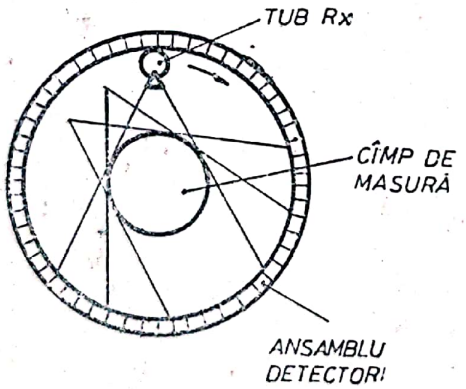

Fig. 13.3. — Reprezentarea principială a CT din generaţia a IV-a;

În cursul rotaţiei, fiecare detector primeşte sub unghiuri diferite raze diferite ale fasciculului radiant, care străbat cîmpul de măsură pentru a ajunge la el. Deoarece radiaţiile baleiază tot cîmpul de măsură, mulţimea valorilor înregistrate de la fiecare detector formează o proiecţie a secţiunii de studiu. Deci, numărul de proiecţii este egal cu numărul de detectori. Numărul de date primare care alcătuiesc o proiecţie este dat de numărul de citiri al detectorului, pe perioada în care acesta primeşte radiaţie din cîmpul de măsură.

Aparatele CT din generaţia a IV-a au timpii de achiziţie a datelor cuprinşi între 1 şi 16 secunde. Sistemul de detectori este acătuit din 600 şi 1 200 de detectori; au fost construite instalaţii cu 2 000 de detectori, care furnizează peste 1,2 milioane măsurători.

Tuburile radiogene din generaţia a IV-a sînt prevăzute cu două filamente, unul fin şi altul obişnuit, pentru a contracara efectele nedorite ale dimensiunilor finite ale petei focale. Alegerea unuia dintre cele două filamente este efectuată de investigator în funcţie de rezoluţia spaţială necesară diagnosticului.

Există o posibilitate de a mări distanţa tub-pacient prin sincronizarea mişcării axului cu cea a tubului, astfel încît fasciculul radiant să nu părăsească suprafaţa activă a detectorilor. Dificultăţile tehnologice legate de producerea în serie, cu suficientă precizie, a unui asemenea sistem de rotaţie a limitat răspîndirea sa.

Cercetările în domeniul aparaturii CT se concentrează în momentul actual în scopul realizării unor aparate capabile să vizualizeze structuri histologice şi să elimine mişcările mecanice pentru achiziţia datelor primare (Hsu T., 1986).

Detectori de radiaţie. După cum am mai amintit, precizia cu care se măsoară radiaţia ce străbate corpul de studiu determină în mod direct calitatea imaginii obţinute. În acest scop, detectorii trebuie să se comporte (să reacţioneze) egal atît la nivele ridicate de radiaţie, cît şi la nivele

Scanned with OKEN Scanner

foarte mici. Un astfel de detector trebuie să înregistreze o variaţie de o milionime a radiaţiei măsurate (Chester şi colab., 1977).

În tomografia computerizată de transmisie au fost folosite pînă în momentul de faţă trei tipuri de detectori de radiaţie : detectori cu gaz, detectori cu cristal de scintilaţie şi fotomultiplicatori şi detectori cu cristal de scintilaţie şi fotodiode semiconductoare.

METODE DE OPERARE A CT

COMPUTERE

Toate generaţiile de CT existente au o arhitectură principial similară. Componenta de bază a aparaturii CT este sistemul electronic de calcul. El este alcătuit disr-un calculator de uz general, cu performanţe medii, din familia calculatoarelor PDP-11 şi un calculator specializat de imagine, cuplate cu periferice obişnuite pentru stocare şi afişare de date.

Consolele calculatorului sînt două terminale alfa numerice, încorporate în aşa numitul pupitrul de comandă şi control. Prin intermediul terminalelor, folosind un *soft* de aplicaţii special conceput,se stabileşte un dialog între calculator şi celelalte părţi principale ale aparaturii CT : sistemul de achiziţie al datelor, tubul radiogen, generatorul de înaltă tensiune, aparatul de transpunere al imaginilor TV pe film radiologic.

Perifericele de stocare a datelor utilizate sînt discurile magnetice, discurile flexibile şi banda magnetică, pe care se păstrează imaginile necesare procesului de diagnostic. Manipularea imaginilor stocate se face atît prin intermediul *soft*-ului de bază cît şi, mai ales, cu ajutorul *soft*-ului de aplicaţii specializat.

Perifericele de afişare a datelor folosite sînt : *display*-urile şi imprimanta. *Display*-urile, în număr de două sînt încorporate în pupitrul de comandă. Un monitor serveşte la afişarea imaginilor corpului studiat, iar celălalt este destinat dialogului cu calculatorul, reprezentînd de fapt consola sistem. Aici se afişează mesajele sistemului de calcul, comenzile investigatorului şi erorile ce pot apărea în lucrul operaţional. Pupitrul de comandă include o claviatură specială, alcătuită din taste cu contact electric, prin intermediul cărora se pot selecta comenzi din *soft*-ul de aplicaţii, cum ar fi, parametrii necesari examinării, iniţierea procesului de achiziţie al imaginii, deplasarea pacientului pentru următoarea secţiune şi altele. Imprimanta poate tipări date legate de procesul de investigaţie, cum ar fi : liste ale pacienţilor, liste ale imaginilor stocate pe discuri, rezultate ale unor operaţii implicate în procesul de reconstrucţie a imaginii, liste de erori, harta numerică a densităţilor unui fragment de imagine ales şi altele.

După cum am amintit, sistemul de calcul include şi un calculator dedicat aplicaţiei, şi anume calculatorul de imagine. El este alcătuit din două sau trei calculatoare independente, care pot transfera bidirecţional date. Sarcina fiecăruia este unică, constînd fie în prelucrarea datelor achiziţionate, fie în compensarea erorilor inerente procesului de reconstrucţie a imaginii.

Generatorul de înaltă tensiune asigură tubului radiogen curenţii şi tensiunile necesare, controlînd totodată şi funcţionarea în siguranţă a componentelor generatorului şi a tubului Rx. Calculatorul de uz general transmite comenzi de control al dozei şi calităţii radiaţiei alese de investiga-

Scanned with OKEN Scanner

tor. Generatorul de înaltă tensiune semnalizează acustic și optic erorile sau paraziții care afectează funcționarea normală a aparaturii.

Tubul Rx este un echipament complex, care conține colimatoarele fasciculului radiant, colimatoarele detectorilor, instalația uzuală de răcire a tubului, precum și alte elemente anexă. Tubul radiogen reprezintă partea esențială a echipamentului, ce asigură achiziția datelor necesare reconstrucției imaginii.

Pupitrul de evaluare este similar din punct de vedere constructiv cu pupitrul de comandă. El poate lucra și independent dacă se incorporează un microcalculator în acest pupitru.

Pupitrul de evaluare, în ambele cazuri, asigură accesul la informațiile stocate în momentul în care calculatorul nu este angrenat în construcția unei imagini noi. Scopul introducerii lui este optimizarea și mărirea randamentului procesului de diagnoză.

Software-ul sistemului este alcătuit din : *soft*-ul de bază, reprezentat de sistemul de operare RT-SJ în diverse versiuni, și din *soft*-ul de aplicații specializat. Acesta din urmă reprezintă, de fapt, un pachet de programe care asigură desfășurarea rapidă și eficientă a examenului medical.

Pachetul de programe conține diferite funcții sau comenzi specializate, care pot fi introduse de la claviatura obișnuită sau, mai simplu, acționînd tastele claviaturii speciale, incorporate în pupitrul de comandă. Comenzile permit selectarea parametrilor de funcționare a tubului Rx, deplasarea mesei pacientului, înscrierea pe imagine a datelor bolnavului examinat, transpunerea imaginii TV pe film radiologic obișnuit, stocarea imaginii pe discuri flexibile, baleierea imaginilor din memoria internă a calculatorului, precum și alte operații specializate, legate de studiul și evaluarea unor porțiuni de imagine, în scopul optimizării diagnosticului.

Sistemul de operare este introdus obișnuit prin intermediul consolei sistem. Unele funcții utilitare ale sale pot fi abordate și prin intermediul comenzilor conținute în pachetul de programe.

Soft-ul de aplicații specializat asigură simplitate în funcționare, capacitate de a răspunde atît cerințelor generale, cît și celor particulare, precum și rapiditate în funcționare. Toate aceste performanțe se regăsesc în *soft*-ul calculatorului, deoarece se știe că un *soft* eficient determină în mod nemijlocit performanțele aparaturii CT.

Primele CT aveau drept domeniu de aplicație obținerea tomogramei craniului. Timpul de reconstrucție a imaginii era foarte mare. De asemenea, nu erau utilizate substanțe de contrast cu afinitate pentru țesuturile cerebrale. De altfel, timpul mare de reconstrucție nu ar fi permis vizualizarea traseului substanței de contrast în regiunea examinată. Aceste deficiențe au fost soluționate ulterior, o dată cu apariția noilor generații de aparatură CT.

Primele imagini de corp obținute, cu timp de reconstrucție a imaginii de ordinul secundelor, au stîrnit interes prin lipsa artefactelor de respirație și peristaltică abdominală, înlesnind astfel stabilirea diagnosticului medical.

Parametrii radiației și cei ai reconstrucției imaginii de craniu sînt diferiți de cei utilizați la corp. Divizarea modului de operare a aparaturii în două a simplificat sarcinile investigatorului și a îmbunătățit randamentul aparatelor.

MODUL DE EVALUARE

Obținerea tomogramelor craniului sau corpului nu erau suficiente medicului, deoarece nu satisfăceau necesitățile unui diagnostic de calitate superioară. Pentru el, o imagine care

ar putea fi rotită, adnotată sau pe care reușește să măsoare distanțe, arii sau volume reprezintă un instrument deosebit de prețios în obținerea unui diagnostic eficient. Ca urmare directă a acestor necesități a apărut modul de operare de evaluare numit și *procesul de analiză și prelucrare a imaginii*.

Calculatorul electronic de uz general are rolul de a executa toate prelucrările, pe care numai fantezia programatorului le poate limita în număr și complexitate. Iată cîteva exemple : măsurarea distanței și unghiurilor, conturarea zonelor de interes cu o elipsă, un cerc sau orice contur geometric neregulat închis, măsurarea ariei sau volumului, histogramă sau calcule statistice din zonele de interes, mărirea imaginii, multiplicarea unei imagini, tipărirea valorilor punctelor dintr-o zonă de imagine, rotația imaginii, obținerea simetriei unei zone de interes față de o axă aleasă, reconstrucția din mai multe imagini transversale ale unei secțiuni în plan sagital sau frontal ș.a. (Bajesu, Bracewell 1977 ; Anderson și colab., 1982).

Fabricanții de CT au oferit investigatorului posibilitatea execuției unui set de comenzi dorite, direct sub conducerea calculatorului electronic, fără intervenție umană. De exemplu, calculatorul achiziționează imagini, semnalizează pacientului sfîrșitul apneii, transferă imaginea pe film, deplasează pacientul pentru o nouă înregistrare,semnalizează începutul apneii și inițiază o nouă achiziție de date.

Experimentarea clinică și îmbunătățirea performanțelor au condus la implementarea unor moduri de lucru cu impact deosebit în procesul de exploatare CT. Un exemplu în acest sens ar fi *topograma*. Ea oferă posibilitatea realizării unei imagini de tip radiografic, marcînd secțiunile efectuate.

Topograma sau *pilot scan*-ul este o imagine specifică tomografiei computerizate de transmisie, asemănătoare radiografiei digitale. Ea reprezintă proiecția sintetică a corpului aflat în cîmpul de măsură, prin suprapunerea într-un singur plan a organelor, așa cum se obișnuiește și în radiografia standard.

În cîmpul de măsură, pacientul este deplasat cu ajutorul mesei de examinare. Aceasta este sub controlul calculatorului prin intermediul comenzilor pachetului de programe specializat. Distanța parcursă de pacient este de 356 sau 512 mm, în funcție de tipul aparatului CT — pentru craniu sau corp — și în raport cu zona examinată. La fiecare 0,5, 1 sau 2 mm se generează un impuls de radiație, citindu-se detectorii cuprinși în fascicolul radiant.

Valorile citite de la detectori la fiecare pas reprezintă proiecția secțiunii de interes. Această proiecție constituie de fapt o linie a matricii de imagine formată. Alăturarea tuturor proiecțiilor obținute pe monitorul de imagine formează topograma propriu-zisă.

De fapt, alăturarea proiecțiilor este precedată și apoi urmată de o serie de prelucrări ale datelor primare, executate de calculatorul electronic. Se elimină în acest mod erorile geometrice de proiecție, erorile detectorilor, se asigură atribuirea nivelelor de culoare, precum și accentuarea ușoară a contururilor.

Pe o topogramă, folosind diferite ferestre, se pot distinge atît structuri de țesuturi moi, cît și țesuturi osoase (fig. 13.4).

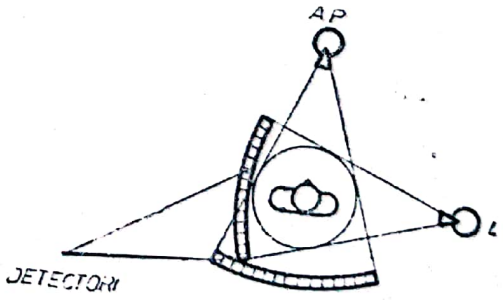

Fig. 13.4. — Poziționarea tubului Rx la realizarea topogramei antero-posterioare (AP) și, respectiv, laterale (L).

Topograma nu oferă aceeași rezoluție cu cea obținută în radiografia standard.

Avantajul major al topogramei rezidă în posibilitatea alegerii secțiunii de interes din regiunea explorată. Poziționarea mesei pacientului și înclinarea ansamblului tub radiogen — sistem de detectori sînt calculate automat, cu ajutorul unor programe specifice topogramei. Sub comanda investigatorului, se deplasează pacientul și se înclină ansamblul tub-detectori, examinîndu-se zona de interes. Așa cum reiese din cele prezentate, topograma este foarte utilă în explorarea eficientă cu aparatura CT.

BIBLIOGRAFIE SELECTIVĂ

Anderson E., Brent S. Baseter, Hitchner L. E., Shorthill R. W., Johnson A. S. (1982), *Three Dimensional Viewing System for Tomographyc Scan Interpretation*, Radiology, **145** : 525—527.

Bailleux S., Passon C. (1984), *Precis de technique du scanner* (Tomographie Computée), Ed. M.R.T.B., Liège,

Barett H. H. (1982), *Die matematische Erfassung der Bildqualitat*, Electromedica, **3** : 96—100.

Bracewell R. (1977), *Correction for Colimator width (restoration) in Reconstructive X-Ray Tomography* J.C.A.T., **1**, **1** : 6—15.

Chesler A., Stephen J. J., Reederer J., Pelc N. J. (1977), *Noise Due to Photon Counting Statistics in Computed X ray Tomography*, J.C.A.T., **1** : 64—74.

Di Chiro G., Brooks R. A. (1980), *The* 1979 *Nobel Prise in Physiology on Medizine*, J.C.A.T., **4**, **2** : 241.

Gambarelli J. et al. (1977), *Computerized Axial Tomography*, Springer-Verlag, Berlin—Heidelberg—New York.

Hsu T. (1986), *Scanning electron beam CT Systems*, Applied Radiology, **10**, *2* : 86—88.

Hübner H., Metzger H. O., Holender F. W. (1982), *Erste klinische Erfahrungen mit der schnel en digitalen Aufnahme von Rontgentransmissions profilen bein Menschen* Computertomographie 83—91.

Parker L., Couch J. L., Reschmonn R., Smith V., Smith, Massao J., Wang C. E. (1982), *Design contraints in computed tomography : A theoretical review*, Medical Physics, **9**, **4** : 531—539.

Perry J. (1979) *A discution of CT scanner geometries and capabilities : Proceedings of the first European Symposium on Fourth General tion CT Scanning*, september 11—28.

Wackenheim A., Babin E. (1978) *Tomodensitométrie craniocérébrale* (Scanographie), Ed. Masson Paris.

Wackenheim A., Jeanmart L., Baert A. L. (1980), *Craniocerebral Computer Tomography*, Springer-Verlag, Berlin—Heidelberg —New York.

Scanned with OKEN Scanner

CAPITOLUL V

Aplicaţii clinice

14 Regiunile cranio-cerebrală şi vertebro-medulară

NICOLAE SIMIONESCU

Tomografia computerizată de transmisie (CT) îndeplineşte un deziderat vechi şi neatins pînă la punerea ei la punct : efectuarea de secţiuni radioanatomice în plan axial, fapt care completează noţiunea de tridimensionalitate, corespunzătoare privirii „în spaţiu", aşa de necesară unui clinician şi nu întotdeauna rezolvată cu ajutorul mijloacelor radiologice convenţionale.

Epoca de vîrf a introducerii calculatorului în aproape toate activităţile tehnice, a produs rezultate benifice, mai ales în neurologie, unde agresivitatea unor procedee este dublată de unele imposibilităţi de a rezolva diagnosticul diferenţial cu cele mai moderne tehnici.

Topografia proceselor expansive intracraniene, îndeosebi ale liniei mediane cerebrale, revărsatelor sanguine intra- şi pericerebrale, malformaţiilor cerebro-ventriculare, unor boli degenerative, conţinutului orbitar şi, în special, al fosei posterioare, pot fi evaluate la un nivel superior altor investigaţii, intrate în capitolul „tradiţionale".

Limitele procedeului, căci există şi o serie de imprecizii, ţin de unii factori care sînt legaţi de volumul regiunii examinate, de cuantumul de densitate variabilă a formaţiunilor secţionate tomografic, de starea bolnavului, de puterea aparatului şi de calitatea acestuia. În ultimă instanţă, rezultatele mai mult sau mai puţin precise vor fi legate şi de experienţa investigatorilor, care poziţionează şi execută practic examenul, alegînd programele cele mai potrivite studiului respectiv.

Interpretarea imaginilor obţinute, legată de cazul clinic, devine un act de înalt profesionalism, cu toată părerea profund eronată a unora că „automatizarea şi calculatorul au preluat dificultăţile de diagnostic puse de pacient", oferind un răspuns exact peste cunoştinţele şi posibilităţile de sinteză umane ale medicului investigator.

Trebuie remarcat că, unele leziuni pot scăpa examinării directe sau reluate pe *floppy-disk*-uri atunci cînd au aceeaşi densitate cu ţesuturile vecine şi nu modifică topografia anatomică cu ceva, leziunile au dimensiuni volumetrice inferioare grosimii stratului examinat, apar artefacte datorate aparatului, poziţionării defectuoase sau mişcărilor pacientului.

În orice caz, faţă de reticenţele amintite anterior, neuroradiologia, care a beneficiat cel mai mult dintre toate specialităţile medicale de apariţia tomografului computerizat de transmisie, îşi păstrează procedeele clasice la explorarea fosei poste-

Scanned with OKEN Scanner

rioare sau coloanei vertebrale. În studierea structurilor osoase, raportate la modificările de densitate (osteoporoză-hiperostoză) sau cu un grad ridicat de distrucție (osteoliză), tomografia computerizată de transmisie aduce unele date în plus față de radiografiile convenționale, deși acestea își păstrează importanța nestirbită. Tomografia computerizată de transmisie este denumită pe drept „tomodensitometrie", în urma faptului că imaginea reconstruită, care ni se oferă în final, este bazată și poate fi studiată fie direct, pe imaginea matricială, fie indirect, pe una cifrică, exprimînd densitatea țesuturilor respective și a coeficienților de absorbție proprie segmentului de corp omenesc „secționat" tomografic.

Cunoscîndu-se aceste limite precise obiective (nu toate aparatele posedă aceeași scară de densitate, așa cum s-a mai arătat), se poate alcătui o semiologie CT, care de fapt constituie scopul metodei și care conduce diagnosticul de leziune nu numai din punct de vedere topografic, ci și din acela al incidenței histologice. Depistarea ariilor de *hipodensitate* patologică sau *hiperdensitate*, ori evaluarea regiunilor chiar *izodense* (cu o densitate egală cu a țesutului normal), dar dispuse sau deformate anormal, intră în rutina investigatorului. Unele artificii tehnice de evaluare obiective — creionul densitometric, alegerea zonelor de interes studiate de către calculator, utilizarea „ferestrelor" care creează posibilitatea schimbării plajei de valori a tomodensitogramei vizualizate cu ajutorul nivelelor de gri, fac parte din arsenalul de explorare, ducînd la obținerea de imagini diferite. Ferestre mici înlesnesc ca pe o imagine să rămînă structurile cele mai absorbante. Ferestrele mari evidențiază toate structurile, contrastul între structurile absorbante și cele mai puțin absorbante fiind mai mic. Transformarea zonei cercetate într-o hartă cifrică, prin imprimantă, constituie și se adaugă la mărirea cuantumului de precizie al aparatului.

PRODUSELE DE CONTRAST

S-a dovedit că unele țesuturi patologice se încarcă cu substanță de contrast iodată hidrosolubilă, administrată intravenos, fapt sugerat de iodocaptarea, vizibilă pe arteriografii, a unor leziuni tisulare cu o vascularizație crescută de neoformație, conturîndu-se uneori surprinzător de bine, chiar în situațiile în care aprecierile în citirea imaginilor erau echivoce.

Modul de încărcare cu iod radioopac, administrat în cantitate de 1 ml/kilocorp, cu concentrație de 75% (ODISTON-amidotrizoat-metil glucamină) este explicat, ca și la angiografie, printr-un mecanism vascular (hipervascularizație tumorală), un mecanism extravascular, care este legat de integritatea barierei hemato-encefalice (H.E.) în cazurile patologice afectate și printr-un mecanism de încărcare a iodului, datorită sensului unic, în ceea ce privește difuziunea substanței, din spațiul vascular în cel interstițial, cu o barieră H.E. lezată. Introducerea substanței de contrast i.v., fie rapid (bolus), sub formă de perfuzie lentă, continuă, cu debut rapid sau numai sub perfuzie rapidă, încarcă, în mod fiziologic, arborele vascular arteriovenos și structurile meningee, neafectînd densitatea celorlalte formațiuni anatomice. În general, indicația examinării CT cu contrast a devenit aproape o regulă în toate cazurile (cu excepția traumatologiei), îmbunătățirile tehnice pe care le oferă și riscul redus față de cel al arteriografiilor fiind o certitudine.

În ultimii ani sînt utilizate și alte produse care completează grupul restrîns și aproape peren al substanțelor de contrast avînd la bază iodul și care s-au insinuat în tehnica C.T.

Scanned with OKEN Scanner

Astfel, cisterno-ventriculografia cu Metrizamidă sau Dimer X injectate pe cale lombară, devine uneori superioară în aprecierea sistemului cavitar și pericerebral al creierului, al dinamicii circulatorii al lichidului cefalo-rahidian (LCR) sau în studiul tumorilor extraaxiale. Introducerea Metrizamidei în regiunea spinală lombară, subarahnoidian, face ca, după 3 ore, cisternele bazale ale creierului să se opacifieze, iar, după 12 ore, același lucru să se producă și la nivelul șanțurilor convexității, fapte luate în seamă la studierea circulației LCR.

Durata examenului variază în raport cu prezumția de diagnostic, cu starea pacientului, cu modificarea dinamicii examinării prin schimbarea programelor sau revenirea studierii diferitelor zone de interes și cu completarea examinării native prin administrarea substanței de contrast (bolus rapid sau perfuzie). În general, examenul nativ, simplu, durează 15—20 de minute. Administrarea substanței de contrast și, deci, o nouă examinare poate însuma încă 25—30 minute. Dacă injectarea se face prin perfuzie, studiul total ajunge uneori la 60 de minute.

ACCIDENTE

Metoda este lipsită de orice factor de risc, iar iradierea este neimportantă. Unele inconveniente pot apărea din cauza reacțiilor anafilactice sau adverse ale substanței de contrast ori anestezice utilizate pentru sedarea copiilor sau bolnavilor agitați.

TEHNICA EXAMINĂRII

În general, confortul (în ceea ce privește poziția în care pacientul trebuie să stea) este mai mult bun atît pentru regiunea cefalică cerebro-ventriculară, cît și pentru sistemul vertebro-medular, prin posibilitățile de centrare luminoasă excelente oferite de dispozitive, precum și a ușurinței de-a înclina cranio-caudal sau invers planul axial al secțiunii, prin angularea întregului corp al aparatului.

Astfel, pentru *regiunea cranio-cerebrală*, capul pacientului este imobilizat într-o poziție comodă *indiferentă* asemănătoare cu aceea utilizată în executarea incidenței occipit-placă din radiologia convențională, iar centrarea se face în zona suborbitară corespunzătoare liniei orbito-meatale. Aceasta este cea mai utilizată poziție (fig. 14.1). În anumite condiții este necesară înclinarea capului în flexie, pentru a obține o altă desfășurare a formațiunilor cerebro-ventriculare din fosa posterioară sau în deflexie pentru a obține date mai numeroase în examinarea orbitelor, scopul principal fiind ocolirea imaginilor cu paraziți produse de orbite și etajul anterior al bazei craniului. O altă poziție utilizată pentru examinarea orbitelor, șeii turcești și a unei porțiuni ventrale (2/3) din trunchiul cerebral, este cea de decubit ventral (fig. 14.2) cu craniul deflectat posterior (*poziție semiaxială*) atît cît permite elasticitatea coloanei cervicale. Se obțin astfel planuri frontale (coronale), care pot fi înlocuite sau suplimentate prin înclinarea detectorului cranial sau caudal.

Examinarea *coloanei vertebrale*, a *conținutului canalului rahidian*, precum și a *zonelor limitrofe*, comportă manevre mai laborioase : o pregătire prealabilă a pacientului, dacă este vorba de regiunea lombo-sacrată și utilizarea unor programe mai variate. Se începe cu *topograma* zonei de interes în incidență antero-posterioară sau laterală, cu stabilirea secțiunilor și înclinării acestora după cum dorim, se trece la mărirea imaginii segmentului vertebro-medular de unde se încep secțiunile printr-o reconstrucție specială (fig. 14.3), se efectuează secțiunile și apoi în final se recurge prin alte artificii la evalua-

Scanned with OKEN Scanner

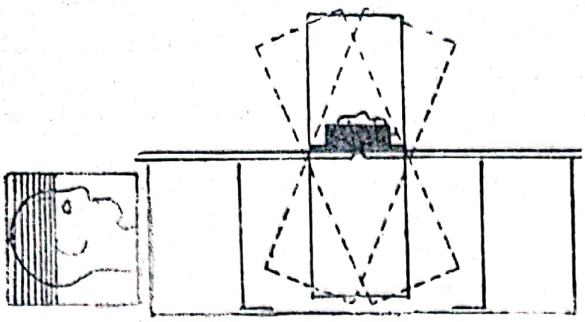

Fig. 14.1. — Tehnică de poziționare. Capul pacientului fixat într-o tetieră este așezat în așa fel încît secțiunile tomografice vor fi paralele cu linia orbitomeatală. Corpul aparatului poate fi înclinat în ambele sensuri, în vederea unei centrări corecte.

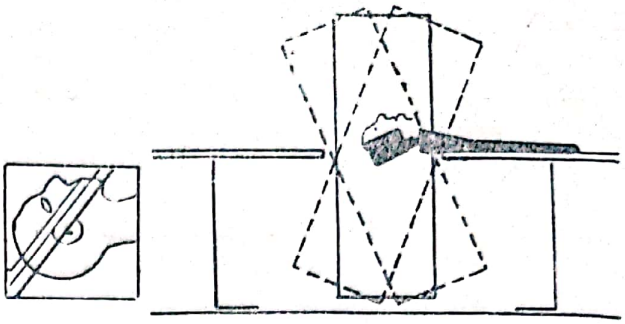

Fig. 14.2. — Tehnică de poziționare pentru secțiuni în plan frontal. Tetiera împreună cu capul pacientului vor fi deflectate cît mai mult, iar corpul aparatului înclinat la maximum pentru completarea paralelismului secțiunii cu planul frontal al craniului.

rea topogramei cu toate secțiunile executate și recunoașterea sediului fiecăruia dintre ele în parte (fig.14.4).

Poziția pacientului este aproape în toate cazurile de decubit dorsal și numai anumite situații (de altfel ca și la craniu) impun alte poziții laterale sau de decubit ventral. Aparatul este prevăzut cu posibilitatea de a obține imaginea într-o formă clasică cunoscută, indiferent de poziția pacientului.

AFECȚIUNILE CRANIO-CEREBRALE

Înainte de a trece la patologia propriu-zisă, vom aminti unele aspecte legate de : modificările densității țesuturilor, modificările morfologice ale sistemului ventricular (S.V.) și cele ale scizurilor.

Modificările densității țesuturilor

Stabilirea hipo-, izo- sau hiperdensității țesuturilor studiate incumbă cunoașterea densităților normale fiecărei zone, adică a izodensității propriu-zise.

Hiperdensitatea nativă (zona de densitate crescută față de cea normală) trebuie să fie localizată topografic, apreciată ca formă, ca întindere, ca număr, în ceea ce privește contururile și dacă se modifică după administrarea substanței de contrast. Desigur, trebuie eliminate din discuție artefactele sau anomaliile nepatologice. Pot exista hiperdensități de tip osos, calcar, cu caracter sanguin intra- sau pericerebral. Există și *hiperdensități provocate* prin administrarea i.v. a substanței de contrast, care prin iodocaptare evidențiază anevrisme, tumori, abcese sau pereții unor focare vechi de ramolisment.

Hipodensitatea poate fi de tip lichidian, ca în colecțiile chistice leptomeningeale, în atrofiile cerebrale, în porencefalii, în tumori degenerate chistice etc. *Hipodensitățile intermediare* între —15 și —20 U.H. pot fi urmare a unei tulburări ischemice cerebrale, unui edem cerebral sau a unei contuzii posttraumatice. Numai administrarea substanței de contrast precizează și diferențiază leziunile tumorale, encefalitele demielinizante sau ischemice. Hipodensitățile intra- sau extracerebrale, ca o urmare a transformării în timp a unui hematom, trebuie întotdeauna in-

Scanned with OKEN Scanner

cluse și judecate în contextul clinic.

Imaginile mixte (hipo-hiperdense) sînt frecvente și numai topografic, ansamblul clinic și administrarea substanței de contrast rezolvă diagnosticul final.

Modificările morfologice ale sistemului ventricular (S.V.).

Sistemul ventricular și cisternal cerebral poate fi studiat pe cupele axiale, care oferă date despre topografia sistemului și eventuale deformări.

Deplasările latero-laterale ale ventriculilor IV, III și laterali sînt ușor de depistat, mai dificil fiind evidențiate deplasările antero-posterioare. Deformările, fie congenitale, fie prin amputare sau în tracțiunile exercitate de cicatrici cu caracter sechelar, trebuie apreciate în totalitatea datelor clinice și al aspectului regiunilor adiacente S.V. Dilatările S.V., moderate sau marcate, precum și micșorarea acestuia pînă la dispariție (prin colabare a sistemului — în colapsul cerebral) sînt precis consemnate pe imagini. Amputarea pînă la dispariție a unor cisterne se studiază totdeauna cu circumspecție, în afara celor mai mari (optochiasmatică, Galion sau insulară) a căror modificări pot preciza diagnosticul.

Modificările morfologice ale scizurilor

Dilatarea scizurilor sau șanțurilor caracterizează atrofia cerebrală superficială sau subcorticală și trebuie întotdeuna coroborată cu vîrsta pacientului.

Ștergerea scizurilor și a șanțurilor corticale, în afara cazurilor fiziologice firești, în perioada primei copilării, poate fi întîlnită în compresiunile localizate sau în situații de edem cerebral local sau generalizat.

Agenezиile de emisferă cerebrală sînt rare și pot fi confundate cu porencefaliile mari. Există sindroame dismetabolice congenitale în care ambele emisfere cerebrale sînt hipoplazice, iar ariile cuprinse între calotă și creier sînt constituite din colecții lichidiene.

Agenezиile de corp calos se evidențiază bine. Ventriculii laterali sînt distanțați, regiunea corespunzătoare corpului calos (genunchiul corpului și coada) apare înlocuită de o hipodensitate cu caracter grăsos, de obicei de un lipom necompresiv. Agenezia de corp calos însoțită de o moderată hidrocefalie internă, retardare pshică, crize majore sau minore constituie sindromul Lennox-Gastaut (fig. 14.5).

Chistul intraventricular Verga, comunicant sau nu cu ventriculii laterali, apare ca o dedublare cu densitate lichidiană a septului *lucidum*.

Lipsa septului lucidum este destul de frecventă.

Malformații mixte : hipoplaziile cerebrale se pot însoți de colecții lichidiene extracerebrale (higroame), uni- sau bilaterale, colecții în general necompresive și care nu impun un gest medical chirurgical (fig. 14.6).

RAMOLISMENTELE CEREBRALE

Examenul poate distinge fără echivoc diferențe dintre un revărsat sanguin intracerebral și un ramolisment, fapt important pentru reglarea tratamentului. Procedeul fiind lipsit de agresivitate, oferă în plus posibilitatea cercetării și a celuilalt emisfer simultan. În primele ore de la accidentul vascular, CT nu aduce date, după care la densități de 30—48 U.H. apar zone polilobate, triunghiulare sau în bandă, corespunzătoare lipsei de irigare a unui teritoriu vascular. După 7—8 zile, hipodensi-

Scanned with OKEN Scanner

tatea devine evidentă, iar după două săptămîni dispare sau se diminuează. Leziunea nu se încarcă cu substanţă de contrast. La un interval de 2—3 luni, leziunile pot fi considerate sechelare şi, ca atare, hipodensitatea restantă prezintă contururi nete, comunicînd cu spaţiile subarahnoidiene sau cu sistemul ventricular. Dacă, urmînd această evoluţie, predomină elementul ischemic, există situaţii în care accidentul va avea la bază infarctizarea zonei ischemice, fie printr-o obstrucţie rapidă (în embolii), fie printr-una mai lentă (în tromboze). În acest caz, ramolismentul ia un caracter intricat, hemoragic (hiperdens) şi ischemic (hipodens), în care caz în prima săptămînă zonele modificate apar *heterogene*, iar din săptămîna III-a începe procesul de *degenerare chistică*, paralel cu scăderea edemului.

O statistică efectuată în serviciul nostru arată că, în accidentele vasculare cerebrale, CT îşi găseşte valoarea după cum urmează: după 48 ore, CT este în 30% cazuri pozitivă (fig. 14.7); după prima săptămînă: 40% pozitivă (fig. 14.8); după 2—3 săptămîni: 70% pozitivă (fig. 14.9); după 4—5 săptămîni : 80% pozitivă (fig. 14.10).

Fără a încerca o clasificare CT a accidentelor vasculare, există aspecte particulare, care apar în mod diferit calitativ şi cantitativ, pentru accidente vasculare tranzitorii, accidente vasculare cu regresie rapidă, accidente vasculare cu regresie lentă, accidente vasculare fără ameliorare şi accidente vasculare cu agravarea stării clinice lent progresiv.

HEMATOAMELE INTRACEREBRALE PRIMARE

Descoperirea unei zone hiperdense (60—70 U.H.) în plin parenchim cerebral, relativ omogenă şi cu o arie de hipodensitate în jurul hematomului (edem perihematic), avînd contururi mai mult sau mai puţin nete, indică cu mare siguranţă localizarea, mărimea şi, cu unele criterii, bazate pe experienţa investigatorului şi a stării neurologice a bolnavului, perspectivele evolutive ale hematomului intracerebral.

Semnele de expansivitate, existenţa unor hematoame plurifocale, precum şi prezenţa sîngelui în interiorul S.V. impun un prognostic sever (fig. 14.11). Examinarea în evoluţie a unui hematom intracerebral primar neoperat arată, după 10—12 zile de la debutul brusc al accidentului vascular, o pierdere a hiperdensităţii cu caracter sanguin, cu estomparea contururilor în mod convergent spre interiorul focarului (fig. 14.12), care după 7—8 săptămîni este înlocuită de o arie hipodensă bine delimitată, avînd tendinţa de a tracţiona elementele anatomice cerebroventriculare înconjurătoare.

HEMATOAMELE PERICEREBRALE

Revărsatele sanguine extracerebrale posttraumatice sau spontane îşi găsesc în procedeul CT rezolvarea diagnostică, ideală. În general, şi aceste revărsate sanguine sînt mai mult sau mai puţin dense, în raport cu data examinării faţă de producerea lor.

Colecţiile sanguine proaspete sînt desigur hiperdense între 60 şi 70 U.H. (fig. 14.13) şi devin hipodense după 2—3 săptămîni (fig. 14.14). Cînd au volum mai important şi nu au fost evacuate chirurgical, ele produc un efect compresiv (de „masă") asupra SV sau cisternelor. Hematoamele izodense, mai ales cînd sînt bilaterale, pot fi mai greu depistate şi atunci semnele indirecte de deformare a S.V., devin importante.

În traumatologia cranio-cerebrală, în afară de imensul aport pe care-l aduce în cazurile citate anterior, de evidenţiere a hematoamelor extradurale, subdurale şi intracerebrale posttraumatice (hematoame intracerebrale secundare), CT a mai creat

Scanned with OKEN Scanner

o entitate semiologică aparte : aspectul de „contuzie cerebrală". Aria de contuzie (diagnostic de fapt anatomopatologic) este materializată printr-o zonă polimorfă, de densitate neomogenă (hipo- hiperdensă) sanguină (fig. 14.15), localizată în jurul vreunui focar de fractură sau chiar fără o leziune osoasă vizibilă.

În cazul *malformațiilor vasculare rupte*, însoțite de hemoragie meningee sau revărsate sanguine intra- sau extracerebrale importante din punct de vedere volumetric, examenul nu este întru totul concludent decît asupra *efectului* efracției vasculare. Cauza scapă de cele mai multe ori, mai ales cînd efectele sînt de dimensiuni mici. Anevrismele importante ca mărime (pseudotumorale) sau malformațiile arteriovenoase pot fi evidențiate întîmplător, fără ca investigatorul să fie avizat de anamneză, sau în cazul în care se administrează i.v. substanța de contrast în perfuzie continuă. *Hemoragia meningee* se poate materializa în primele ore de la accident, deci la scurt răstimp de la producere, prin creşterea densității cisternelor spre o densitate aproape sanguină (40, 50 U.H.). Prezența acestor modificări poate indica uneori ce trunchi arterial trebuie explorat arteriografic. Fără CT devine obligatorie studierea ambelor artere carotide, precum și artera vertebrobazilară, ceea ce înseamnă de fapt trei arteriografii!

CALCIFICĂRILE INTRACRANIENE

În afară de calcificările fiziologice (glanda pineală, plexurile coroide sau cele ale coasei creierului) pot apărea și calcificări cu caracter patologic.

Calcificările tumorale. Craniofaringioamele, oligodendroglioamele și unele meduloblastoame (granulocitom) sau ependimoame se pot prezenta sub forma unor arii hiperdense circumscrise, cuprinzînd microcalcificări cu o densitate apropiată de aceea a sîngelui (între 70 și 100 U.H.). Meningioamele se pot calcifica mai intens, mergînd pînă la calcificări compacte. La fel, cordomul sau tumorile disembrioplazice : hiperdensități neomogene conținînd calcificări în „plajă" (fig. 14.16).

Calcificările proceselor infecțioase sînt sechelare. Cele care apar în jurul pereților ventriculari, conturîndu-i, evocă urmările unei ependimite. Tot astfel apar și în toxoplasmoze, în care calficirările se însoțesc și de dilatarea ventriculilor. Tuberculomul calcificat, unic sau multiplu, care nu poate fi deosebit de o calcificare dintr-un ramolisment postencefalitic, se încadrează mai ușor în diagnostic atunci cînd se constată o tracțiune a SV sau cisternal, către zona hiperdenscalcară.

Calcificările calcare se întîlnesc destul de des și nu au nici o caracteristică aparte. Ele pot fi bine evidențiate prin CT și astfel să explice ce leziuni au existat cu un oarecare timp înainte (1—2 ani). Anevrismele pseudotumorale sau unele malformații arteriovenoase precum și calcificările vasculo-piale din maladia Sturge-Weber pot să se contureze pe topogramă chiar cînd nu au fost identificate pe radiografiile convenționale.

Maladia Fahr, reprezentată de apariția unor calcificări micronodulare în nucleii bazali cerebrali și cerebeloși, poate fi diagnosticată cu ajutorul CT, fără ca să fie evidențiată pe radiografiile convenționale (fig.14.17).

ATROFIILE CEREBRALE

Bilanțul oferit de CT asupra dilatării șanțurilor corticale și a cavităților cisternale, cunoscută și sub numele de hidrocefalie externă, este superior celui obținut prin pneumencefalografie gazoasă și egal sau puțin mai mare decît bilanțul oferit de examenul tomodensitometric doar pentru fosa

Scanned with OKEN Scanner

posterioară, cisterna optochiasmatică și ventriculul III. Utilizarea metrizamidei introdusă subarahnoidian transformă CT într-o examinare relativ agresivă, dar uneori necesară.

Atrofia țesutului nervos cerebral poate fi *subtentorială*, *supratentorială*, *corticală* sau *subcorticală* (fig. 14.18). Ea poate fi recunoscută, fără specificitate, în diverse afecțiuni neurodegenerative, în sechelele postencefalitice infecțioase, etilice sau având o origine vasculară, posttraumatică ori degenerativă abiotrofică, ca în boala Alzheimer-Pick. Trebuie făcută o remarcă importantă : în atrofia corticală esențială, găsită inopinat la examinare, nu există o corelație între gradul de dilatare al spațiilor subarahnoidiene și testele psihometrice.

Dilatarea ventriculilor cerebrali — hidrocefalia internă — are o semnificație deosebită, în condițiile în care apare numai subtentorial (colaps ventricular, atrofii cereboloase) sau numai supratentorial (stenoză de apeduct Sylvius, malformația Dandy Walker, blocaje de ventricul III, ale găurilor lui Monro, în sindromul de hipertensiune intracraniană secundar unei compresiuni tumorale sau după o hemoragie subarahnoidiană) (fig. 14.19). Există și hidrocefaliile globale, congenitale sau secundare unui blocaj sub orificiile lui Magendie ș.a. În hidrocefaliile secundare importante, în afara dilatării globale sau parțiale ale S.V., creind uneori deformări sau asimetrii, apare o hipodensitate a substanței albe limitrofe explicată printr-o resorbție subependimară a LCR-ului ventricular (fig. 14.20).
Un fapt demn de subliniat este acela că, în urma derivațiilor LCR prin șunt, hidrocefalia diminuează rapid ca volum, iar coarnele occipitale rămîn dilatate.

AFECȚIUNILE INFLAMATORII CEREBRALE ȘI PARAZITARE

Infecțiile sînt frecvente la nivelul SNC și afectează atît menigele și zonele pericerebrale, cît și creierul propriu-zis (encefalite, abcese). Urmărirea și surprinderea afecțiunilor sus numite, constatîndu-se un eventual moment oportun pentru investigație, este o altă performanță lăudabilă a procedeului, care, fiind total neagresiv, poate fi repetat la intervale scurte.

Meningita seroasă (colecție subarahnoidiană lichidiană) ca urmare a unui traumatism craniocerebral este o entitate, care se traduce sub forma unei hipodensități cu caracter lichidian, înconjurînd circumferențial creierul între calotă și substanța nervoasă (fig. 14.21).

Empiemul (colecție purulentă, la nivelul învelișurilor creierului) apare izodens tomodensitometric și numai deplasarea formațiunilor ventriculare trădează existența acestuia. Nu prezintă priză de contrast decît cînd există de peste 30 de zile.

Encefalita se prezintă sub forma unor focare unice (multiple) sau a unei scăderi generalizată a densității țesutului nervos, între 15 și 20 U.H., cu caracter neomogen, contururi estompate și fără iodocaptare, uneori cu evoluție spre abcedare. Substanța de contrast introdusă i..v. (de preferat în perfuzie), delimitează ariile abcedate. Reperele anatomice ale liniei mediane sînt deplasate.

În **leucoencefalite** se constată o hipodensitate a substanței albe ca urmare a demielinizării. În tipul Schilder (leucoencefalita sudanofilă) apar zone de hipodensitate neomogenă supraventriculară în regiunea parietală posterioară, hidrocefalie externă la copii, diminuarea acuității vizuale, tetrapareză lent instalată și retardare psihică (fig. 14.22).

Meningita. Spațiile meningeale devin hiperdense și vizibile după injectarea substanței de contrast.

Parazitozele. Cea mai frecvent întîlnită dintre parazitoze este hidatidoza. Chistul sau chistele hidatice

Scanned with OKEN Scanner

pot fi bine vizualizate prin hipodensitatea omogenă lichidiană caracteristică, prin forma sferică și marginea netă, iodofilă (fig. 14.23).

Scleroza în plăci se prezintă, în 75% din cazuri, ca o hidrocefalie internă, predominant frontală, iar la ceilalți bolnavi, ca zone hipodense, circulare, juxtaventriculare, multiple, localizate oarecum geometric și care nu prezintă priză de contrast decît în timpul puseelor acute. Nu s-a putut stabili o corelație între leziunile depistate și etapa evolutivă, ele fiind găsite atît la pacienții bolnavi de un an, cît și la cei bolnavi de 20 de ani. Plăcile situate pe căile optice nu pot fi vizualizate (fig. 14.24)

TUMORILE INTRACRANIENE CU CARACTER BENIGN

Meningioamele sînt tumori cu dezvoltare lentă, hipervascularizate, uneori conținînd calcificări nodulare ori compacte sau constituind, atunci cînd se dezvoltă în preajma osului cranian, o hiperostoză localizată endocranian, compresivă. Există și evoluții osteodistructive. Localizările sînt diverse: de convexitate, de baza craniului (în placă), de coasă a creierului sau direct intraventricular. CT permite să se localizeze o masă tumorală expansivă, de cele mai multe ori hiperdensă, care se încarcă în mod deosebit cu substanță de contrast, ghidînd angiografia (necesară pentru caracterizarea selectivă a vaselor arteriale aferente tumorii) (fig. 14.25). În evoluția postoperatorie, CT este singurul examen de rutină pentru diagnosticarea unei recidive.

Neurinoamele. Dintre explorările neuroradiologice, CT se dovedește din nou a fi cel mai prețios în depistarea neurinoamelor de acustic extra- sau intracanalicular-conductul auditiv intern (CAI). Pentru evidențierea acestora din urmă, uneori se introduc aer sau metrizamidă în cisterna pontocerebeloasă.

În general, se recurge la examinarea fără pregătirea prealabilă a pacientului, precum și cu substanță de contrast introdusă rapid i.v., căutîndu-se modificările osoase ale CAI, semnele indirecte ale modificărilor cisternelor unghiului pontocerebelos precum și situația ventriculului IV, care, uneori, împreună cu hidrocefalia internă supratentorială secundară compresiei aproape că definitivează diagnosticul (fig. 14.26). Substanța de contrast va contura cu mare precizie tumora, sub forma unei mase hiperdense omogene sau neomogene, uneori cu conținut chistic lichidian (cînd interiorul ei degenerează).

Tumorile regiunii selare. Patologia regiunii selare nu cuprinde o diversitate de leziuni, dar reclamă un inventar minuțios al conținutului acestei zone privit din mai multe unghiuri și planuri. Examinarea cu ajutorul CT în pozițiile axială și semiaxială, completată cu reconstrucția în plan sagital sau oblic și îmbunătățită cu ajutorul întăririi cu substanță de contrast, precizează de multe ori poziția, eventual extensia unui adenom hipofizar (fig. 14.27), unui craniofaringiom, unui meningiom de tubercul selar, unui gliom de nerv optic, unui chist arahnoidian sau unor calcosferite sechelare intraglandulare. Fistulele carotido-cavernoase pot deveni manifeste pe CT după perfuzia cu substanță de contrast. În general, diagnosticul de existență și de oportunitate a unei intervenții chirurgicale poate fi finalizat cu extremă precizie. De asemenea, controlul postoperator sau al eficacității tratamentului radioterapeutic însoțit de chimioterapie este mult ușurat și favorizează bunul mers al evoluției bolii. Trebuie remarcate însă și limitele examinării, dificultăți care provin din așa zisul efect parazitar de „mască" al vecinătății osoase, întîlnit la zonele închise de pereți denși și osoși.

Scanned with OKEN Scanner

TUMORILE INTRACRANIENE CU CARACTER MALIGN

Malignitatea propriu-zisă a tumorilor cerebrale, în mare parte glioame, are un alt sens decît în cancerul celorlalte țesuturi, în care neoplazia locală este însoțită și de o diseminare la distanță în alte regiuni ale corpului pe căile cunoscute : limfatică, hematogenă sau din aproape în aproape. Dintre tumorile intracraniene, numai granulocitoamele și ependimoamele pot da însămînțări la distanță (tot în cadrul sistemului nervos), prin circulația celulelor tumorale în LCR. Deși majoritatea nu dau metastaze, tumorile cerebrale, prin localizarea în acest țesut nobil care este sistemul nervos, prin caracterul lor infiltrativ și recidivant au un prognostic tot atît de grav ca și clelalte forme de cancer. Se localizează în diferite zone ale creierului, pot fi unice sau multiple, cu conținut neomogen, chistic sau hemoragic, cu calcificări (pentru speciile care se dezvoltă mai lent) și cu o vascularizație proprie de neoformație, mai mult sau mai puțin accentuată în raport cu caracterul neurohistologic. Diferențierea *glioamelor*, între tumorile cu dezvoltare mai înceată, considerate din această cauză „benigne", și cele cu o rată de proliferare celulară foarte rapidă (astrocitoamele maligne de gradul III — glioblastoamele —) este dificilă dar posibilă cu ajutorul CT-ului. Glioamele sînt *hipodense* (fig. 14.28) cînd predomină componenta chistică sau edematoasă, încărcarea cu contrast conturînd doar marginile (fig. 14.29). Fenomenul de masă compresiv este constant. Glioamele *heterogene* (fig. 14.30) sînt cele mai frecvente, cu suprapuneri de hiper- și hipodensități ale țesuturilor lezate, imagini la care concură și unele calcificări sau hemoragii intratumorale. Glioamele *hiperdense* (fig. 14.31) au un caracter de malignitate sporită ; CT reflectă vascularizația mai bogată de neoformație și cîștigă mult în densitate după perfuzia i.v. cu substanță de contrast. Analizarea deplasărilor și dilatațiilor sau deformările obstructive, însoțite de compresiunea SV, de către procesul expansiv intracranian se impune de fiecare dată.

Metastazele cerebrale. Diseminările pe cale hematogenă provenite din tumori maligne primare localizate în afara sistemului nervos, cu sediul cunoscut sau nu, pot fi unice sau multiple. Indiferent dacă sînt hipo- sau hiperdense ele prezintă o foarte bună iodofilie marginală sau a întregii mese, iar edemul perimetastazic hipodens este constant și important (fig. 14.32).

PATOLOGIA NEUROOFTALMOLOGICĂ

Tehnica examinării orbitelor a fost expusă și are — reamintim — drept scop alcătuirea unui număr de cupe, care să treacă coliniar cu nervul optic și, respectiv, cu linia germană Virchow. Examinarea propriu-zisă se face după ce se studiază întreg encefalul.

Patologia oculară

Modificările formei și ale densității globilor oculari, cunoscute ca normale, pot evidenția poziția globilor oculari (exo-enoftalmii) ; mărimea globilor oculari ; simetria privirii (în colaborare cu pacientul) ; tumorile globului ocular cele mai frecvente : nevocarcinomul (unde diagnosticul este precizat prin oftalmoscopie) și retinoblastomul, unde apar calcificări intraorbitare, pupilă „albă" și, respectiv, unde trebuie constatată eventuala invazie a nervului optic ; decolările secundare tumorilor coroidiene, decelabile prin modificarea ferestrelor de la consola de examinare la un nivel inferior.

Patologia orbitară

Exoftalmia uni- sau bilaterală este de multe ori, explicată prin studierea

Scanned with OKEN Scanner

tomodensitometrică a orbitelor și conținutului acestora.

Exoftalmia tumorală. Tumorile intraconice (situate în zona triunghiulară posterioară globilor oculari și cuprinsă între mușchii oculomotori). Cel mai frecvent întîlnite sînt meningioamele și glioamele. Ele au un caracter hiperdens (35—45 U.H.) și se caracterizează prin îngroșarea și creșterea densității nervului optic (fig. 14.33).

Tumorile extraconice, situate între pereții osoși orbitari și conul muscular, produc deplasarea mușchilor sau chiar o nervului optic. Un meningiom sau o tumoră a glandei lacrimale sînt puse excelent în evidență, fără însă să se poată trage întotdeauna o concluzie asupra inclavării zonelor limitrofe de către procesul expansiv (fig. 14.34).

Tumorile de vecinătate, cu caracter invadant dinspre orbită, pot fi bine evaluate.

Exoftalmiile pot avea și o natură inflamatorie. Masa de țesut gras retroglobulară poate suferi o creștere a densității peste zero U.H., cu caracter de cele mai multe ori eterogen. Proba terapeutică și examene în evoluție validează diagnosticul.

Exoftalmiile de origine tiroidiană (Basedow). Spațiul retroglobular devine ușor hipodens față de cel normal, în contrast cu creșterea densității și îngroșarea marcată a mușchilor oculomotori.

Modificări ale nervului optic în afară de procesele tumorale sau inflamatorii pot apărea și în edemul papilar cronic, cu etiologie cunoscută (fig. 14.35).

AFECȚIUNILE VERTEBRO-MEDULARE

Valoarea examinării CT din punct de vedere neuroradiologic este oarecum mai mică în ceea ce privește studiul canalului spinal, în comparație cu rezultatele surprinzătoare obținute în cercetarea regiunii craniocerebrale. Procedeele clasice de radiodiagnostic își păstrează valabilitatea, paralel cu descoperirea de substanțe de contrast tolerabile și resorbabile. Secționarea în plan axial a coloanei vertebrale aduce date prețioase neuroradiologului, dar o serie de impedimente tehnice și anatomice conferă examinării dificultăți, care provin din :

— volumul redus al diametrului medular (în rare cazuri putîndu-se distinge conturul măduvei) ;

— faptul că zona cuprinsă în inelul rahidian este „închisă" și efectul de margine limitrof osului artefactează conținutul inelului rahidian în așa fel încît netitatea substanței nervoase este slabă ;

— introducerea substanței de contrast (metrizamidă) în canalul spinal pentru a îmbrăca și disocia substanța nervoasă de învelișuri și conținător; care se face într-o concentrație mică, nu permite delimitarea cu precizie a limitelor unei eventuale leziuni medulare așa cum este posibil atunci cînd substanța de contrast radioopacă este migrată sub control radioscopic ;

— curburile coloanei vertebrale, atît cele fiziologice, cît mai ales cele patologice, nu permit executarea într-un plan dorit decît a 2—3 secțiuni, după care, cupa tomografică nu mai păstrează coliniaritatea cu platourile vertebrale și erorile de apreciere a „axialității" se înmulțesc ;

— prezența gazelor și a lipiodolului compromit, prin artefactare, examenul.

Scanned with OKEN Scanner

Avantajele procedeului sînt :

— confortul indiscutabil. Pacientul nu trebuie întors de profil sau pus în cine știe ce poziție pentru a evidenția, spre exemplu, o fractură ;

— stenoza vertebrală și modificările de structură osoasă — osteoporoza, osteoliza, osteonecroza, hiperostoza — pot fi eficient evaluate, ca de altfel și forma de ansamblu a vertebrei în plan axial, atunci cînd planul secțiunii este paralel cu platourile vertebrale (fig. 14.36) ;

— în condițiile în care există reacții adverse la substanțele de contrast serice sau radioopace se pot face unele aprecieri asupra protruziilor discale (cu precădere lombare, care sînt mai voluminoase). Examinarea este laborioasă și performanțele discutabile (fig. 14.37).

Tehnica examinării diferă în raport cu starea pacientului (respectiv cu posibilitățile de poziționare), cu segmentul vertebral studiat, cunoscînd fiind marile diferențe, aproape de la vertebră la vertebră, și cu scopul urmărit ca diagnostic.

Indicațiile majore ale CT sînt : stenozele de canal rahidian ; traumatismele cominutive vertebro-medulare, la care o intervenție chirurgicală ar putea fi salutară ; tumorile sau modificările structurale osoase vertebrale, netraumatice, devenite compresive asupra măduvei sau cozii de cal ; hipertrofiile medulare prin tumori intramedulare sau ale învelișurilor acesteia, cu invadarea țesutului nervos — meningiom ; atrofiile medulare.

CT are indicații minore sau discutabile în malformațiile vasculare mediane (arteriografia mădulară va fi singura care va preciza prezența unui angiom și dacă acesta este abordabil sau nu chirurgical) ; infecțiile medulare sau ale învelișurilor măduvei spinării și herniile de disc.

JONCȚIUNEA CRANIO-CERVICALĂ

Gaura occipitală este mărginită de *bazion* anterior, *opsthion* posterior, tuberculii occipitali anterolaterali și hipodensitățile fosetelor condiliene anterioare (fig. 14.38).

Forma găurii occipitale este diferită și conține în interior bulbul rahidian medular avînd un diametru anteroposterior de 35—40 mm și 30 de mm latero-lateral. Practic, vertebrele C_1 și C_2 împreună cu condilii occipitali ai exobazei apar pe secțiunile axiale sub forma cunoscută din anatomie ca și celelalte vertebre ale coloanei, polimorfismul lor fiind cunoscut. Pozițiile diferite datorită lordozelor, cifozelor și scoliozelor fiziologice creează la secționarea tomografică aspecte aparte, pe care numai experiența neuroradiologului poate să le aprecieze și să le recunoască.

Din patologia vertebromedulară ilustrăm aspecte ale malformațiilor vertebromedulare (fig. 14.39), traumatismelor vertebromedulare (fig. 14.40), tumorilor vertebrale (fig. 14.41), tumorilor benigne (fig. 14.42), tumorilor maligne (fig. 14.43), tumorilor medulare (fig. 14.44) și tumorilor vertebromedulare (fig. 14.45).

Acum, după ce am putut urmări principalele aplicații clinice ale tomografiei computerizate de transmisie (CT) în diversele afecțiuni craniocerebrale și vertebro-medulare, ne putem da seama de valoarea deosebită a acestui procedeu de diagnostic pentru neuroradiologie.

CT este un examen confortabil, neagresiv sau slab agresiv cînd se utilizează substanță de contrast introdusă i.v. sau în canalul spinal.

Scanned with OKEN Scanner

Din acest motiv poate fi repetat ori de cîte ori este nevoie în cadrul urmăririi unor afecţiuni, a rezultatelor unor intervenţii chirurgicale sau a acţiunii radioterapiei.

Datele matematice oferite de CT, precum şi posibilitatea de a obţine cu acest procedeu o privire axială a ţesuturilor moi şi osoase, împreună cu facilităţile oferite de calităţile tehnice ale programelor calculatorului permit executarea unor cupe anatomice aproape ideale, total obiective.

Compararea CT cu alte metode clasice sau care au apărut ulterior arată că acest procedeu este un examen complementar, dar care a eliminat cîteva tehnici agresive în totalitate : ventriculografia şi pneumoencefalografia gazoasă totală. În traumatismele craniocerebrale şi, parţial, în accidentele vasculare, CT a redus utilizarea arteriografiei cerebrale. În rest, se completează cu celelalte investigaţii radiologice şi neradiologice, cum ar fi : radiografia convenţională, mielografia gazoasă, EEG, ecografia, angioscintigrafia şi scintigrafia radioizotopică.

Viitorul CT este asigurat, chiar dacă pe baza pătrunderii masive a procedeelor legate de calculator s-au introdus o serie de metode noi, aparent sau uneori chiar în realitate superioare. CT, prin mărirea rezoluţiei imaginii, scăderea incredibilă a timpului de expunere (la cîteva zecimi de secundă) şi posibilitatea unei reconstrucţii şi mai facile altor planuri, pornind de la cel axial de bază, a ajuns la performanţe cu totul deosebite.

BIBLIOGRAFIE SELECTIVĂ

Arseni C., Martesis M., Simionescu N., (1987), *Valoarea intrinsecă şi comparativă a pneumoencefalografiei gazoase, angiografiei cerebrale şi computer-tomografiei în traumatologia craniocerebrală,* USSM Fil. Bucureşti Secţia Neurologie şi Neurochirurgie, 15 aprilie.

Beart A., Jeanmart L., Wackenheim A. (1978), *Clinical Computed Tomography. Head and Trunk,* Springer Verlag, Berlin—Heidelberg — New York.

Bailleux S., Passon C. (1985), *Précis de technique du scanner (tomographie computée),* Liège Belgium (Medical Radiological Technician Belgium).

Gambarelli J., Guerina G., Chevrot L., Mattei M (1977), *Computerized Axial Tomography,* Springer Verlag, Berlin—Heidelberg—New York.

Gardner D., Metzger J. (1978), *Tomodensitométrie en patologie tumorale intra-cranienne,* Doin.

Henderson Scott D. (1978), *Pathology in Computed Tomography of the Brain,* Charles C. Thomas Publisher.

Salamon G., Caille J. M. et colab. (1976), *La tomographie par reconstruction (computed tomography),* Masson, Paris.

Simionescu N. (1983), *Unele aspecte privind investigarea formaţiunilor de unghi ponto-cerebelos cu ajutorul tomodensitometriei,* USSM Fil. Bucureşti, Secţia O.R.L., 13 ianuarie.

Simionescu N. (1983), *Progrese în „imagerie-neuroradiologică,* Simpozion „Explorări paraclinice în bolile neurologice şi neurochirurgicale", Sibiu, 21—22 octombrie.

Simionescu N. (1983), *Tomografia computerizată,* Simpozionul naţional interdisciplinar al A.O.S. din România, Bucureşti, 16—17 noiembrie.

Simionescu N. (1986) *Valoarea şi limitele examenului computer tomografic în neuroradiologie,* Simpozionul de imagistică medicală, Cluj-Npoca, 6—7 iunie.

Wackenheim A., Babin E. (1978), *Tomodensiométrie craniocérébrale,* Masson, Paris.

Weisberg A., Nice Ch., Katz M. (1978), *Cerebral Computed Tomography,* W. B. Saunders Company, Philadelphia.

Wiener H. (1979), *Findings in CT: A Clinical and Economic Analysis of Computed Tomography,* Pfizer Inc., New York.

York Chynn K. (1982), *Manual of Cranial Computerized Tomography,* Ed. Karger, Basel.

* * * (1981), *Contrast Media in Computed Tomography,* International Workshop Berlin; January 14—17.

* * * (1982), International Congress Series, 561 Excepta Medica, 1981, Referate CT 82; Internationales Computedtomographie Symposium, Seefeld/Tirol 28—30 Januar, Schnetzor-Verlag.

* * * (1982), *CT and Myelography of the Spine and Cord,* Springer Verlag, Berlin—Heidelberg — New York.

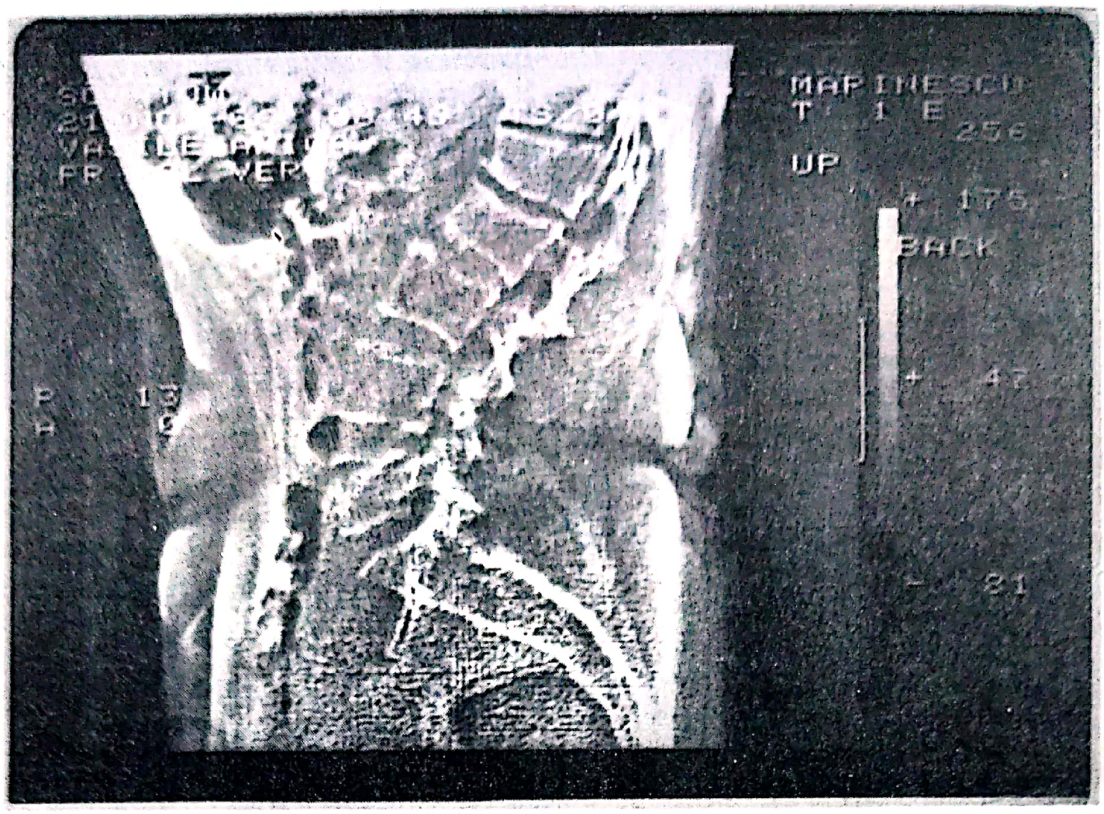

Fig. 14.3. — Topogramă efectuată înaintea începerii investigației pentru localizarea zonei de interes în jurul căreia să se efectueze secțiunile.

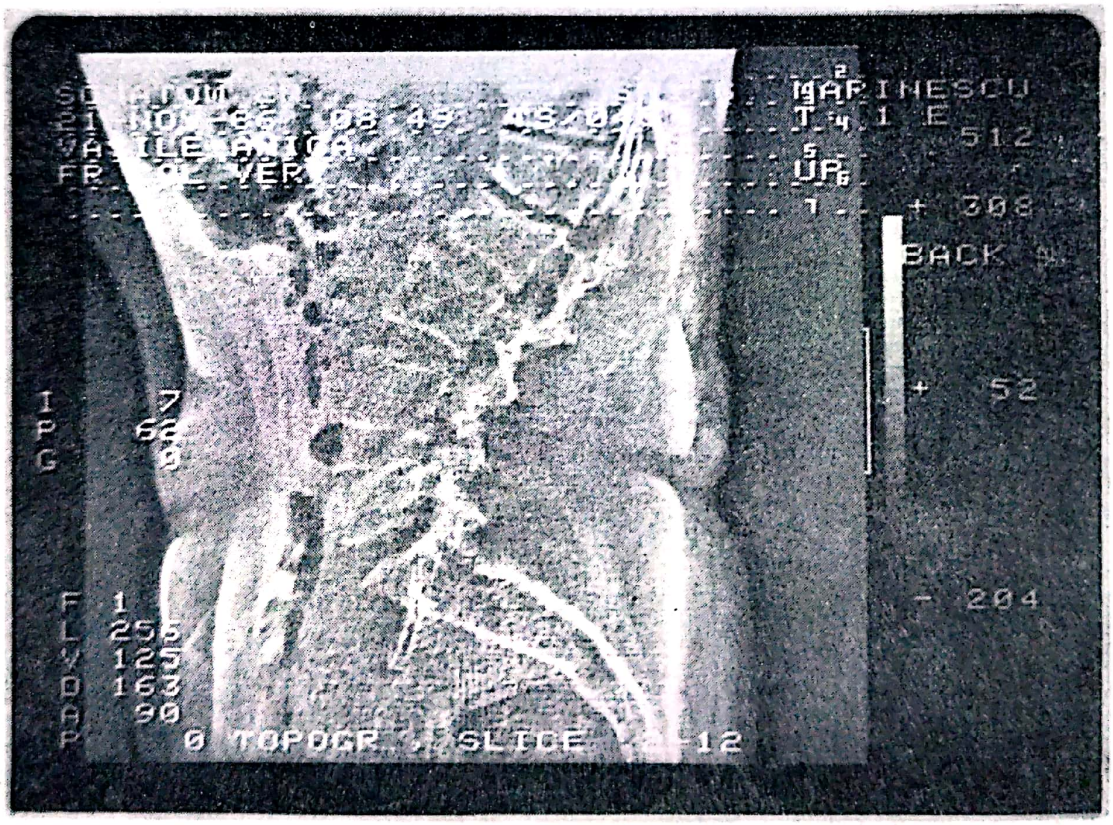

Fig. 14.4. — Topogramă „evaluată", efectuată după terminarea examenului; liniile întrerupte din porțiunea proximală a radiografiei matriciale indică regiunea coloanei vertebrale prin care au trecut secțiunile tomografice.

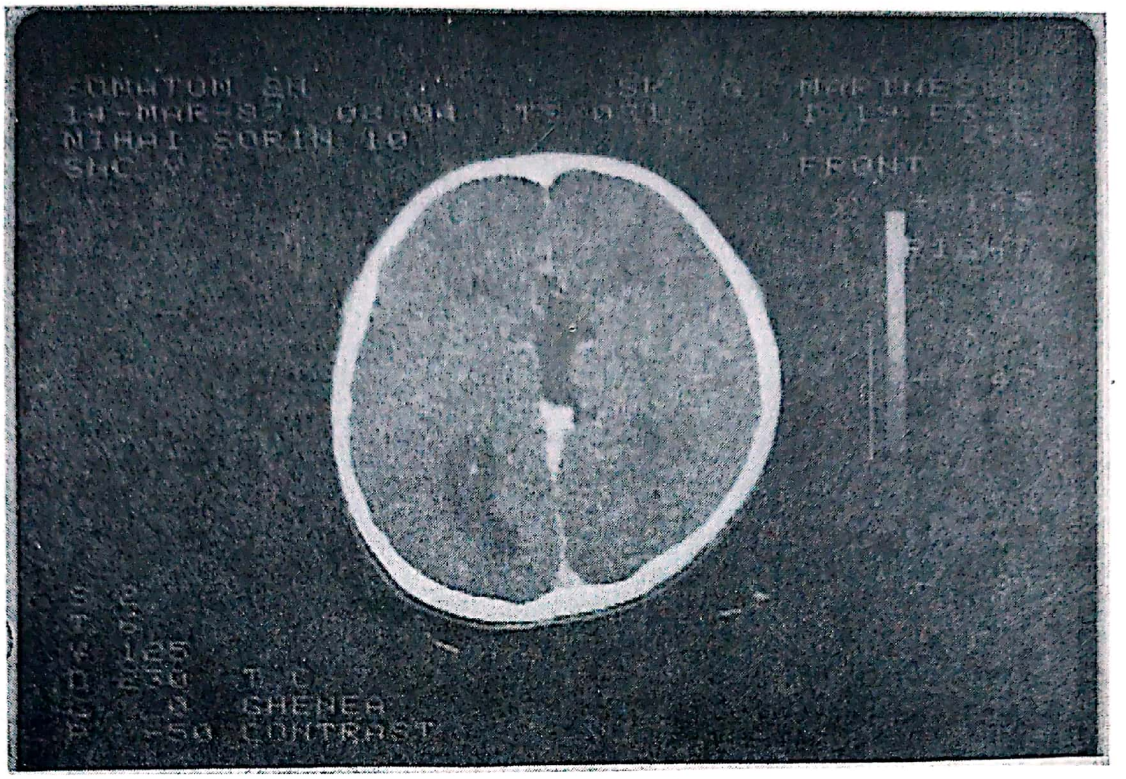

Fig. 14.5. — Agenezie de corp calos. Sistemul ventricular și-a pierdut forma anatomică cunoscută, ventriculii laterali comunicînd liberi unul cu celălalt, precum și cu ventriculul III; capul și coada corpului calos lipsesc.

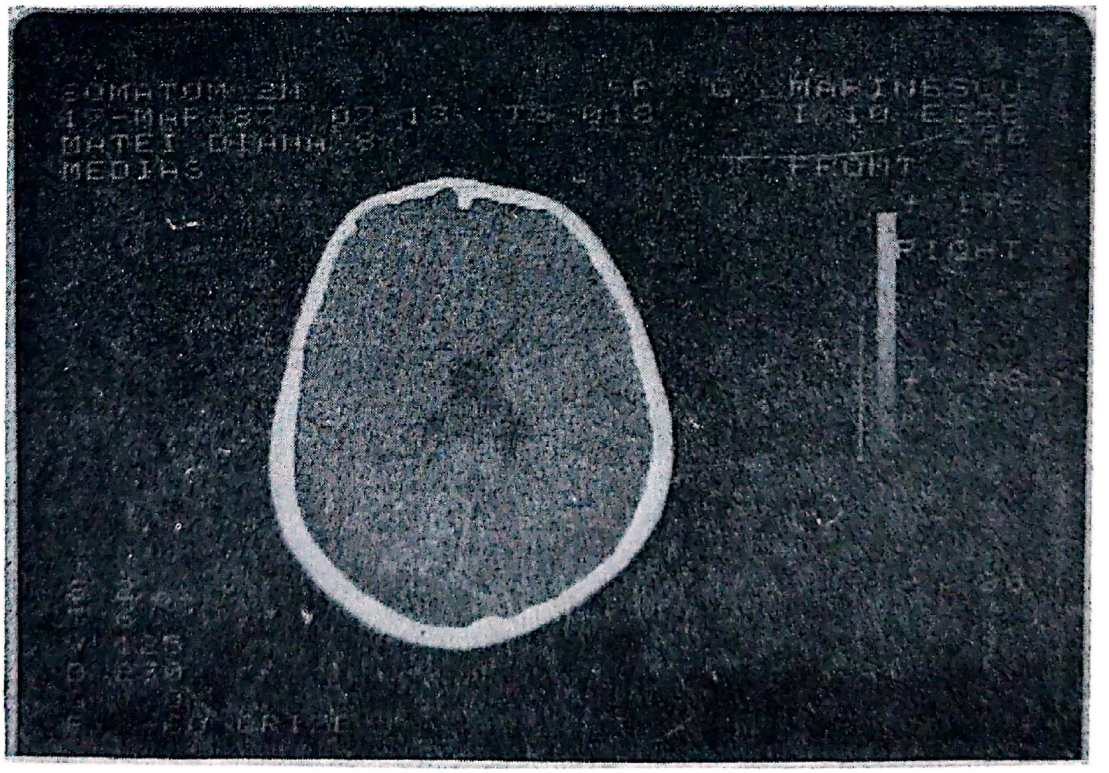

Fig. 14.6. — Higromă. Colecție hipodensă cu caracter hidric, parietooccipitală stîngă, care deformează calota osoasă sub forma unei bose, dar nu deplasează sistemul ventricular.

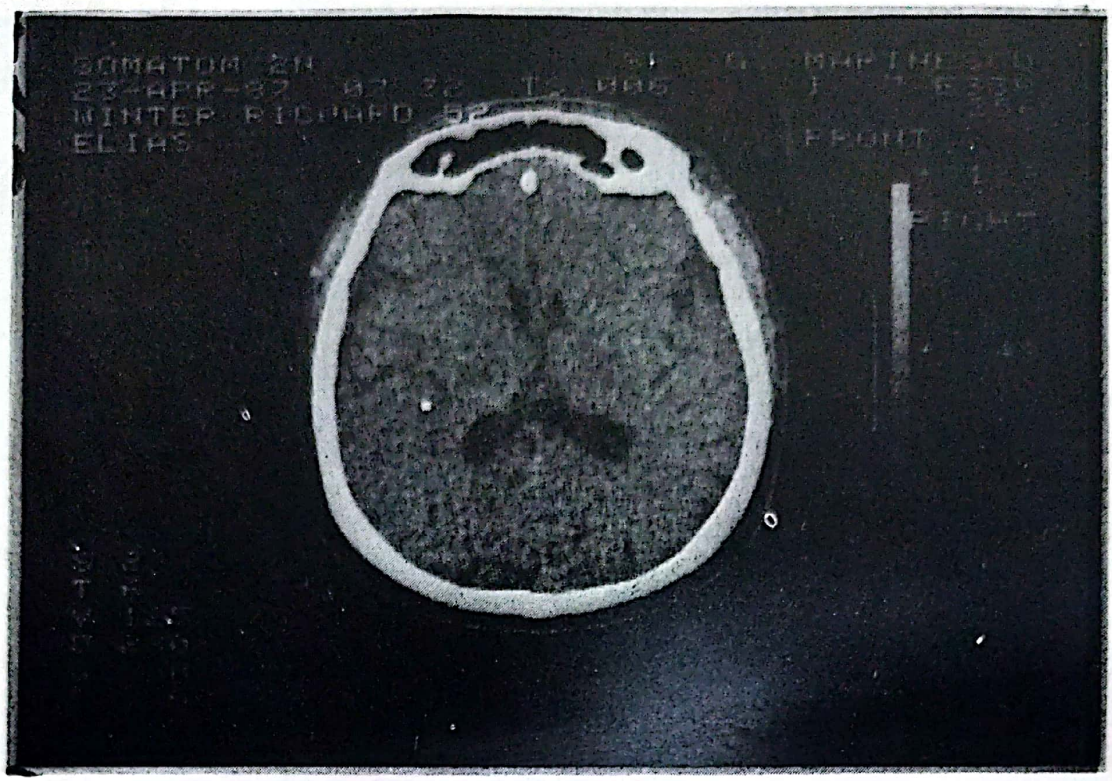

Fig. 14.7. — Accident vascular cerebral cu caracter ischemic (la 48 h după accident). Regiunea parietală stîngă apare hipodensă, fără contururi nete, relativ omogenă. Punctul alb, care reprezintă vîrful creionului de analiză densitometrică, arată 23 U.H., față de 35—37, cît ar trebui să aibă regiunea examinată. Sistemul ventricular apare nemodificat.

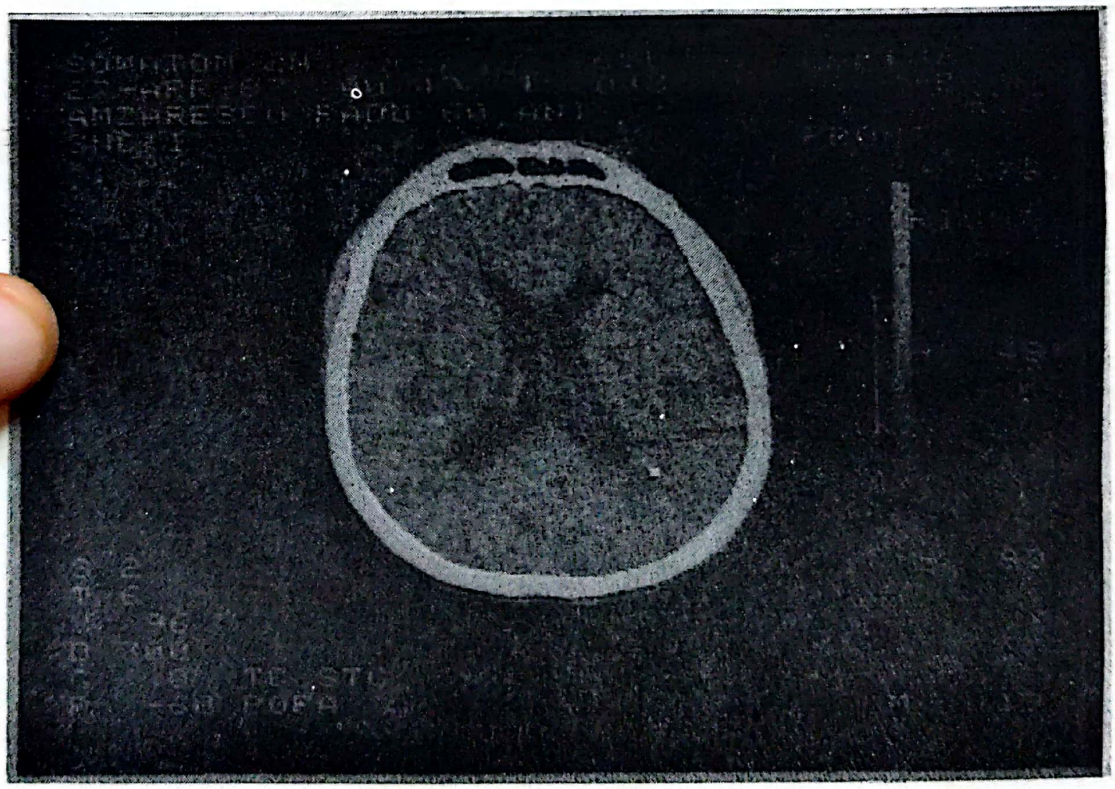

Fig. 14.8. — Accident vascular cerebral cu caracter ischemic (la o săptămînă de la accident). Regiunea parietală dreaptă apare hipodensă, neomogenă, fără contururi nete, cu densitatea medie de 19 U.H. Sistemul ventricular apare nemodificat ca localizare.

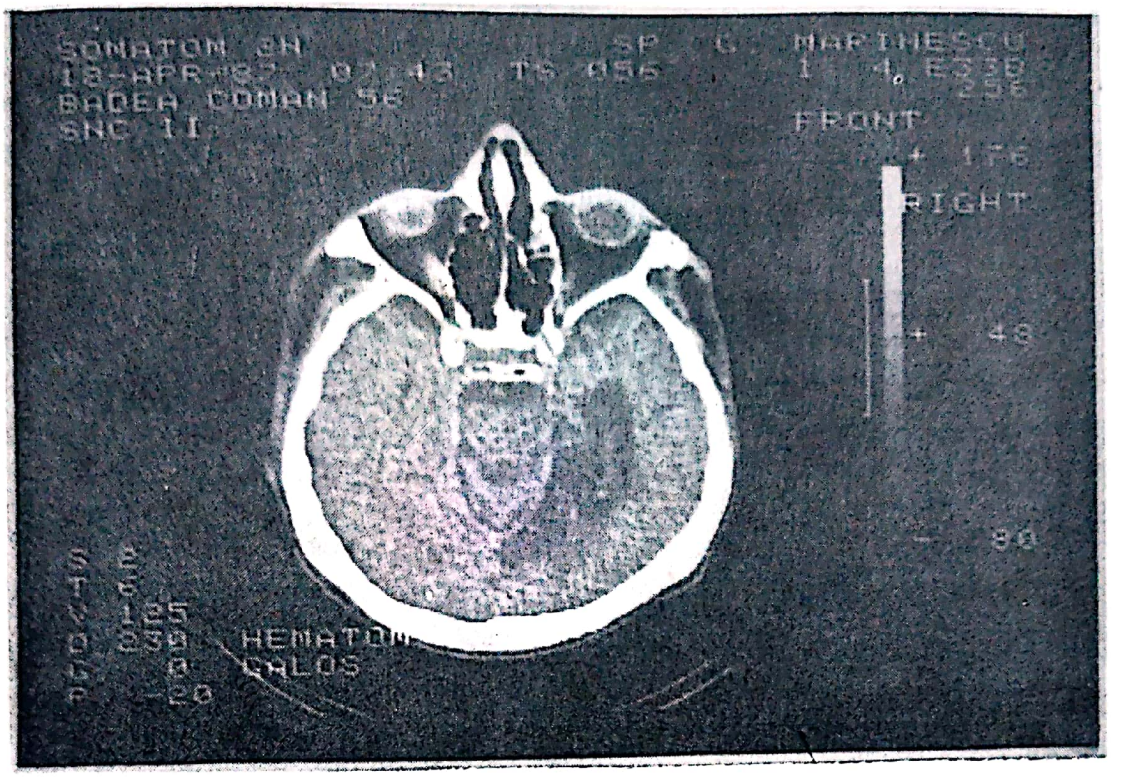

Fig. 14.9. — Accident vascular cerebral cu caracter ischemic (la 23 de zile de la accident). Zonă de hipodensitate cu caracter aproape hidric (17 U. H.) situată temporo-occipital profund dreapta, fără efect de masă asupra celorlalte formaţiuni anatomice.

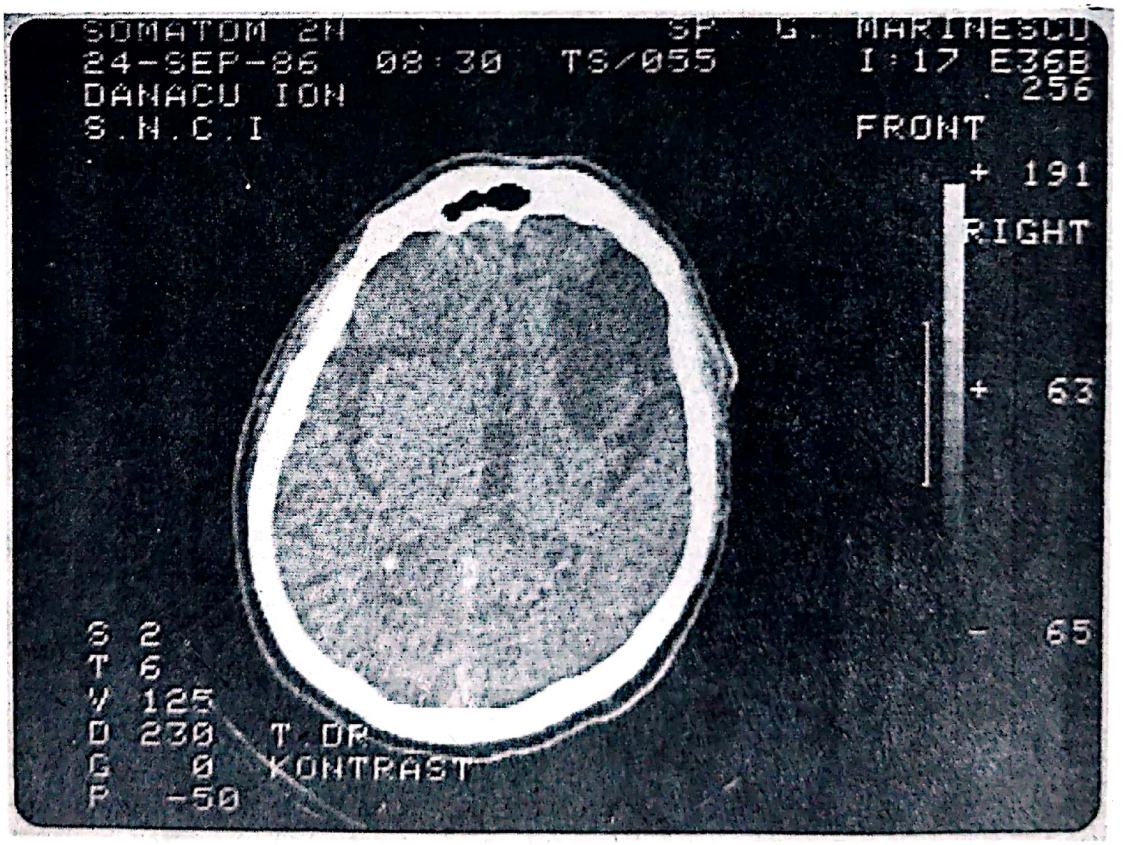

Fig. 14.10. — Accident vascular ischemic cerebral (sechelar). Examinare efectuată la 5 săpătămini de la accident. Zonă hipodensă cu densitate hidrică (12 U.H.), frontală dreaptă, cu margini nete şi care înglobează şi cisterna insulară dreaptă. Ventriculul III, vizibil pe secţiune, nu apare modificat.

Scanned with OKEN Scanner

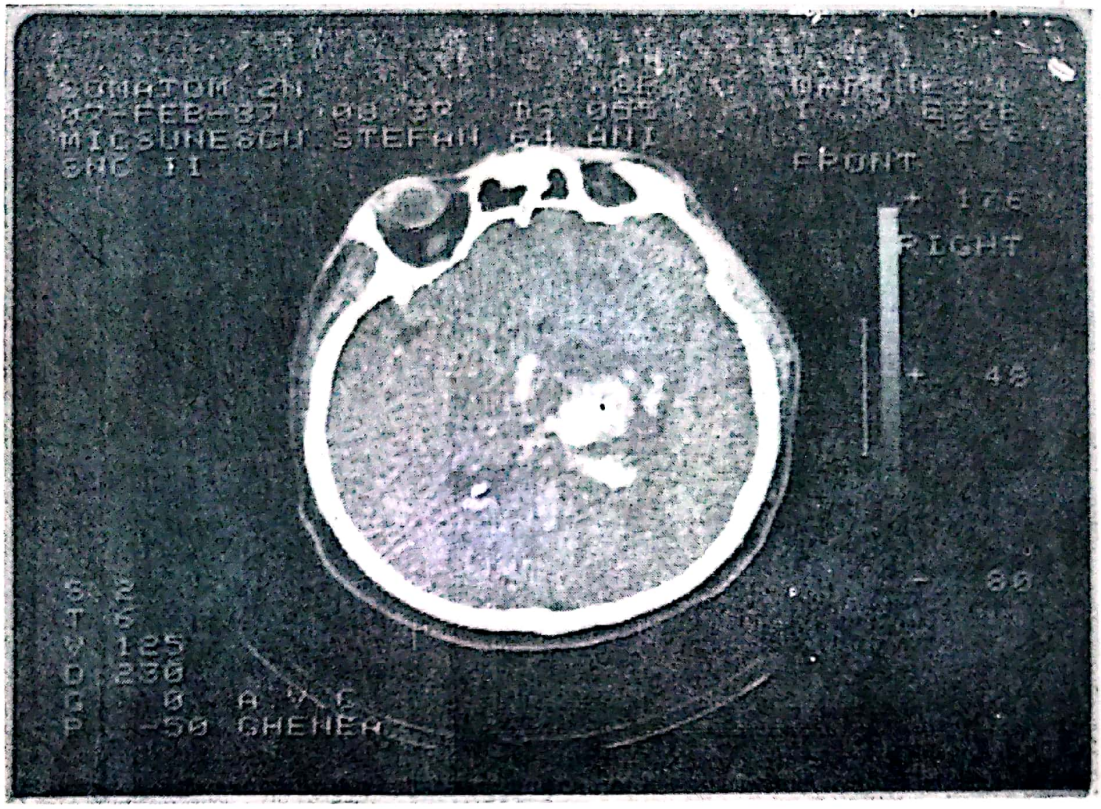

Fig. 14.11. — Hematom plurifocal intracerebral. Secțiunea evidențiază prezența unor hiperdensități cu caracter de revărsat sanghin (65 U.H.) intraventricular III, în cornul occipital drept și talamic, în porțiunea posterioară a nucleilor bazali, cu contururi nete și o zonă hipodensă limitrofă corespunzătoare edemului perihematic. Ventriculul III apare ușor deplasat și curbat spre stînga.

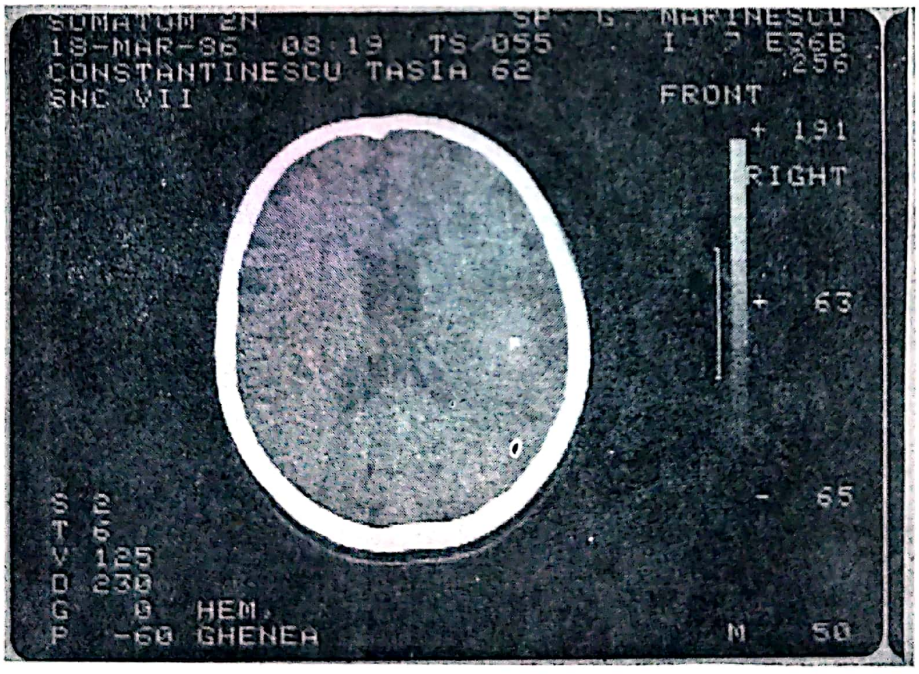

Fig. 14.12. — Hematom intraparenchimatos cerebral, la 2 săptămîni de la accident. La joncțiunea dintre lobii frontal și parietal pe partea dreaptă se constată o arie insulară hiperdensă (50 U.H.) cu contururi estompate, nedelimitative, hipodense, difuze. Sistemul ventricular apare nemodificat ca formă și situație.

Scanned with OKEN Scanner

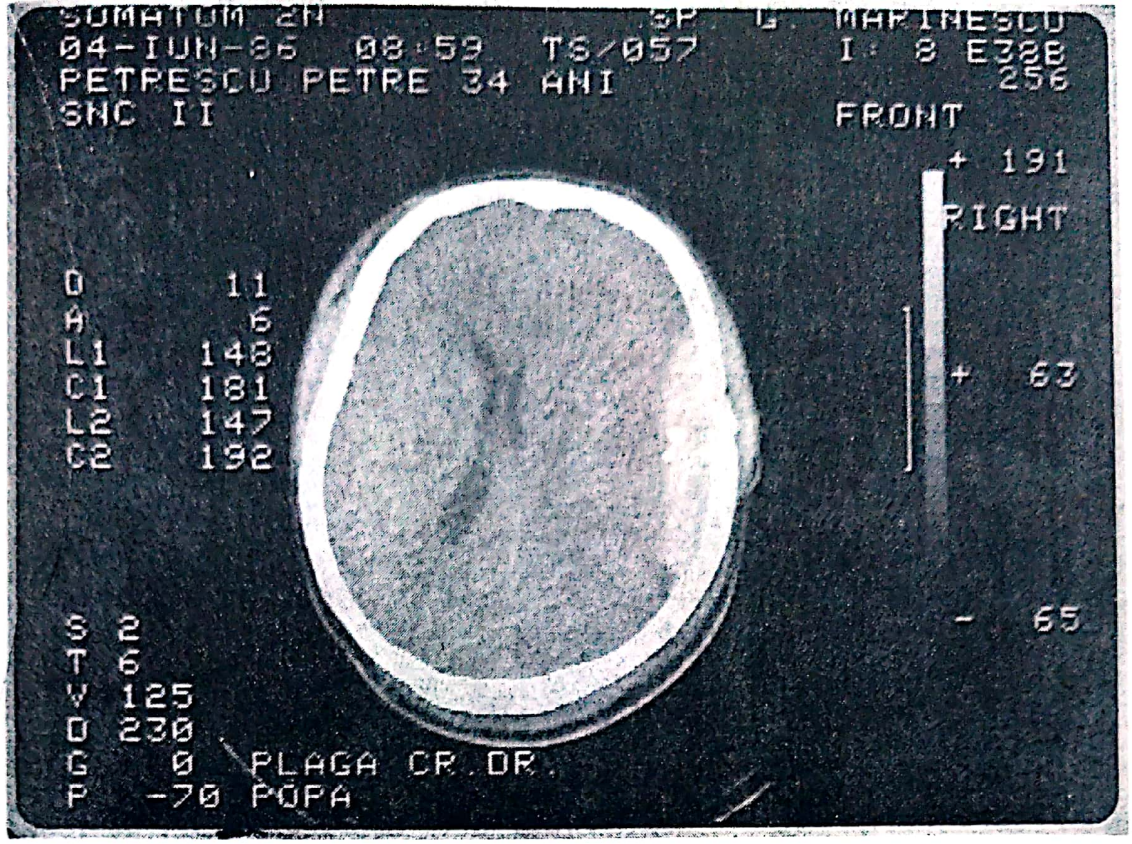

Fig. 14.13. — Hematom pericerebral acut, fronto-parietal drept, tangent la tabla internă a calotei, se evidențiază o colecție hiperdensă lenticulară biconvexă, cu densitatea 70 U.H. (densitate sanguină), care în mod indirect deplasează sistemul vetricular spre stînga. Exact la joncțiunea fronto-parietală dreaptă se constată și o fractură cu eschilă denivelată, cauza hematomului epidural, menționat anterior.

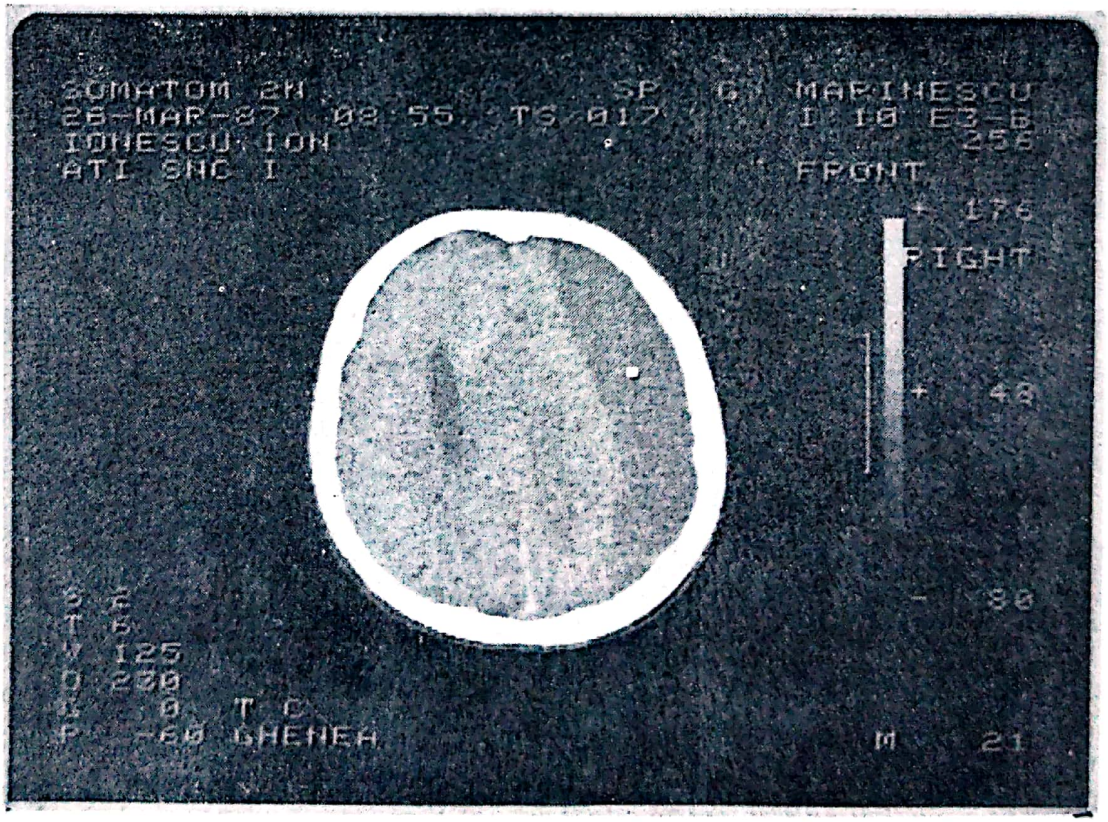

Fig. 14.14. — Hematom pericerebral cronic. La 3 săptămîni după accident, CT evidențiază pe secțiunea respectivă o arie hipodensă, semiovală cu densitate de 21 U.H., localizată fronto-parietal drept, predominant frontală, cu contur medial net, liniar și cu efect de masă important asupra sistemului ventricular, care apare mult deplasat spre stînga. De fapt, ventriculul lateral drept, fiind colabat, nici nu este evidențiatabil.

Scanned with OKEN Scanner

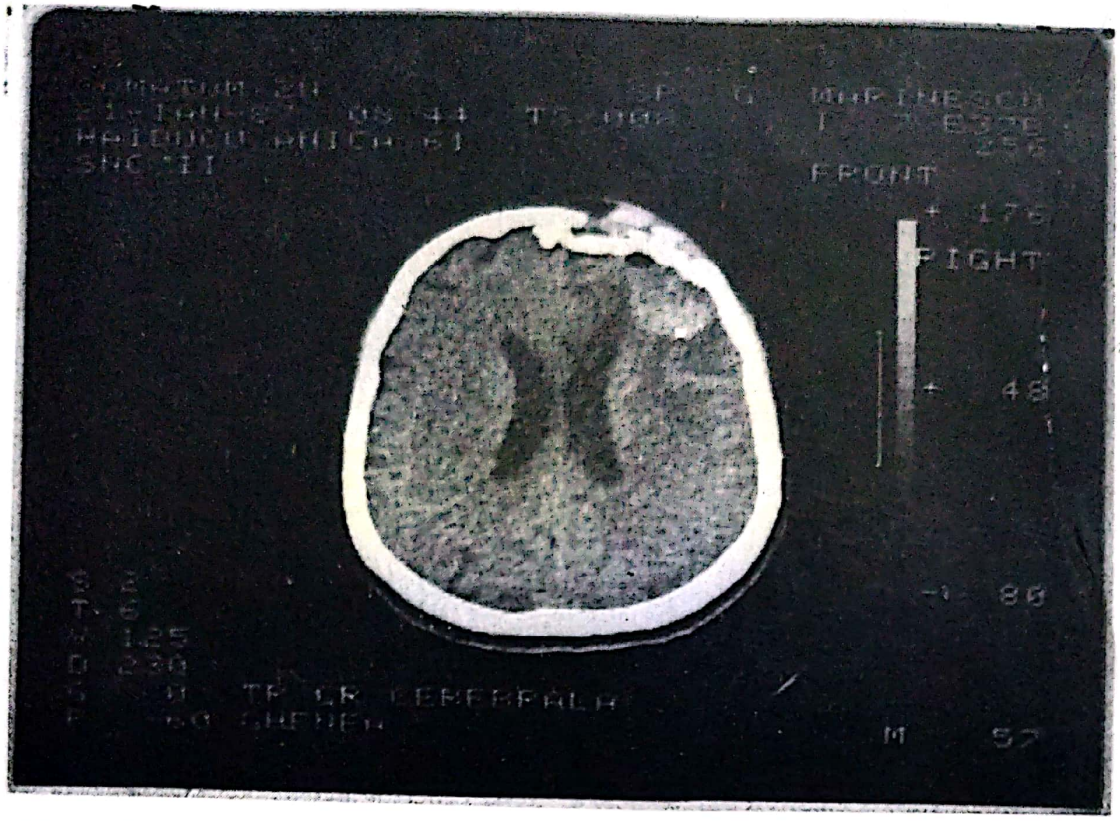

Fig. 14.15. — Contuzie cerebrală. Calota craniană în regiunea frontală dreaptă apare modificată traumatic, cu multiple fracturi, înfundări și exulsii osoase. Lobul frontal drept apare neomogen hipo-hiperdens, hiperdensitatea avînd un caracter sanguin. Diagnosticul de contuzie cerebrală cu dilacerare poate fi confirmat.

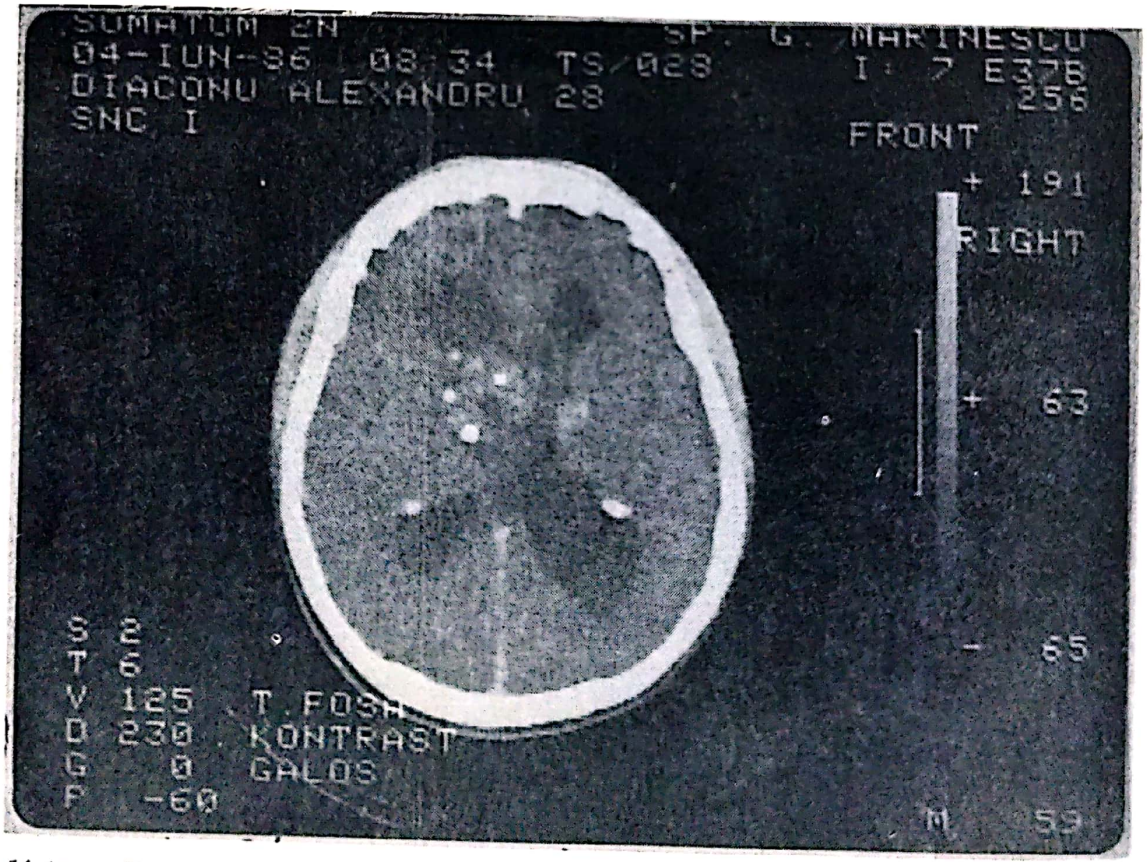

Fig. 14.16. — Tumora cerebrală calcificată. Pe secțiunea transventriculară se constată sistemul ventricular hidrocefal, asimetric și deformat în regiunea corpului median și mai mult paramedian stînga de către un proces tumoral polilobat, hiperdens, încărcat cu calcificări multiple. Intervenția a confirmat existența unui meningiom profund de 2—3 cm (diametre maxime).

Scanned with OKEN Scanner

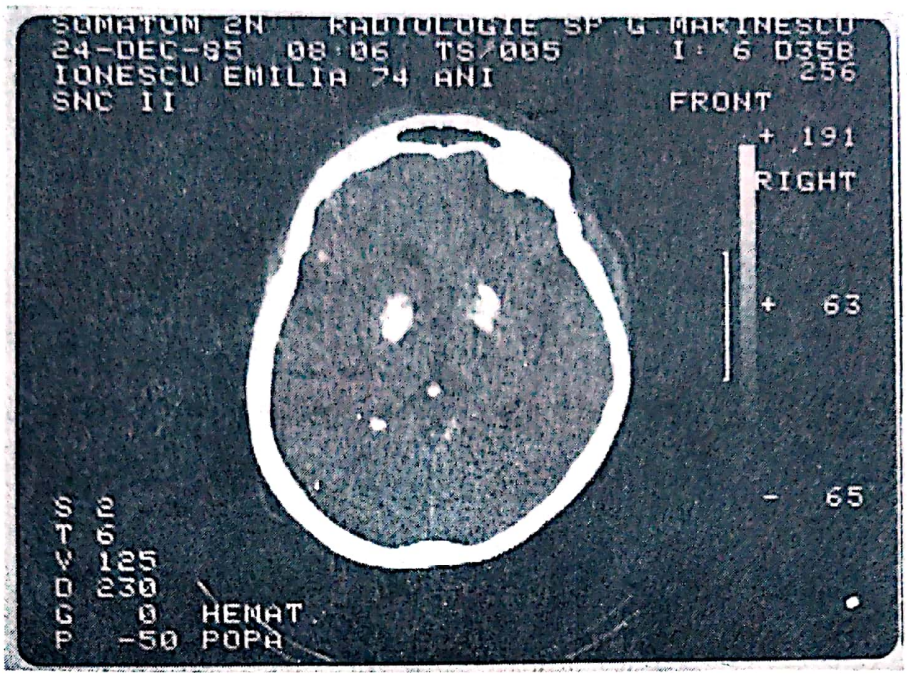

Fig. 14.17. — Maladia Fahr. Calcificări compacte, simetrice ale nucleilor bazali, materializate sub forma unor densificări de 280 U.H., în medie paraventricular și fără corespondent radiologic convențional. Sistemul ventricular nu este afectat.

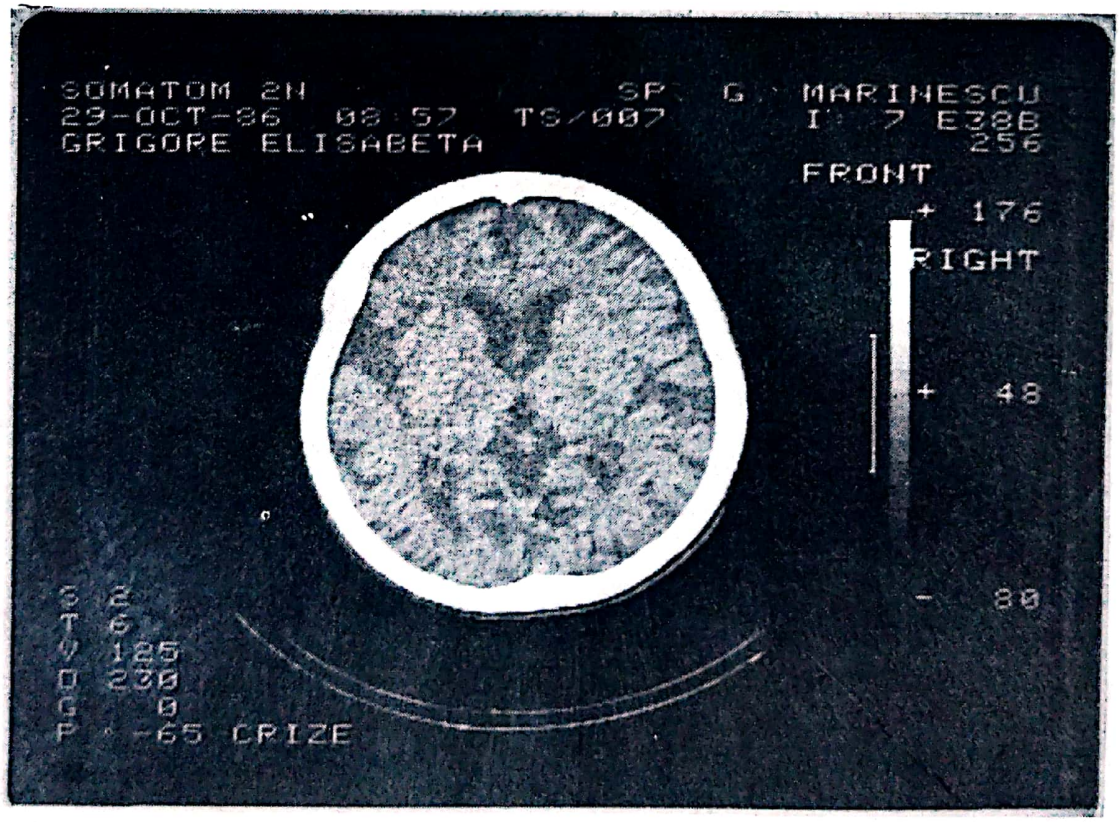

Fig. 14.18. — Atrofie cerebrală. Scizurile cerebrale apar dilatate în general. Cisterna insulară stîngă și cea aparținînd venei Galien apar mult mărite. Sistemul ventricular se prezintă moderat hidrocefal raportat la importanța atrofiei corticale.

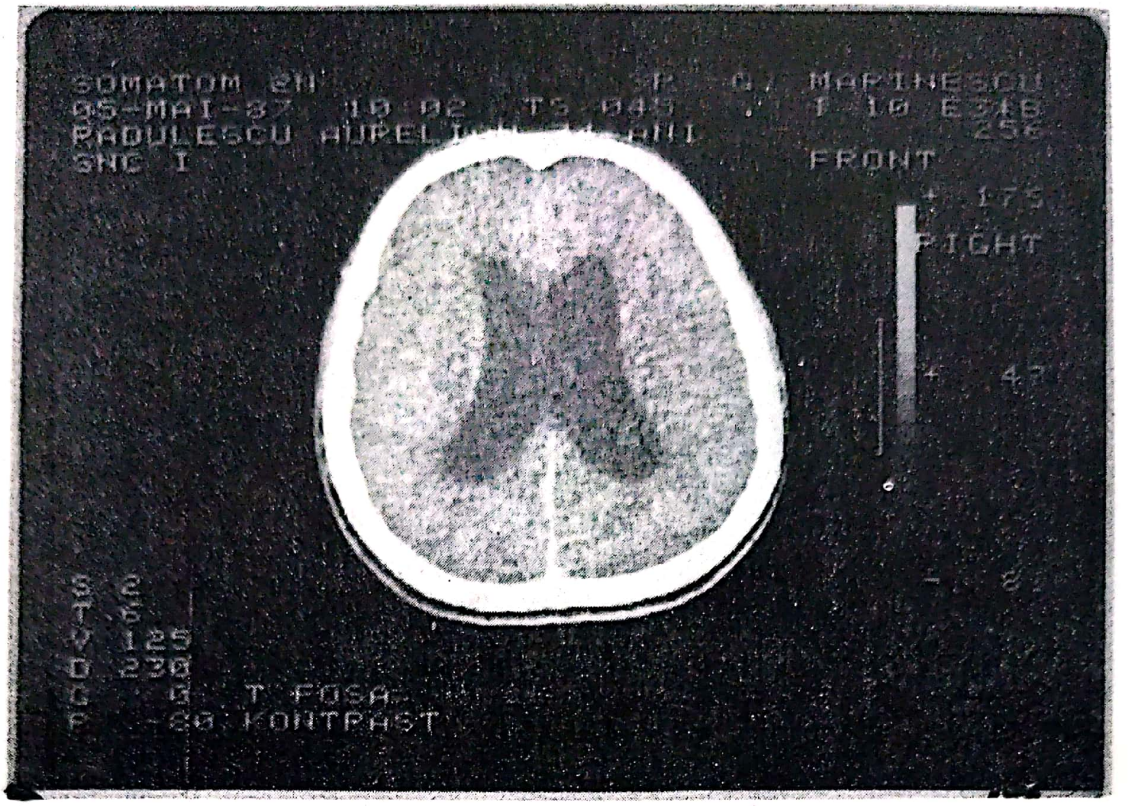

Fig. 14.19. — *Hidrocefalie* internă în urma unei hemoragii subarahnoidiene avute cu 2 ani înainte. Sistemul ventricular este mult dilatat și situat pe linia mediană.

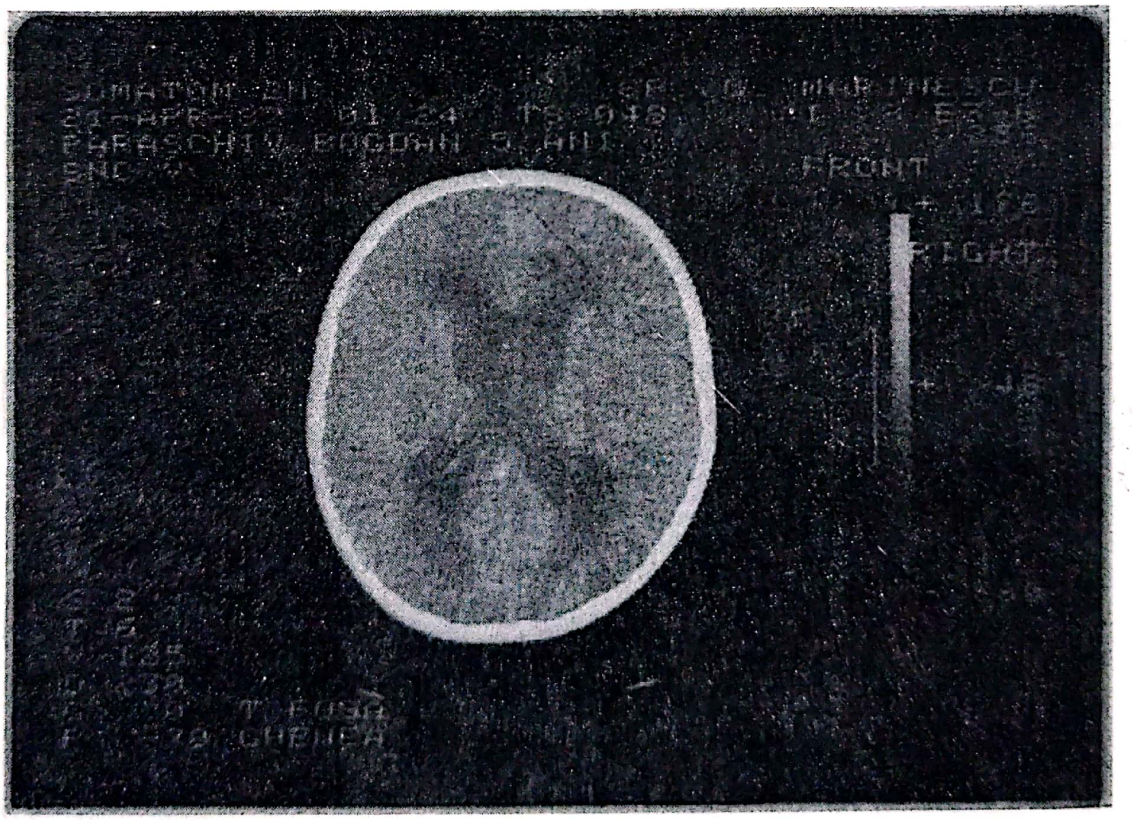

Fig. 14.20. — *Hidrocefalie internă „activă"*. În creșterea bruscă a hipertensiunii intracraniene, din motive diferite, LCR, din interiorul ventriculilor, poate difuza prin osmoză în parenchimul cerebral înconjurător al sistemului ventricular, producînd imaginea de hipodensitate difuză periventriculară corespunzătoare acestei forme de edem, bine evidențiabilă pe CT.

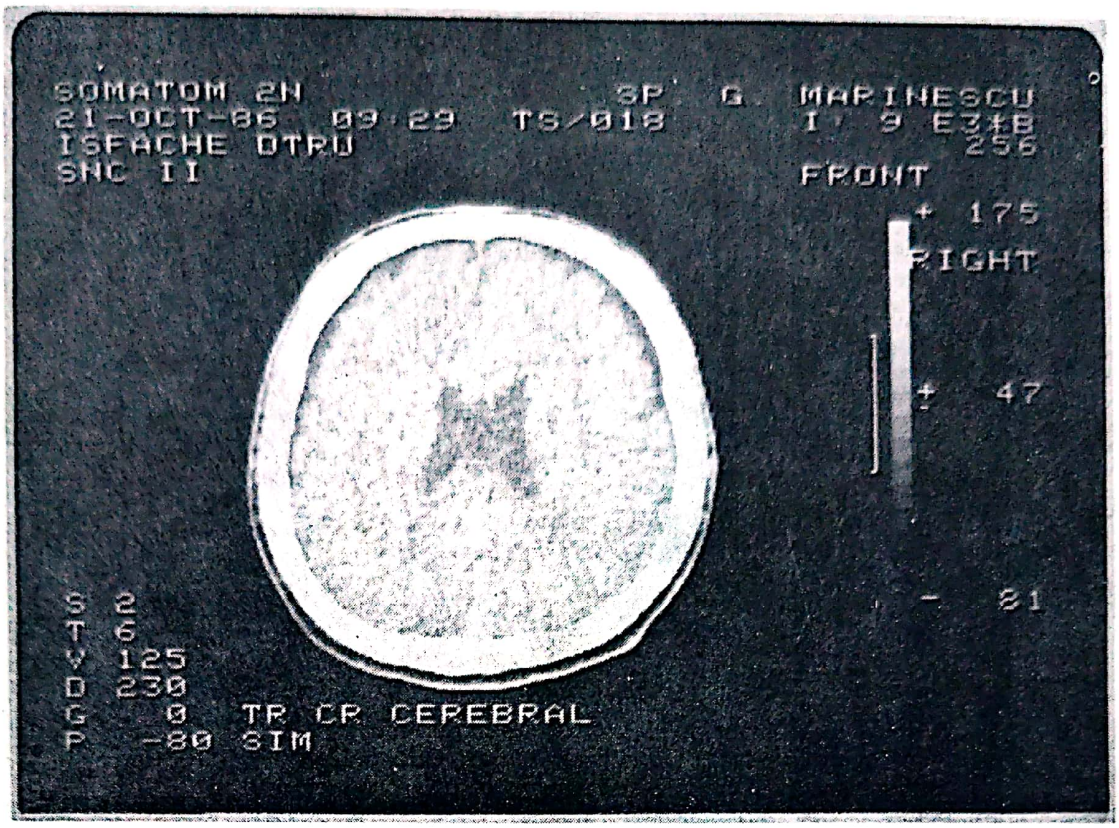

Fig. 14.21. — Meningită seroasă. Frontal, bilateral se constată o arie circulară, pericerebrală hipodensă cu caracter hidric (12 U.H.), care delimitează parenchimul cerebral de tabla internă a calotei, fără modificarea poziției sistemului ventricular.

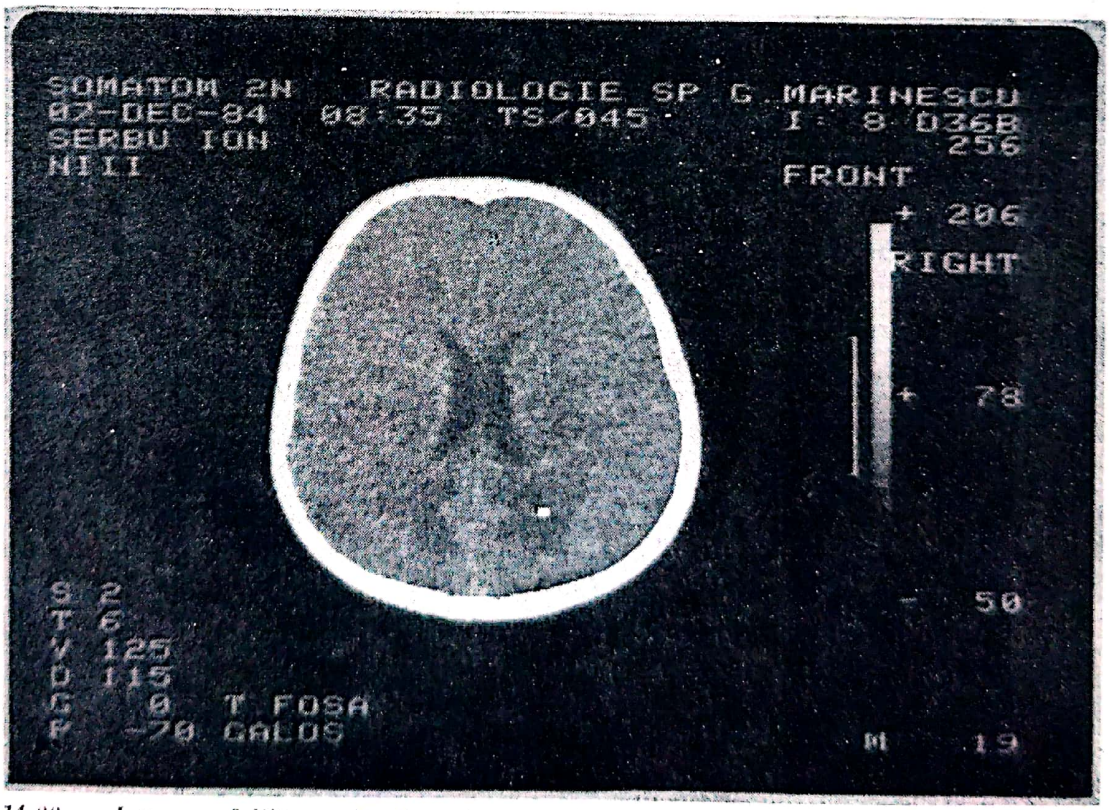

Fig. 14.22. — Leucoencefalită acută Schilder. Zonele parietale posterioare care apar hipodense, simetric (19 U.H.) și neomogen, fără interferarea poziției sistemului ventricular, care apare moderat hidrocefal, la un copil cu diminuarea acuității vizuale, retardare psihică și crize de epilepsie majoră.

Scanned with OKEN Scanner

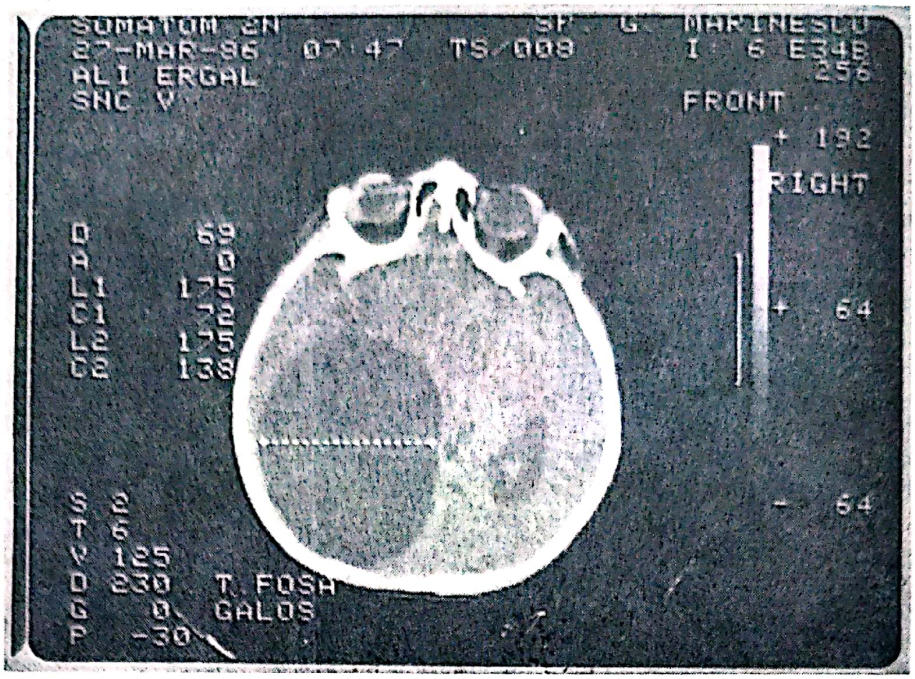

Fig. 14.23. — Chist hidatic. Arie hipodensă, omogenă, ovoidă cu diametrul transversal de 69 mm, cu densitate hidrică de 10 U.H., care ocupă lobul temporal și occipital sting, aproape în întregime cu deplasarea spre dreapta a cisternei lui Galien.

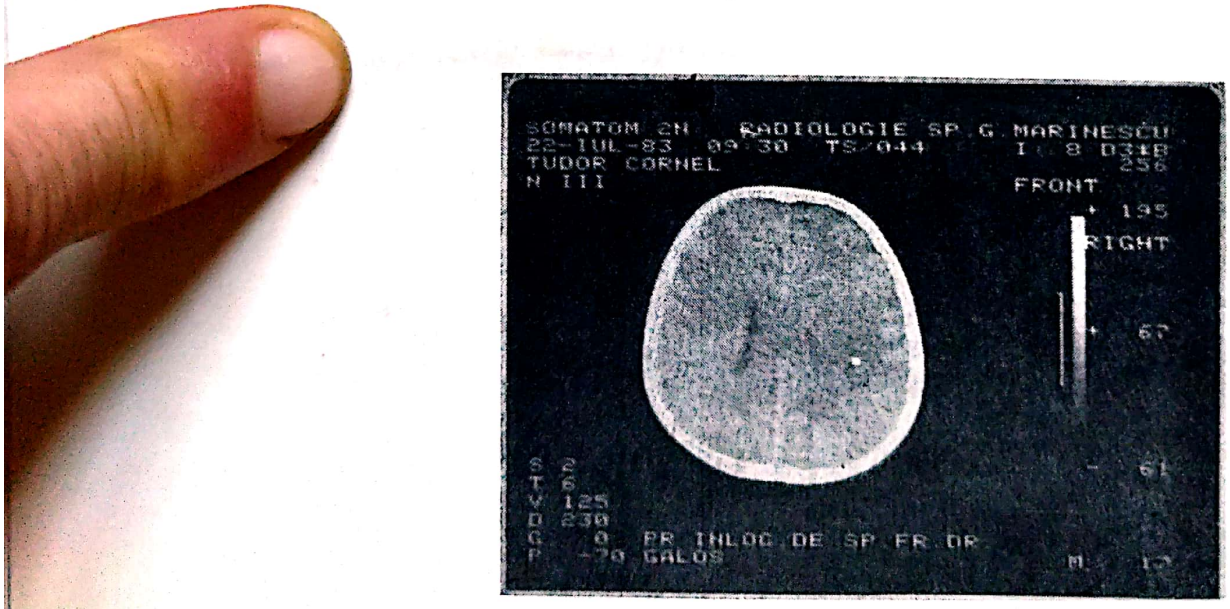

Fig. 14.24. — Leucoencefalită cu evoluție lentă, în puseuri. Hipodensitate cerebrală cu aspect „amoeboid", care cuprinde simetric lobii frontali și parietali la nivelul substanței albe, cu micșorarea prin colabare a sistemului ventricular.

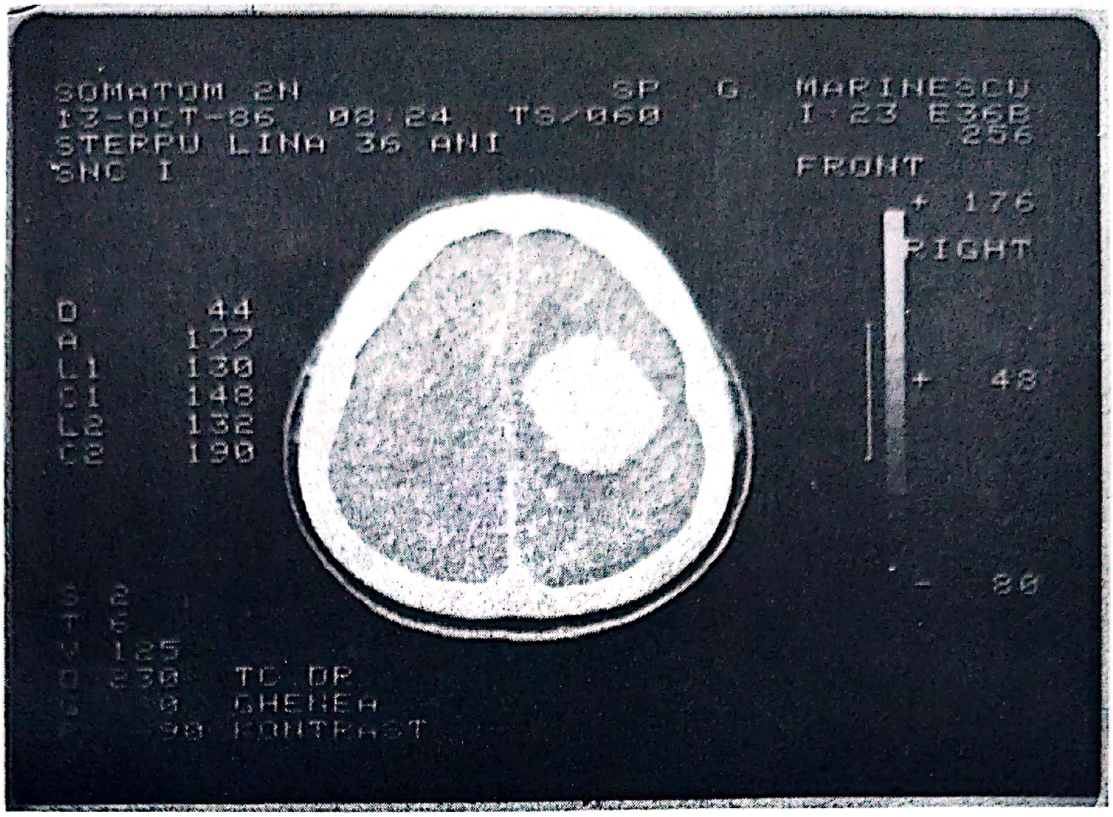

Fig. 14.25. — *Meningiom* (Încărcat cu substanţă de contrast). În lobul frontal drept, pe o secţiune supraclaviculară, se conturează o tumoră rotundă de 38/40 mm (diametre maxime), cu hipodensitate peritumorală şi caracter de edem cerebral, situată frontal şi parţial parietal drept, cu deplasarea spre stînga a coasei creierului.

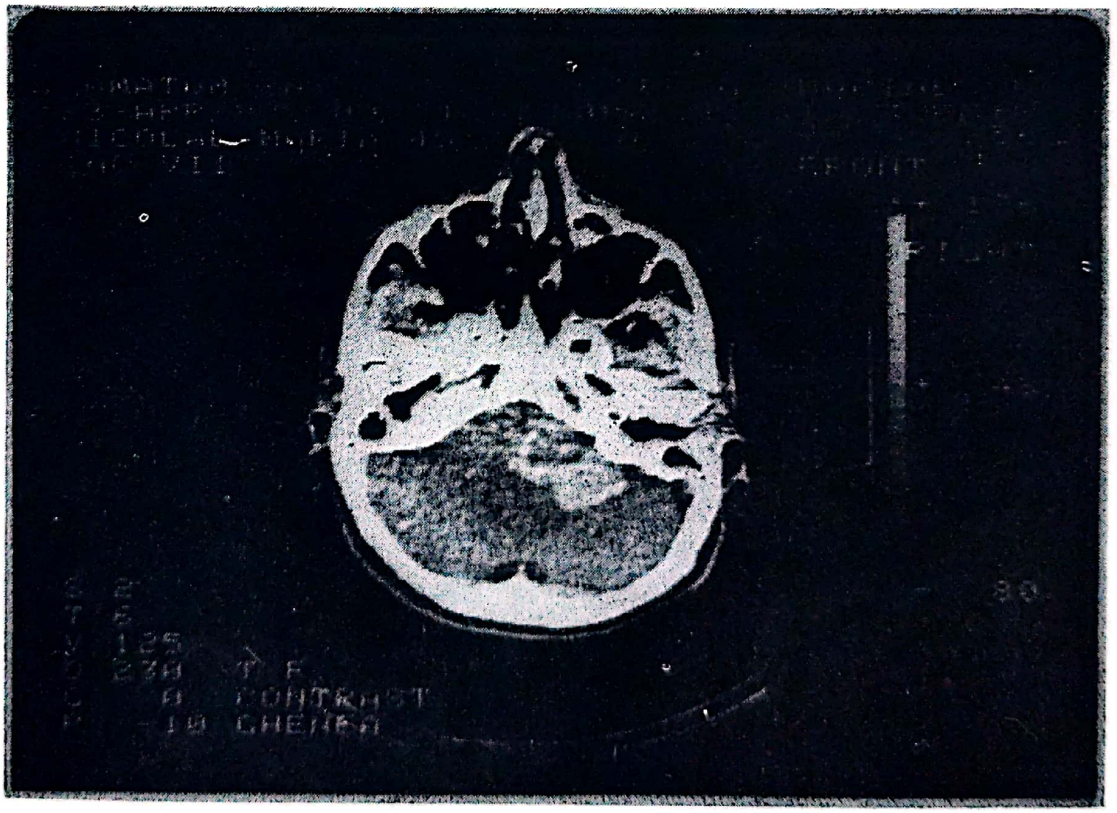

Fig. 14.26. — *Neurinom de acustic* cu priză de substanţă de contrast. Secţiunea tomografică, prin fosa posterioară, evidenţiază o tumoră anfractuoasă, neomogenă în ceea ce priveşte conţinutul, cu contururi nete şi cu priză de contrast, localizată în unghiul pontocerebelos drept. Ventriculul IV apare mult dilatat şi amputat în cadranul superior drept.

Scanned with OKEN Scanner

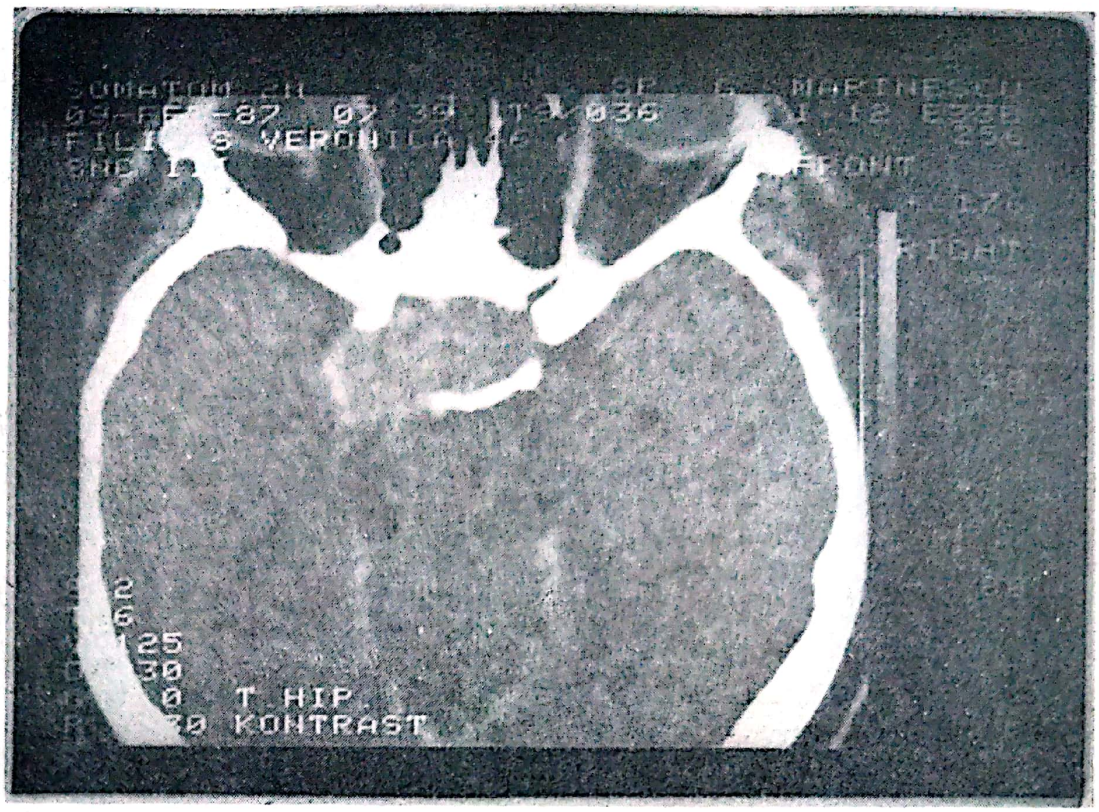

Fig. 14.27. — Tumoră hipofizară cu priză de substanță de contrast. Secțiunea tomografică executată axial prin șaua turcească scoate în evidență un proces expansiv intraselar, care devine hiperdens în urma captării de substanță de contrast, cu dezvoltarea predominant stângă, precum și cu oblicizarea și atrofia lamei patrulaterale. Tumora depășește spre stînga limita sinusului cavernos din aceeași parte.

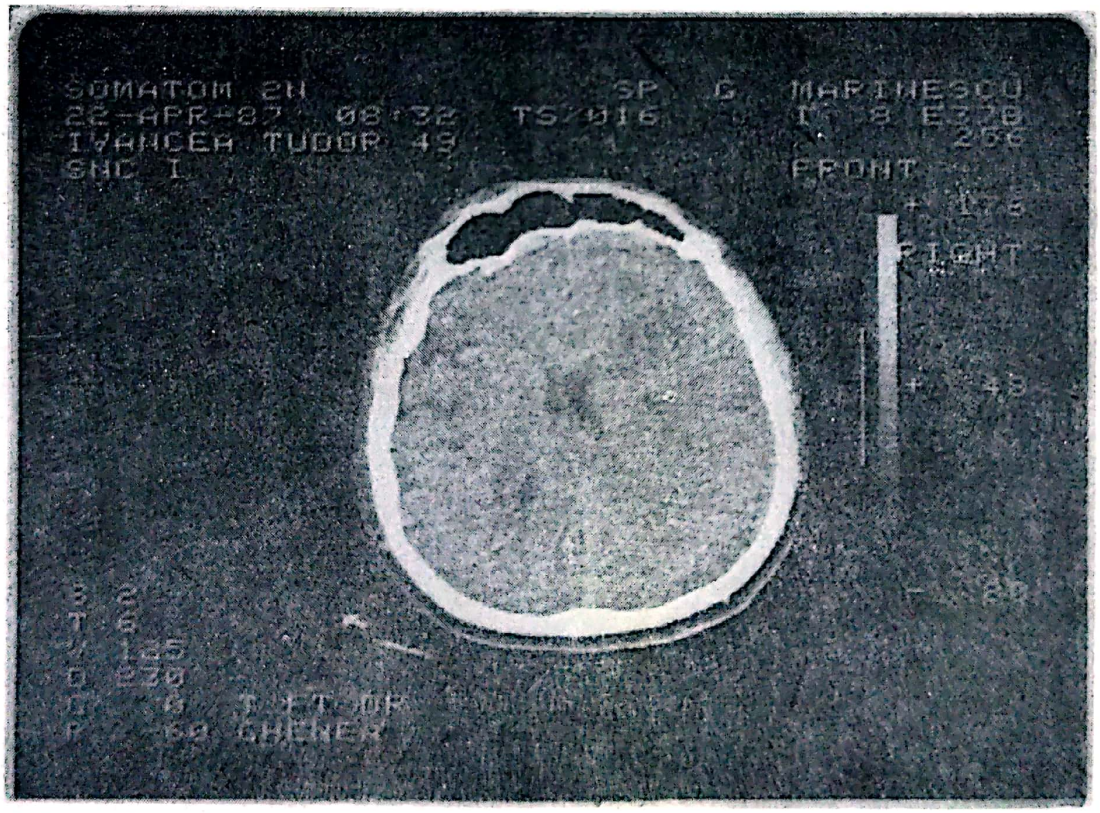

Fig. 14.28. — Gliom hipodens. Pe secțiunea transventriculară superioară, în regiunea frontală dreaptă se localizează o arie hipodensă (18 U.H.) cu contururi aparent hiperdense, de fapt izodense, în contrast cu conținutul, leziune la rîndul ei înconjurată de un slab halou hipodens (edemul peritumoral). Sistemul ventricular de dimensiuni relativ mici apare deplasat spre stînga, cisterna insulară și șanțurile scizurale fiind absente pe partea dreaptă, comparativ cu zona controlaterală.

Scanned with OKEN Scanner

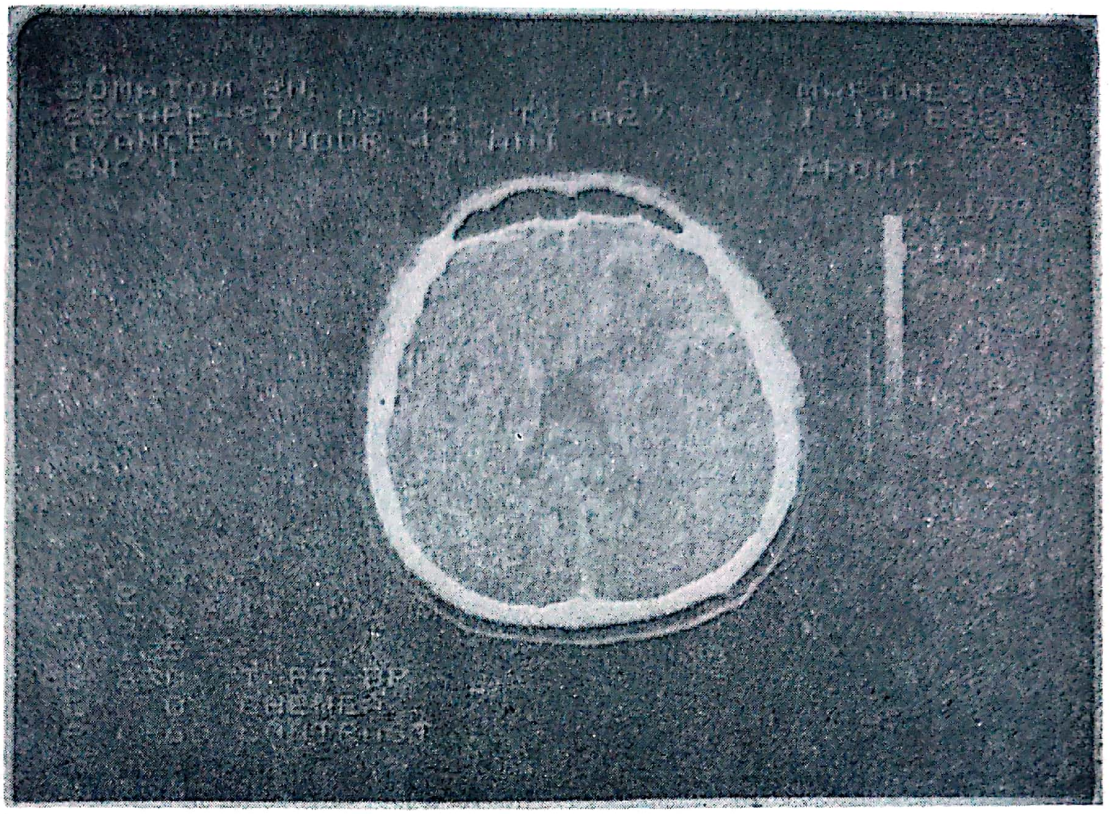

Fig. 14.29. — Gliom hipodens cu priză marginală de contrast. Tumora se conturează cu certitudine prin încărcare cu iod la nivelul limitelor procesului expansiv evidențiat și se certifică caracterul de tumoră, în fața unor procese patologice mai puțin iodofile, dar care, ca densitate și formă, ar fi fost asemănătoare.

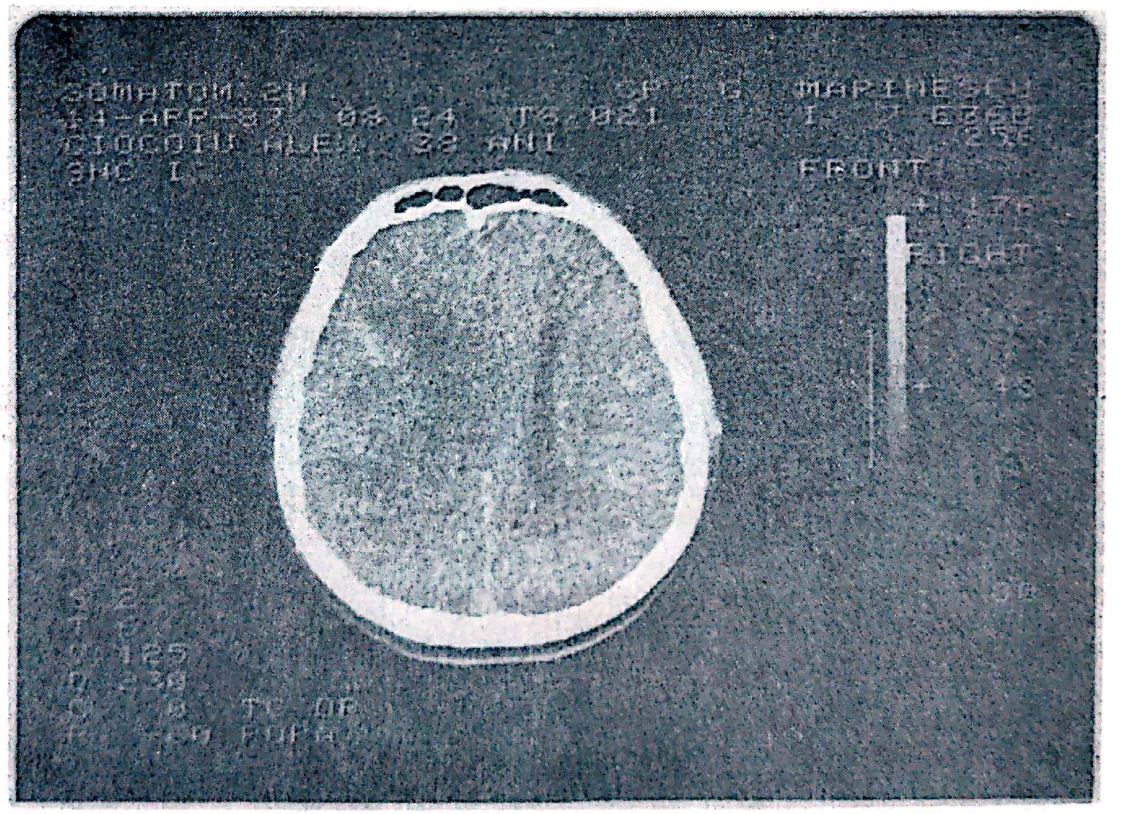

Fig. 14.30 — Gliom mixt eterogen nativ. Secțiunea tomografică transventriculară proximală marchează existența unei modificări tomodensimetrice mixte, neomogene care cuprind în mod nesistematizat atît lobul frontal, cît și pe cel parietal sting, colabînd în același timp ventriculul lateral sting. Ventriculul lateral drept apare alungit și deplasat mult spre dreapta.

Scanned with OKEN Scanner

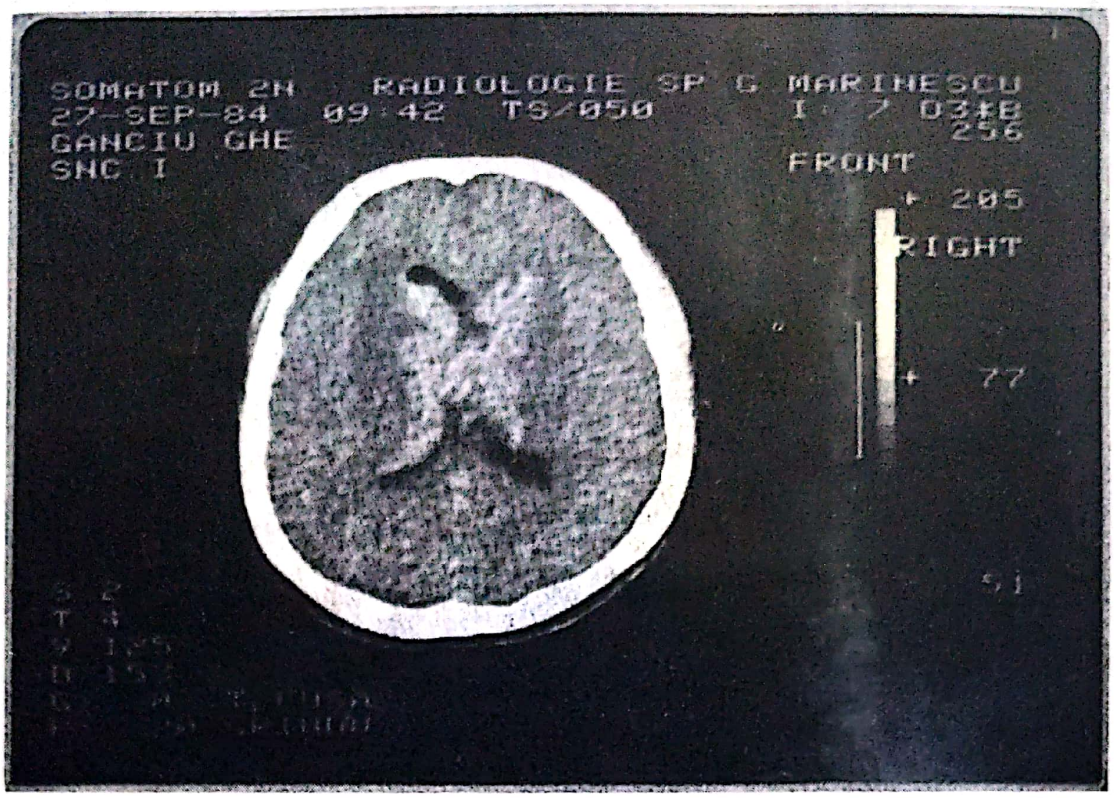

Fig. 14.31 — Gliom hiperdens nativ (ependimom de gradul II). Regiunea mediană a endocraniului apare ocupată de o arie hiperdensă (52 U.H.) cu contururi boselate și nete ,,îmbrăcînd'' sistemul ventricular bilateral și condamnînd ventriculul III, precum și cornul frontal ventricular drept. Tumora în ,,fluture'' este la rîndul ei tapetată de o zonă hipodensă, cu caracter tomodensitometrie de edem cerebral și care ocupă substanța albă a lobilor frontali și parietali în ambele părți.

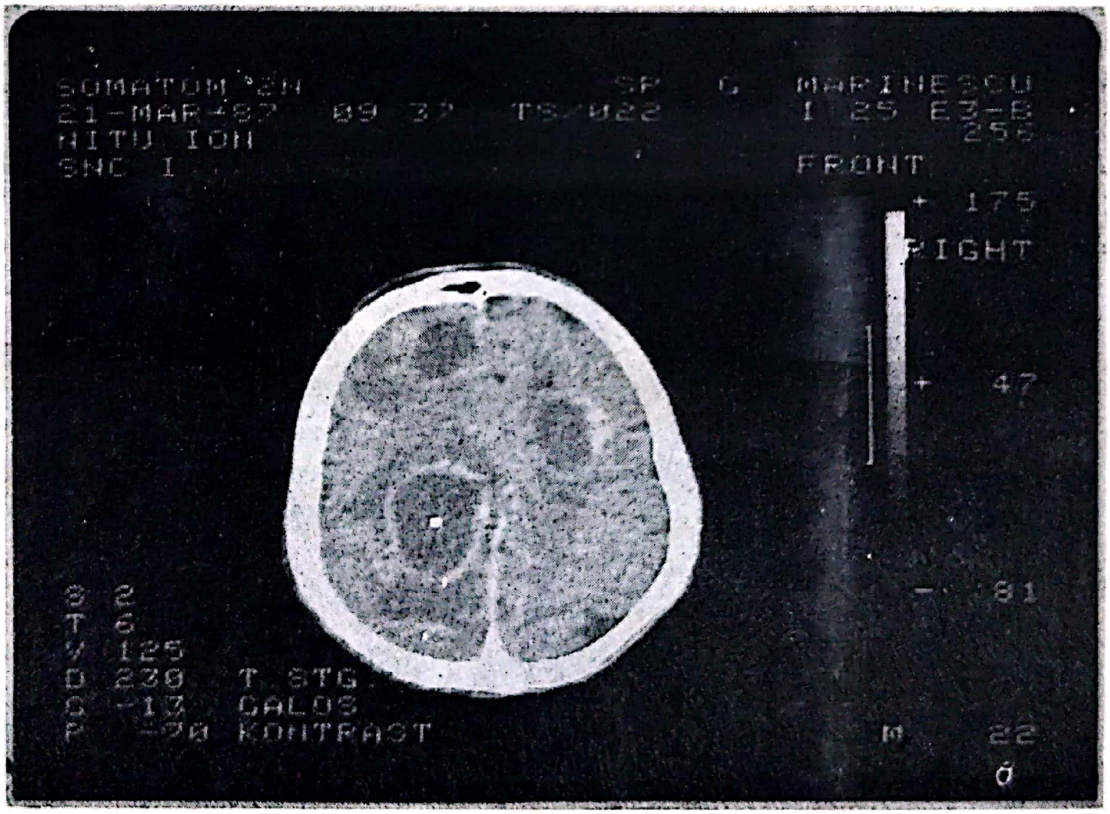

Fig. 14.32. — Metastaze multiple cu priză marginală de contrast. Secțiune supraventriculară. În ambele emisfere cerebrale se conturează trei zone rotunde de hipodensitate (22 U.H.), de mărimi diferite, care se conturează marginal după administrarea substanței de contrast. Celelalte arii hipodense înconjurătoare dispuse neorganizat aparțin procesului edematos satelit.

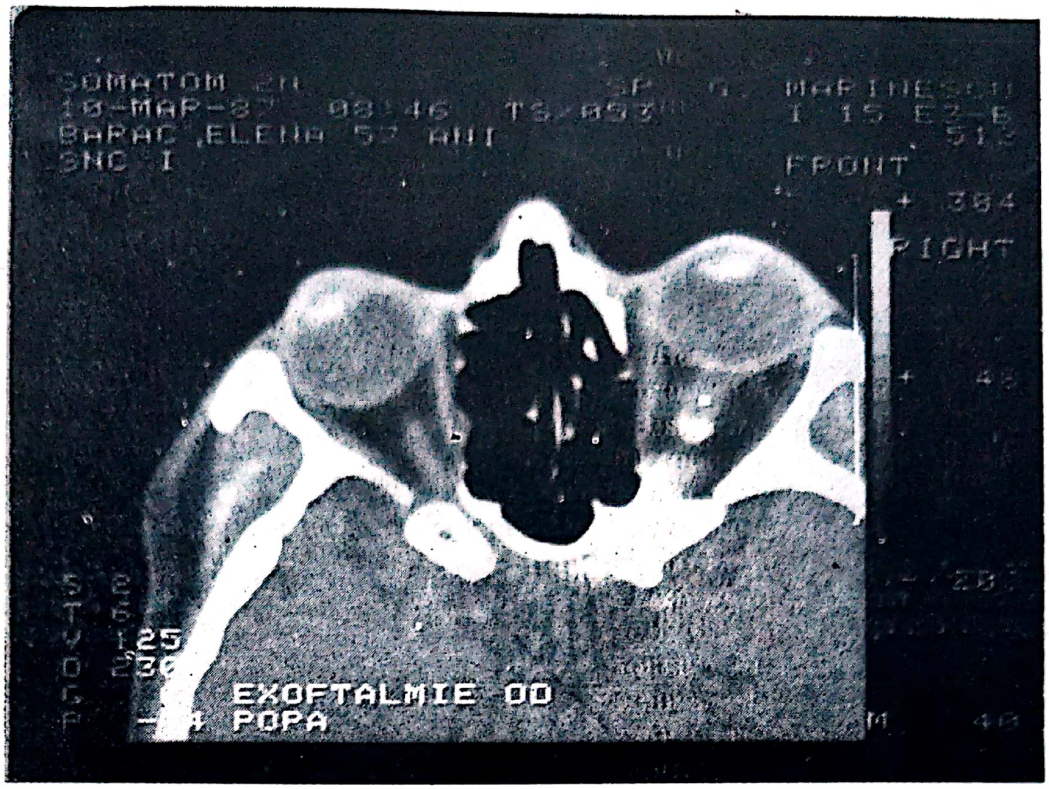

Fig. 14.33. — Tumoră intraconică (gliom de nerv optic). Secțiunea tomografică efectuată prin orbite pune în evidență, în afara exoftalmiei globului ocular drept, o îngroșare a nervului optic drept cu creșterea densității (40 U.H.) față de normal (30—35 U.H.), precum și o calcificare nodulară în treimea medie. Transparența care acționează aparent nervul optic este de fapt amprenta arterei oftalmice.

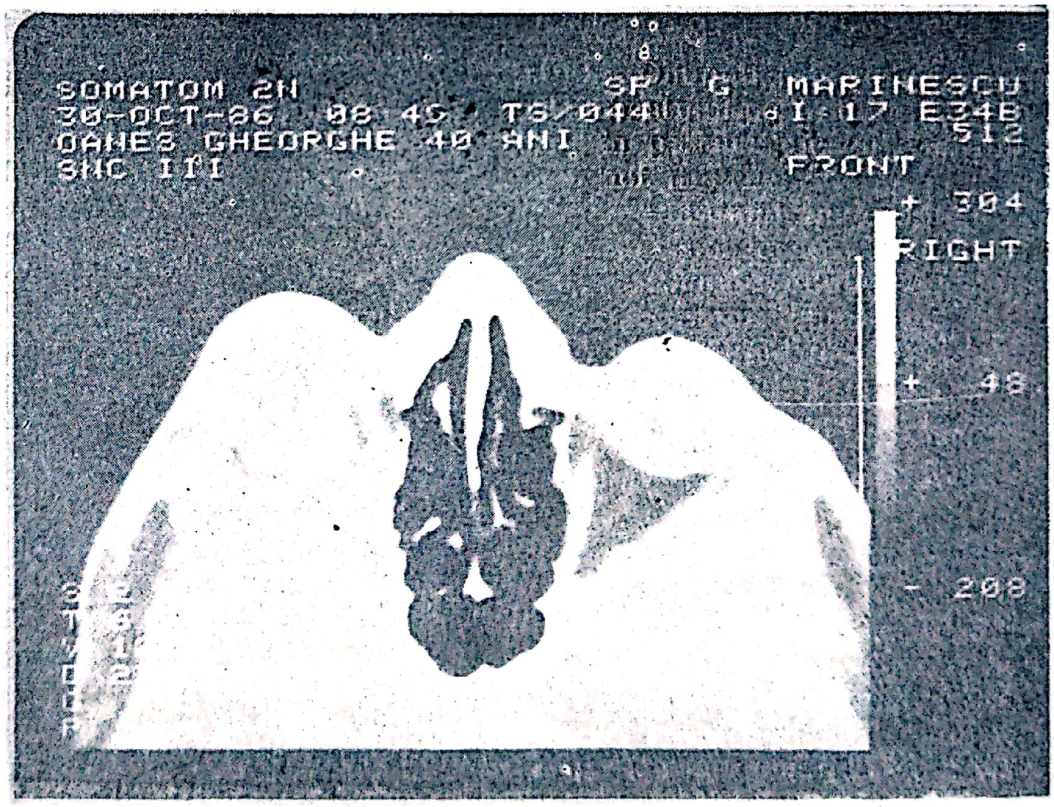

Fig. 14.34. — Tumoră extraconică intraorbitară invadantă (melanosarcom). Secțiunea transorbitară arată un grad important de exoftalmie la globul ocular drept, precum și o densificare aproape omogenă (40 U.H.) a conținutului orbitar de aceeași parte, cu includerea nervului optic și a mușchilor oculomotori drept și extern, până la nivelul apexului orbitar.

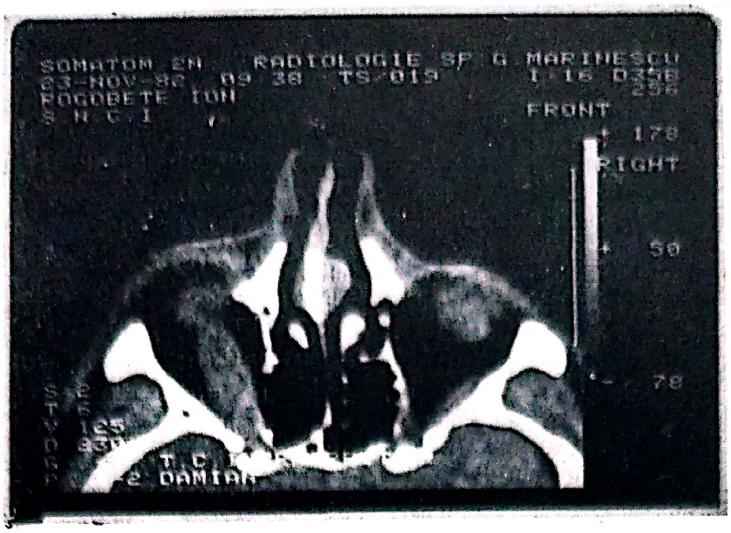

Fig. 14.35. — Maladie Greave. Secțiune transorbitară în apropierea plafoanelor orbitare. În orbita stîngă se remarcă o bandă ușor hiperdensă, corespunzătoare mușchiului drept superior, mult îngroșat din apexul orbitar, de la nivelul inelului Zinn pînă la locul de inserție pe globul ocular nesurprins pe secțiune.

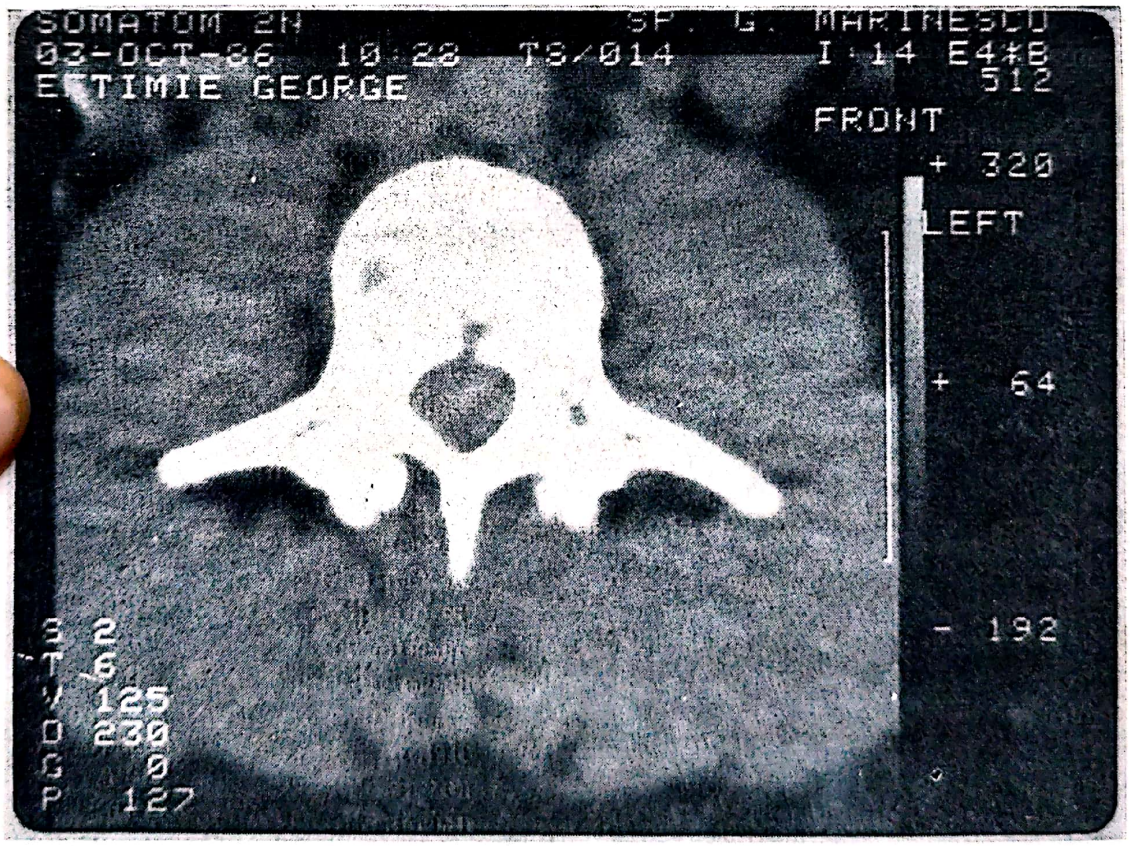

Fig. 14.36. — Canal rahidian. Secțiune axială printr-o vertebră lombară, care evidențiază perfect forma și dimensiunile canalului rahidian, precum și structura osoasă a vertebrei. Conținutul canalului rahidian (în cazul de față coada de cal) prezintă o slabă rezoluție spațială și, deci, posibilitatea redusă de apreciere a unei leziuni mici.

Fig. 14.37. — Hernie de disc lombară L_4. Discul lombar. apare cu o structură densitometrică mai puțin densă, proiectată peste aspectul dens-osos al corpului vertebral și se poate vedea cu ușurință cum protruzionează în plin canal rahidian, predominant dreapta. Protruzia de aproximativ 4 mm comprimă fundul de sac și coada de cal.

Fig. 14.38. — Gaura occipitală. Secțiunea tomografică trece chiar prin gaura occipitală: în interiorul găurii se distinge o imagine în trifoi, măduva alungită (anterior) și tonsilele amigdaliene cerebeloase (posterior), despărțite de o arie triunghiulară hipodensă.

Fig. 14.39. — Malformație vertebrală. Secțiune axială prin sacru și aripile iliace la nivelul vertebrei sacrate S_1. Articulațiile sacro-iliace, oblice dinăuntru în afară, sînt bine evidențiate. În aceeași măsură se poate evalua aspectul triunghiular al canalului rahidian sacrat, care se prezintă deschis posterior printr-o spină bifidă. Soluția de continuitate osoasă este ocupată de o formațiune hiperdensă aderentă anterior și ipoteticul fund de sac, neevidențiabil fără substanță de contrast.

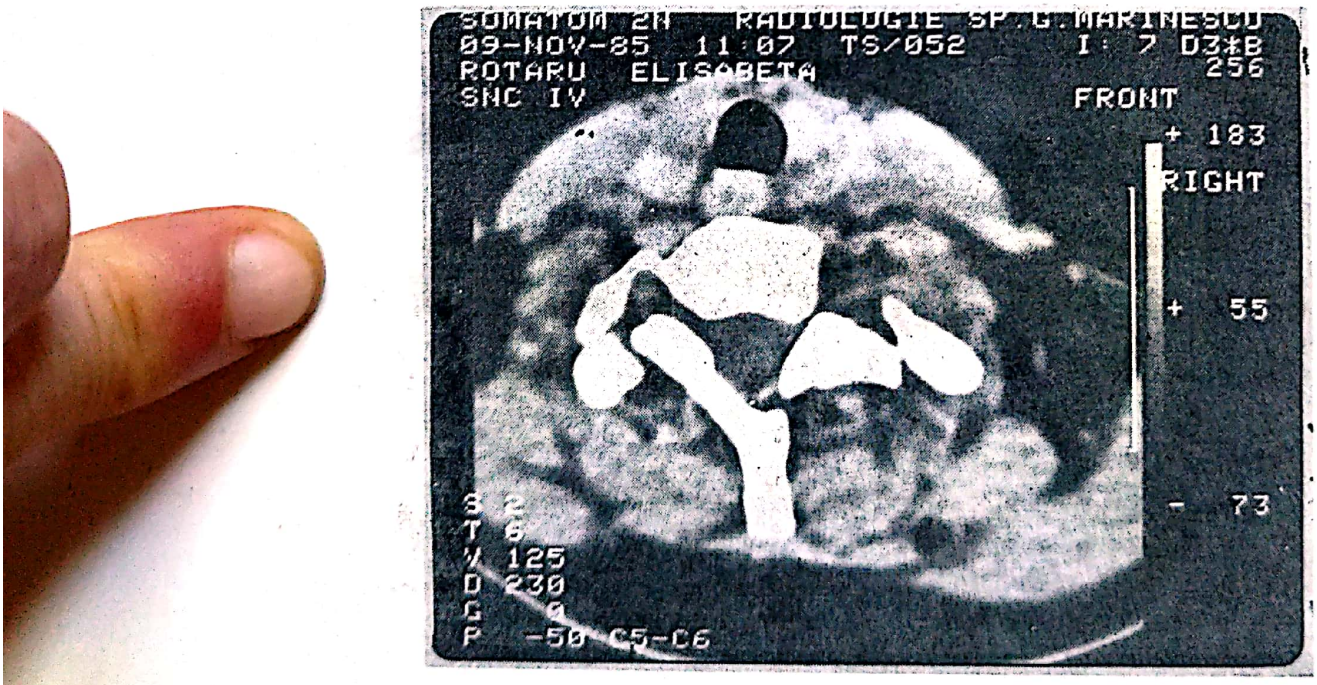

Fig. 14.40. — Traumatism vertebral. Secțiune axială prin vertebra cervicală C_5. Arcul neural posterior vertebral apare fragmentat posttraumatic la nivelul pediculilor, lamelor posterioare și apofizelor transverse. Măduva cervicală este vizibilă la o privire atentă ca o zonă ușor hiperdensă, în canalul rahidian, neafectată compresiv sau densitometric.

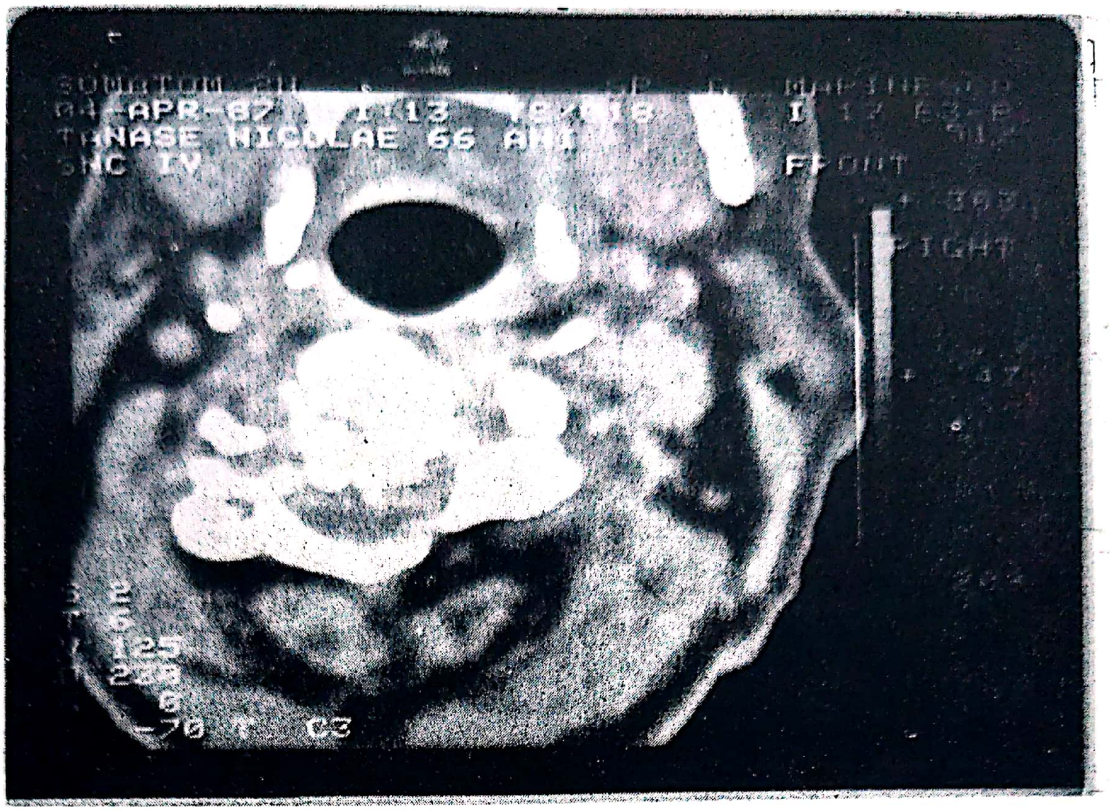

Fig. 14.41. — Tumoră vertebrală (osteocondrom). Secțiune axială care trece prin vertebra cervicală C_5. Corpul vertbral apare asimetric, proiectat posterior față de laringe și axul gîtului, modificat structural și cu canalul rahidian semioval, îngustat antero-posterior, conducînd la o stenoză propriu-zisă de canal.

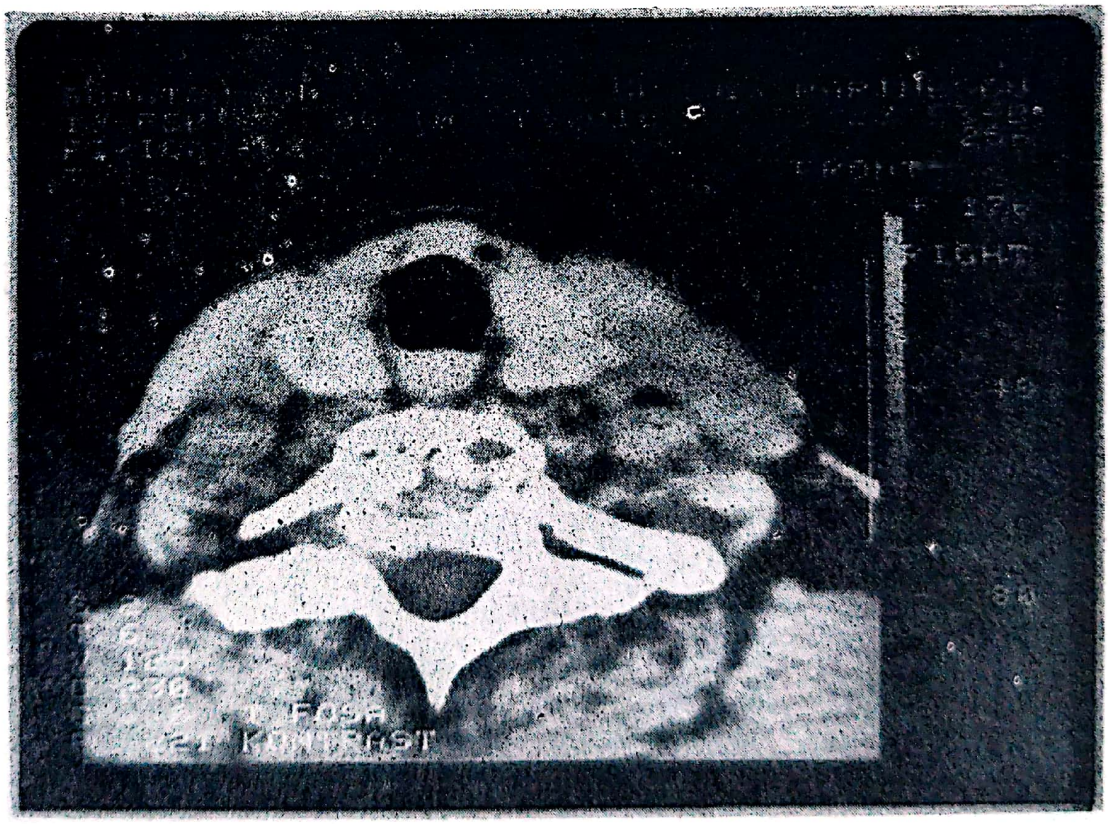

Fig. 14.42. — Tumoră vertebrală benignă (proces proliferativ fibros cu rare celule gigante). Secțiune axială prin vertebra C_6. Corpul vertebral apare modificat structural osos, cu o spongioasă fragmentată în insule hiperdense, înconjurate de zone hipodense (față de densitatea normală osoasă).

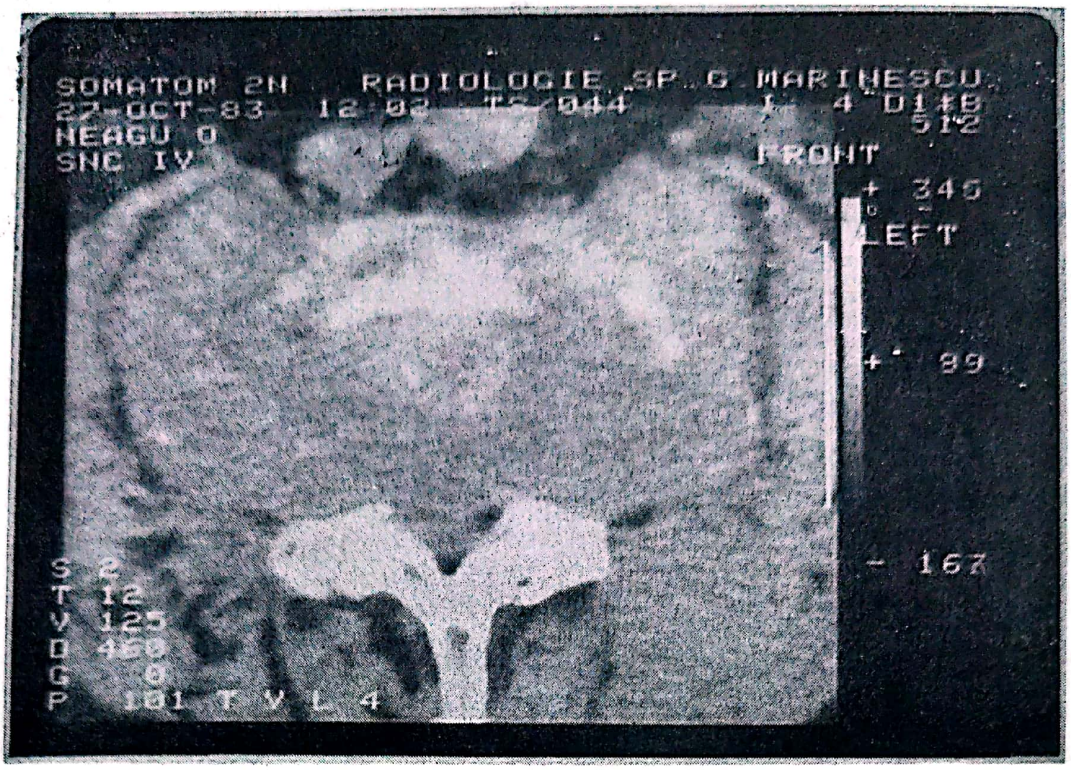

Fig. 14.43. — *Tumoră vertebrală malignă* (mixosarcom osos). Secțiune axială prin vertebra L_4. Corpul vertebral „pulverizat", din care se păstrează rare insule de țesut osos hiperdense, nu-și mai păstrează identitatea, făcînd corp comun cu mușchi psoași. Arcul neural posterior restant apare integru, iar canalul rahidian, ocupat de segmentul mediu al cozii de cal, nu apare invadat.

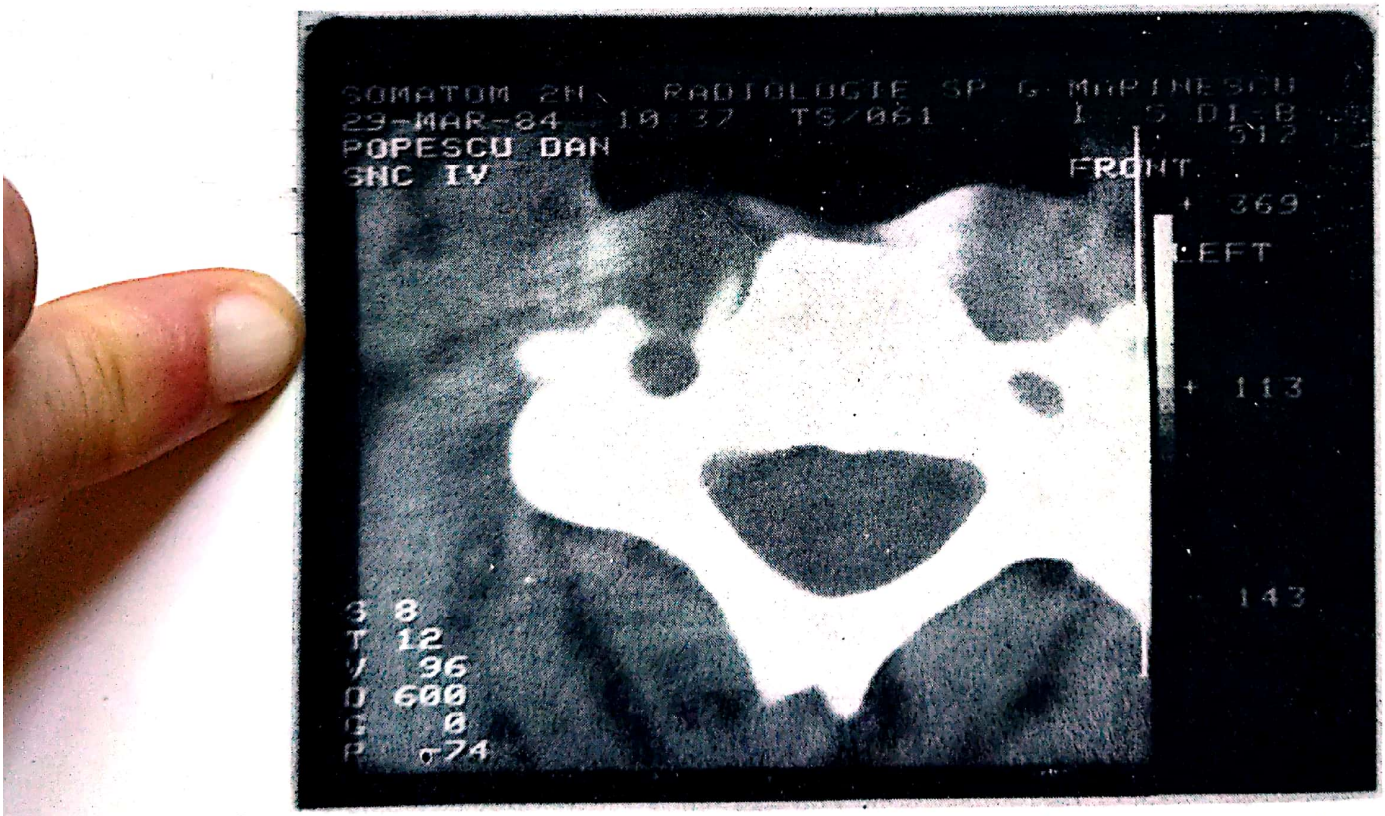

Fig. 14.44. — *Tumră medulară.* Secțiunea axială prin vertebra C_5 evidențiază canalul cervical ușor lărgit. Măduva cervicală, a cărei densitate este normală, ocupă întreg canalul, fără să lase nici un spațiu între țesutul nervos și containerul osos care-l adăpostește. Zona centrală medulară nu apare vacuolizată pentru a suspiciona o hidro-siringomielie.

Scanned with OKEN Scanner

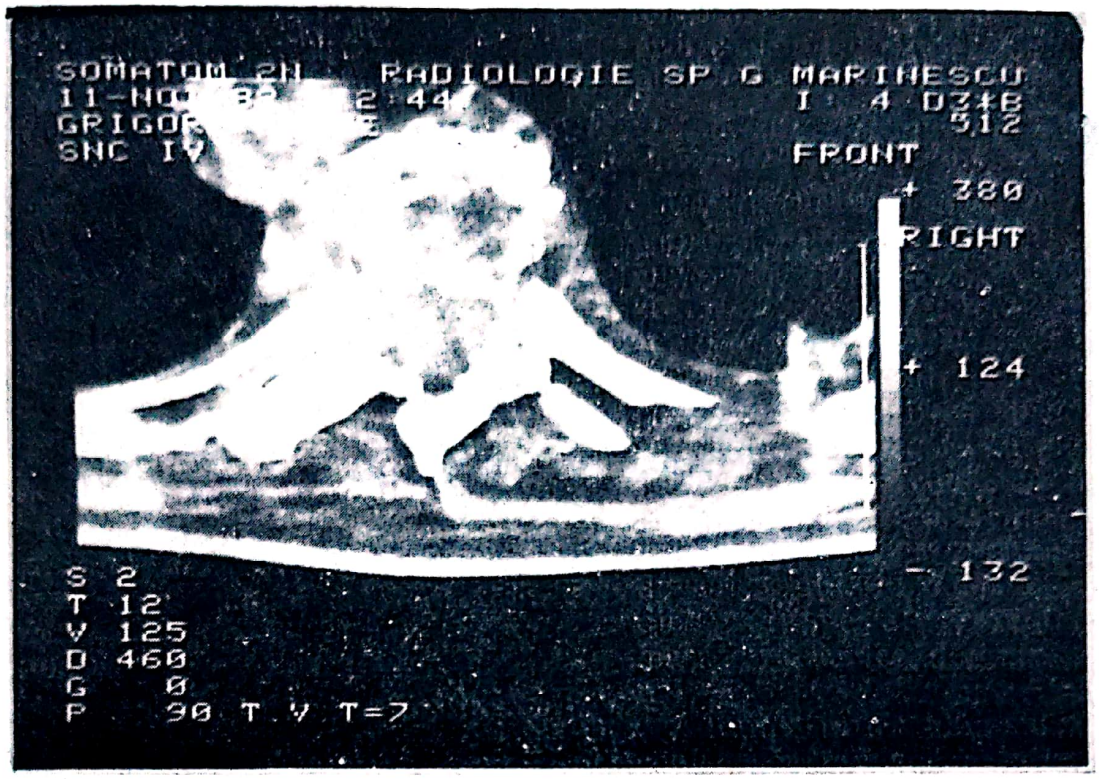

Fig. 14.45. — Tumoră vertebro-medulară. Secțiune prin vertebra T_7, care este în totalitate deteriorată structural, cu canalul rahidian invadat de procesul tumoral osos osteolitic-osteogen, cu densitate neomogenă și expansiune para- și prevertebrală (35—40 U.H. în medie), confundîndu-se cu cea medulară.

15 Regiunea toracică

ŞERBAN GEORGESCU

CONSIDERAŢII GENERALE

Prin caracterele sale anatomice, în care densităţi extrem de diferite se află în contiguitate directă, toracele se pretează ideal la studiul CT.

Desfăşurarea în sens axial, perpendicular pe axul lung al corpului, a tuturor structurilor contigue elimină principalul neajuns al celorlalte metode de diagnostic, şi anume, sumaţia de structuri suprapuse în plan frontal sau sagital.

Din punct de vedere densimetric toracele se poate împărţi în trei sectoare distincte : structurile osteomusculare ale peretelui, structurile aerate ale pulmonului şi structurile solide sau fluide ale mediastinului.

Studiul obligatoriu cu substanţă de contrast mai permite individualizarea unui al patrulea sector, distribuit difuz în toate celelalte trei sectoare de bază, şi anume acela al structurilor vasculare.

Impactul diagnostic realizat de tomografia computerizată de transmisie (CT) în exploatarea toracelui este deosebit de mare.

Explicaţia constă în aceea că toracele are zone practic imposibil de vizualizat altfel decît CT (oasele late ale peretelui, ţesuturile de împachetare ale mediastinului), alternînd cu zone în care vizualizarea unei leziuni este extrem de simplă (orice opacitate pulmonară), în timp ce stabilirea naturii ei este extrem de dificilă. Astfel, sporul de randament adus de CT este evident şi în diagnosticul de organ pe mediastin şi în diagnosticul de boală de pulmon.

Există şi la nivelul toracelui zone pe care examenul CT le vizualizează cu dificultate şi imperfect, şi anume diafragmul şi cordul. Diafragmul, prin caracterul său foliaceu, se delimitează de structuri izodense (grăsimea pleurală şi peritoneală) sau de organe dense (ficat, splină) dar, desfăşurat în plan paralel cu planul de secţiune, poate preta la multe confuzii. Cordul reprezintă poate organul cu cel mai slab scor de diagnostic din cauza caracterului său pulsatil, mişcător, ceea ce contravine esenţial principiilor de reconstrucţie a imaginii CT (de exemplu, absenţa oricărei mişcări spontane într-un interval de timp de 5 s).

Stabilirea indicaţiei de explorare CT a toracelui este un proces elaborat, ce se bazează pe cunoaşterea valenţelor tuturor metodelor paraclinice de vizualizare a conţinutului toracelui şi stabilirea unor priorităţi în ceea ce priveşte patologia electivă pentru fiecare dintre ele.

În ceea ce ne priveşte, utilizăm datele examenului radiografic ca o etapă absolut obligatorie înainte de examenul CT. Toate celelalte metode au faţă de CT importanţa aducerii unor date colaterale şi nu sînt considerate ca obligatorii în etapa pre-CT.

Scanned with OKEN Scanner

Tehnica de explorare pe care o aplicăm este adaptată instalaţiei pe care o utilizăm, şi anume un computer-tomograf Somatom-2, de fabricaţie Siemens. Este un aparat rotativ-rotativ (generaţia a III-a), care pentru secţiunile de torace utilizează 125 KV şi 230 mAs, cu timp de 5 s şi o grosime de secţiune de 8 mm.

Pentru realizarea imaginilor tomografice se efectuează secţiuni seriate în inspir profund între manubriul sternal şi sinusurile costodiafragmatice posterioare, ca cel mai caudal punct al pulmonilor. De cele mai multe ori, pentru centrajul exact al imaginilor folosim Topograma, o radiografie digitală de torace cu ajutorul căreia poziţionarea primei secţiuni se face automat, pe zona de maxim interes. Pentru departajarea vascularului de nevascular se administrează substanţă de contrast sub forma unei perfuzii pe braţ de circa 100 ml Odiston 75%, care se poate completa la nevoie cu bolusuri mici de 30—50 ml pe zonele de interes.

Cooperarea bolnavului este imperios necesară, în special apneea, care la explorarea dinamică este lungă de circa. 1 minut. Explicînd bolnavului cît mai detaliat tehnica şi eventual, efectuînd cîteva exerciţii înainte de explorare, se poate dobîndi o condiţie de explorare adecvată.

STRUCTURILE OSTEO-MUSCULARE ALE TORACELUI

Vizualizarea structurilor osteomusculare ale organelor mediastinepulmonare se realizează în două moduri distincte, diferite prin contextul general, în cadrul investigaţiei globale a toracelui şi ţintit.

În cadrul investigaţiilor generale este vorba de secţiuni groase de 8 mm cu timpii obişnuiţi de 5 s. Pentru studiile morfologice ţintite sînt necesare secţiuni subţiri de 2 mm cu timpi de 10 s. Apneea trebuie riguros reglată între două inspiraţii egale sau foarte puţin diferite deoarece partea mobilă a cutiei toracice îşi poate schimba poziţia faţă de planul de secţiune şi, astfel, poate crea confuzii prin suprimarea condiţiei esenţiale de contiguitate a secţiunilor realizate.

STERNUL

Se explorează pe toate segmentele putîndu-se vizualiza bine ambele sale feţe. Dacă faţa sa anterioară este abordabilă prin examen obiectiv direct, cea posterioară este invizibilă cu alte mijloace de investigaţie (fig. 15.1, 15.2).

În cadrul studiului formaţiunilor tumorale ale mediastinului anterior, la locul de contact al tumorii cu sternul se poate pune în evidenţă invazia tumorală în os, cu întreruperea compactei şi chiar liza segmetului de os adiacent.

Liza sternală prin eroziune, produsă de formaţiuni anevrismale, se caracterizează prin prezenţa tumorii, ce se încarcă cu substanţă de contrast, şi a dispariţiei structurilor osoase adiacente (fig. 15.3). Uneori persistă mici fragmente de os disparat, înglobate în tumoră.

Leziunile metastatice nu dispun de nici o particularitate CT care să permită un diagnostic diferenţial faţă de leziunile tumorale primitive.

În cadrul leziunilor inflamatorii, CT reuşeşte o inventariere exactă a leziunilor, indiferent de numărul sau de dimensiunile lor, dar nu dispune de criterii determinante de diagnostic etiologic. De un ajutor deosebit s-a dovedit a fi metoda în analiza structurală a sternului postoperator.

Fracturile sau înfundările, ca efect al unor leziuni traumatice toracice complexe, scapă explorării radiografice standard atunci cînd nu sînt însoţite de deplasări ale fragmente-

Scanned with OKEN Scanner

lor osoase. CT are posibilitatea ca, prin secţiuni dirijate, subţiri, să depisteze chiar leziuni minime.

STRUCTURILE PARASTERNALE

Cartilajele sternocostale, inclusiv suprafeţele articulare de joncţiune între cartilagiu şi stern şi cartilagii şi coaste, se pot vizualiza pe toată lungimea lor.

Calcificările patologice sau procesele inflamatorii cu efect litic asupra cartilagiului se urmăresc prin secţiuni subţiri contigue. Se poate aprecia gradul de penetraţie al oricărui traiect fistulos fără administrare de substanţă de contrast, apreciindu-se în special extinderea sa în masa de ţesut celulogrăsos retrosternal.

Administrarea de substanţă de contrast intravenos permite stabilirea poziţiei arterelor mamare faţă de orice proces expansiv.

FORMAŢIUNILE MUSCULO-APONEVROTICE ALE PERETELUI TORACIC ANTERIOR

Utilitatea examenului se justifică numai în condiţiuni speciale extrem de rare, cum ar fi de exemplu stabilirea gradului de invazie a peretelui în cancerele de sîn în stadiile III şi IV sau în unele tumori primitive.

COASTELE

Toate elementele anatomice cu distribuţie metamerică (vertebre, coaste etc.) se explorează CT cu dificultate din cauza greutăţilor de a le numerota. În plus, coastele fiind subiectul unor mari variaţii de poziţie în funcţie de profunzimea inspirului, urmărirea unei leziuni de mici dimensiuni este dificilă. În schimb, o dată localizată, orice leziune litică de arc costal se poate vizualiza concomitent cu expansionarea sa în structurile adiacente atît extra-, cît şi intratoracice. Pe lîngă extindere şi rapoartele sale cu fascia endotoracică şi pleura parietală, nodulul dens ce manşonează leziunea costală se poate aprecia structural. Prezenţa de mici resturi osoase sub formă pulverulentă atestă, de obicei caracterul malign al leziunii, dar nu poate face diferenţe între caracterul primitiv sau metastatic, sau între diferite tipuri histologice (sarcoame, mielom etc.) (fig. 15.4).

Traumatismele cu fracturi costale fără deplasare sînt în general greu vizibile pe examenele radiografice standard. CT prezintă riscul de a nu le intercepta, dar, o dată evidenţiate, fracturile dau imagini tipice.

STRATURILE MUSCULARE ADIACENTE PERETELUI TORACIC LATERAL ŞI POSTERIOR (musculatura feţei anterioare a scapulei, muşchii intercostali)

Se explorează concomitent cu coastele şi celelalte repere osoase, precum şi musculatura centurii scapulare care intră în mod inevitabil în cîmpul de măsură. CT decelează modificări difuze de dimensiuni sau structură pe grupele mai puţin abordabile examenului clinic, revelîndu-şi valoarea în studiul diferitelor forme de miopatii.

Indicaţia CT este însă reprezentată în mod major de tumorile care interesează concomitent toate straturile peretelui toracic, putîndu-se astfel pune în evidenţă atît masa tumorală propriu-zisă, cît şi zonele de necroză, epanşamentele pleurale, lizele osoase etc. (fig. 15.5).

CORPII VERTEBRALI TORACALI

Sînt sursa sau locul de expansionare secundară a unor procese tumorale sau inflamatorii cu interesare concomitentă a mediastinului posterior. În tumorile de origine nervoasă, interesarea corpilor vertebrali este prezumată şi deseori evidenţiabilă cu mijloacele standard. În schimb, în tumorile mediastinului posterior, infiltrarea de corp vertebral în formele de început sau în localizările superioare (T_1—T_4), greu abordabile ra-

Scanned with OKEN Scanner

diografic, este adesea o descoperire CT (fig. 15.6).

Este de notat că CT nu constituie o investigație obligatorie în orice tumoră de mediastin posterior. Fenomenele algice, semnele de compresiune radiculară sau focarele hipercaptante scintigrafic reprezintă o condiție premonitorie obligatorie.

- Dacă tumorile dau interesări de corpi vertebrali pe distanțe mici, în procesele inflamatorii se pun în evidență imagini întinse, cu caracter de proces fuzat.

Corpii vertebrali interesați apar la extremitatea cranială a procesului sau oriunde pe traiectul acestora, reprezentînd sursa sau, respectiv, efectul procesului septic.

PULMONUL

Din punct de vedere CT, pulmonul propriu-zis este reprezentat de porțiunea aerată a organului. El este vizibil o dată cu peretele, cu elementele dense ale hilului și cu structurile mediastinale.

Diferențele foarte mari de densitate între aer și structurile limitrofe fac ca imaginea să fie artefactată la zonele de contact direct cu osul (așa numitul „artefact de coastă"), iar determinările obiective de densități să fie eronate. Asemenea scăderi în randamentul metodei nu dau modificări semnificative asupra randmentului general de diagnostic, cu condiția cunoașterii lor și a introducerii în ecuația generală de diagnostic corect.

În esență, în patologia pulmonară, CT este chemată să caute incluziile de țesut străin dens, noduli tumorali sau inflamatori. Performanța metodei este net mai mică în căutarea cavităților, pe baza unui principiu simplu și anume : aer în aer se vizualizează cu dificultate, chiar atunci cînd cavitatea are pereți proprii.

Indicația majoră a CT pulmonară este căutarea nodulilor tumorali de mici dimensiuni, invizibili prin investigația radiologică standard (fig. 15.7, 15.8, 15.9 și 15.10). Din rațiuni economice, noi nu aplicăm această indicație decît în cazuri cu totul speciale. O rezervăm acelor cazuri la care există un set de radiografii standard și tomografii plane pe care apar imagini îndoielnice.

Alte indicații derivă din posibilitatea de a explora zone în general ascunse radiografiei standard, cum ar fi sinusurile costodiafragmatice sau zona limitrofă cu mediastinul (fig. 15.11 și 15.12).

Analiza structurală densimetrică a nodulilor pulmonari, vizibili sau nu pe radiografia standard, izolați sau multipli, se realizează cu scopul diagnosticului diferențial benign/malign. Nodulii de țesut tumoral au densități mai mici decît cei de natură inflamatorie. Limita de densitate admisă este variabilă chiar de la o instalație la alta, dar se situează în jur de 80 U.H.

Incluziile heterodense calcare dau posibilitatea prezumpției unei naturi inflamatorii sau sechelare. Excepțiile sînt rare și întîlnite în contexte clinice specifice, de tumori disembrioplazice sau carcinoid.

Analiza densimetrică, chiar punerea în evidență a calcificărilor, au totuși o eficiență diagnostică limitată. Posibilitatea punctiei aspirative biopsice, cu ac fin, dirijată CT, a crescut pînă la peste 90% randamentul de diagnostic al metodei.

Opacitățile pulmonare masive beneficiază și ele de diagnostic CT, prin aceea că studiul densimetric al structurilor în desfășurare axială permite diferențierea structurilor dense (tumori, atelectazii) de cele fluide (pleurezii, abcese), ambele materializate radiografic ca opacități masive

Scanned with OKEN Scanner

(fig. 15.13 și 15.14). Depistarea aerului, chiar sub forma unor bule mici, permite certificarea aparteneței la plămîn a unui țesut dens.

Orice alte boli pulmonare reprezintă nonindicații de CT, din cauza elementelor destul de modeste de diagnostic pe care le aduce această metodă:

— Dintre bolile pulmonare difuze, singură azbestoza beneficiază de semne CT, prin punerea în evidență a benzilor de fibroză sau a plăcilor calcificate subpleurale.

— Bolile vasculare pulmonare, în special fistulele arteriovenoase și sechestrația pulmonară, beneficiază de explorarea dinamică cu substanță de contrast, care poate pune în evidență comunicările vasculare anormale.

— Carcinomul bronhopulmonar periferic necesită examen CT numai în vederea stabilirii extinderii hilare și a existenței adenopatiilor mediastinale, care contraindică intervenția chirurgicală.

— Pneumopatia postradică apare întotdeauna la 6 000 rad. Semiologia CT nu are elemente specifice față de examenul radiografic standard, dar este utilă cunoașterea ei în cadrul monitorizării CT a evoluției sub tratament a tumorilor.

— Monitorizarea tratamentului oncologic și studiul cavităților restante postoperatorii implică aprecieri asupra dimensiunilor și structurii unor opacități dense.

Un capitol special în studiul prin CT al bolilor pulmonare îl reprezintă hilul pulmonar, ce este legat în același timp de parenchimul pulmonar și de mediastin.

Densimetric privit, hilul pulmonar prezintă structuri diferențiabile, și anume căile respiratorii, care au densități cu valori negative de 700—1000 U.H. și formațiunile fără conținut aeric, care se confundă (cele dense solide cu cele dense vasculare). Administrarea de substanță de contrast în perfuzie rapidă permite diferențierea acestora din urmă. CT este cea mai simplă și, în același timp, eficace metodă pentru a diferenția toate aceste structuri între ele.

Analiza lumenului bronșic are fiabilitatea redusă pe care CT o dă în analiză tuturor organelor lumenale, în schimb evoluția și extinderea extrabronșică sau cointeresarea bronșiei într-un proces exterior sînt lesne de vizualizat.

Adenopatiile sînt expresia unui proces patologic sistemic sau pulmonar localizat, indiferent de natura lui (inflamator, micotic, neoplazic), CT nu are posibilitatea de a diferenția adenopatiile între ele, în schimb este cea mai eficientă metodă de punere în evidență a lor.

Segmentul vascular arterial se vizualizează prin explorare dinamică și permite aprecieri asupra existenței, dimensiunilor și permeabilității vaselor arteriale și mai puțin a celor venoase.

În esență, CT constituie o metodă de bază în diagnosticul diferențial al proceselor expansive pulmonare. CT reușește o analiză mai aprofundată decît în orice alt segment al corpului, prin abordarea unor date de structură. Astfel, este posibil chiar un diagnostic relativ corect al naturii maligne sau benigne a acestor procese.

MEDIASTINUL NEVASCULAR

Mediastinul nevascular este reprezentat de țesutul celulogrăsos din spațiul delimitat de pulmoni, stern și corpii vertebrali, în masa căruia se pot individualiza o serie de elemente anatomice cu densitate solidă sau gazoasă, reprezentînd organe sau anexe de organe prin care nu curge sînge fluid.

Scanned with OKEN Scanner

Se vizualizează prin contrast spontan. Peretele lor se poate analiza prin contrastul cu aerul din lumen, pe de o parte, și grăsimea din jur, pe de alta.

Dintre bolile traheale difuze și specifice, CT este determinantă în traheo-bronhopatia osteocondroplastică, afecțiune ce se traduce prin existența de depuneri dense, calcare în pereții traheali. Acestea sînt mult mai precoce depistate CT, prin posibilitatea de analiză densimetrică a inelului cartilaginos desfășurat în plan axial, pe toată circumferința. Amiloidoza, traheomalacia sau alte modificări difuze de formă sau calibru ale traheii necesită studiul din aproape în aproape, cu randament în general inferior metodelor de vizualizare globală, directă.

Majoritatea tumorilor sînt abordabile prin examenul bronhoscopic. Acesta poate fi completat în mod fericit de către examenul CT, prin aprecierea exactă a întinderii leziunilor în structurile celulogrăsoase peritraheale. În același context, CT are posibilitatea de a aprecia corect gradul de interesare traheală în neoplasmele de vecinătate (pulmon, esofag, tiroidă etc.) (fig. 15.15). Prin interesare de vecinătate înțelegem deplasările, deformările și infiltrația. În ceea ce privește aceasta din urmă, posibilitățile metodei sînt limitate, inadvertențele fiind frecvente în ambele sensuri, atît fals pozitive, cît și fals negative.

Bronhiile principale, primitive sau lobare, se pot urmări din aproape în aproape, apreciindu-se calibrul, continuitatea conturului și eventualele rapoarte cu tumorile extralumenale. Colabarea unei bronhii prin includere în tumoră poate îngreuia studiul tumorii propriu-zise prin apariția atelectaziei. În cazurile de atelectazie completă, pulmonul se transformă într-o masă densă, fără conținut de aer. O asemenea masă are caractere densimetrice strict identice cu ale tumorii propriu-zise, iar cauza și efectul nu pot fi diferențiate unul de altul. Condiția descrisă este defavorabilă și pentru prelevarea de material biopsic, dat fiind că puncția riscă să abordeze segmentul de pulmon colabat, și să extragă material celular normal (fig. 15.16).

Principala entitate patologică din patologia bronșică pe care CT o poate aborda cu succes este cancerul bronhogen. Stadializarea cancerului bronhogen se bazează pe examenul CT, care poate stabili cu certitudine extensia directă a tumorii în mediastin (T_3) sau existența adenopatiilor metastatice (N_2).

Extinderea directă de vecinătate a tumorii în mediastin se stabilește pe baza următoarelor criterii CT :

— dispariția structurilor lipomatoase în imediata vecinătate a tumorii și înlocuirea lor cu structuri dense ;

— contiguitatea directă a masei tumorale cu elementele anatomice ale mediastinului (amprentarea, deplasarea sau infiltrația traheii, bronhiilor primitive, structurilor vasculare, esofagului etc.) (fig. 15.17 și 15.18).

Adenopatiile metastatice depistate CT apar în 20—40 % din cazurile considerate rezecabile după metodele standard.

Valoarea stadializării CT ca test unic în decizia terapeutică chirurgicală este discutabilă și contestată. Stabilirea tipului celular prin tehnici intervenționale sub control CT, atunci cînd este vorba de tumori mici, periferice sau la bolnavi cu contraindicație de bronhoscopie, constituie una din contribuțiile de bază ale metodei la precizarea indicației terapeutice.

ADENOPATIILE MEDIASTINALE

Sînt împărțite pe grupe anatomice, fiecare cu teritoriul său aferent. Unele grupe au o semnificație diagnostică reală, ca de exemplu grupul mamar intern, interesat în cancerul de sîn. Altele sînt importante numai prin

Scanned with OKEN Scanner

demonstrarea măririi de volum ca semn de boală, elementele topografice fiind de mai mică importanţă (grupul pretraheal, aorto-pulmonar, subcarenal etc.).

Adenopatiile mediastinale au aspectul de nodul cu densităţi de ţesuturi moi, cu cotur neregulat, neiodocaptante, de formă rotundă sau ovoidală. Se deosebesc cu uşurinţă de structurile înconjurătoare, dar se pot confunda cu vasele sanguine în secţiune ortogradă, de care se pot diferenţia însă prin administrarea de substanţă de contrast.

Studiul sistematic al ganglionilor se realizează ca etapă de diagnostic pozitiv sau stadializare.

Adenopatiile pozitive sînt cele cu diametre mai mari de 1,5 cm. Acestea sînt considerate cert patologice. Cele de dimensiuni mai mici pot exprima sau nu o stare patologică. Criteriile topografice de asociere a imaginii patologice din pulmon cu cea de adenopatii chiar mici exprimă un complex patologic cert.

Indicaţiile majore şi beneficiul maxim în studiul sistematic al adenopatiilor sînt reprezentate de punerea în evidenţă a extinderii mediastinale a cancerelor pulmonare (fig. 15.19 şi 15.20) şi de precizarea existenţei adenopatiilor supradiafragmatice în limfoamele cu examen clinic şi radiologic standard negativ.

Inventarul leziunilor prin radiografie standard şi tomografie plană oferă posibilitatea unui diagnostic corect într-un număr suficient de mare de cazuri. Totuşi, CT aduce în plus următoarele :

— descoperirea de ganglioni mici invizibili radiologic sau mascaţi de alte mase tumorale de mai mari dimensiuni ;

— infiltraţia pulmonară pornită din masele tumorale mediastinale ;

— depăşirea pleurei mediastinale în segmentul ventral sau dorsal ;

— nodulii pulmonari mici, epanşamentele pleurale minime şi invazia de perete toracic.

În condiţii de dotare corespunzătoare, CT este indicată ca explorare de rutină în orice limfom care prezintă adenopatii cervicale sau supraclaviculare sau care prezintă semne pertinente de boală mediastinală. În cazul nostru metoda păstrează indicaţiile de excepţie.

TIMUSUL

Apare în mod normal ca o formaţiune bilobată sau în vîrf de săgeată cu vîrful orientat anterior, cu margini nete, ondulate. Este subiectul a nenumărate variante, în funcţie de vîrstă. Timusul este localizat topografic în mediastinul anterior, în contact direct cu sternul (anterior) şi marile vase (posterior). El este înconjurat de o mai mult sau mai puţin bogată atmosferă de ţesut gras, gradul lui de vizualizare fiind, în general, legat direct de cantitatea şi structura acestui ţesut. Densitatea spontană a timusului este admisă ca fiind în mod normal, egală cu cea a muşchilor, la tinerii pînă la 20 de ani, vîrstă după care densitatea organului scade progresiv, pe măsura degenerării grase normale. După 40 de ani se admit ca normele resturile de parenchim timic sub formă de noduli situaţi anterior de arcul ascendent al aortei.

Locul examenului CT în algoritmul diagnostic al bolilor cu posibilă determinare timică este acela de a vizualiza un volum tumoral oricît de mic, ştiut fiind că dimensiunile, poziţia, densitatea sau structura timusului nu sînt cu nimic legate de boala de bază. Evidenţierea unei mase timice poate fi integrată ca argument în diagnosticul unei serii de afecţiuni ca : miastenia Gravis, o serie de boli endocrine (tirotoxicoza, boala Addison, acromegalia etc.) sau boli autoimune (lupus eritematos diseminat, sclerodermia şi artrita reumatoidă) (fig. 15.21). Absenţa de vizualizare a timusului nu infirmă aceste boli.

Scanned with OKEN Scanner

Pe de altă parte, mărirea de volum a timusului nu reprezintă obligatoriu o stare patologică, hiperplazia, putînd apare în stări parafiziologice, ca de exemplu, în stările de stres.

Semiologia CT include două aspecte distincte: hiperplazia de timus și masele tumorale timice.

Hiperplazia este un proces difuz al întregii loji timice, cu coexistența de densități solide și zone de grăsime, fără interesarea vaselor, pleurelor sau pericardului.

Noțiunea de masă tumorală timică implică existența unui conglomerat de țesut dens, care înlocuiește timusul normal sau care bombează unul din lobii timici, producînd o boselură distinctă (fig. 15.22). Nu orice masă densă trebuie considerată tumoră timică, tumorile de mediastin anterior putînd avea multiple alte puncte de plecare în afara timusului.

Diagnosticul diferențial al maselor tumorale mediastinale anterioare se bazează atît pe elementele de structură spontană, cît și pe afinitatea pentru contrast.

Se iau în considerație în mod curent structura lipomatoasă, chistică sau cu calcificări, gradul de densitate spontană și încărcarea cu contrast (fig. 15.23).

De importanță determinantă este căutarea caracterului invaziv al tumorii (pleure, pericard etc.), caracter care stabilește în general natura malignă a tumorii.

Randamentul de diagnostic în evidențierea maselor timice este în cazuistica noastră de 82% (pe un lot cu verificare operatorie și anatomopatologică din primii 4 ani de activitate).

ESOFAGUL

Nu constituie una din indicațiile de explorare CT a mediastinului.

Există o serie de descoperiri accidentale sau indicații de excepție, reprezentate în special de unele leziuni neoplazice. În aceste situații CT poate trança diagnosticul diferențial între leziunile primitiv esofagiene cu extindere periesofagiană și compresiile esofagiene prin formațiunile mediastinale, acolo unde endoscopia se află în fața unor stenoze imposibil de depășit sau a unor leziuni foarte sîngerînde.

Cavitățile paraesofagiene (diverticuli sau fistule) se pot vizualiza prin contrast natural (conținutul de aer) (fig. 15.24). Imaginile în secțiune axială nu permit o viziune sintetică, globală, ceea ce constituie de multe ori un handicap, dar acesta poate fi remontat prin utilizarea programelor speciale de reconstrucție tridimensională pe calculator.

Tehnicile de explorare dinamică cu contrast și rezoluție mare mai pot evidenția varicele esofagiene sau orice alte forme de șunt porto-cav vizibile în segmentul terminal a esofagului sau periesofagian.

ȚESUTURILE MEDIASTINALE DE ÎMPACHETARE

Însumează totalitatea structurilor ce nu sînt vase, timus, ganglioni, lanțuri nervoase, esofag sau structuri musculoaponevrotice. Ele sînt reprezentate în principal de atmosfera celulograsoasă care le îmbracă. Țesutul dominant este cel lipomatos. Dispune de o posibilitate densimetrică certă de diferențiere, și anume densitatea negativă.

Patologia poate îmbrăca aspecte variate, de la simpla acumulare de țesut lipomatos normal, la sistematizarea unor acumulări pseudotumorale de grăsime realizînd lipoamele și, în fine, la apariția difuză sau sistematizată de țesut dens distribuit în masa de țesut gras. Leziunile difuze pot fi de tip edematos sau fibros. Tumorile benigne sau maligne descrise pot avea orice localizare și orice țesut străin ca punct de plecare. Leziunile chistice (fig. 15.25) apar localizate în special în mediastinul anterior. Orice tip de chiste este posibil.

Scanned with OKEN Scanner

Medistinul posterior este sediul predominant al unor tumori dezvoltate pe incluzii sau resturi de țesut mezenchimal, rezultînd mio-, lipo-, fibroame sau sarcoame (fig. 15.26). Acestea sînt tumori cu caracter invaziv, dar cu dezvoltare lentă.

FORMAȚIUNILE VASCULARE TORACICE

Acest segment care se delimitează corect numai prin administrarea de substanțe de contrast este distribuit în mod uniform în toate sectoarele anatomice constituente ale toracelui.

Dintre segmentele ce pot fi vizualizate în mod obișnuit, unele beneficiază în mod determinant de examenul CT (marile vase arteriale și venoase din mediastin), altele nu beneficiază aproape de loc (cordul), iar la o a treia categorie explorarea angiografică este atît de net superioară în ceea ce privește cantitatea de informații, încît CT nu-și găsește justificarea (circulația intrapulmonară).

VASELE ARTERIALE ȘI VENOASE MEDIASTINALE

Din punct de vedere anatomic, mediastinul poate fi împărțit pe verticală în patru etaje cu conținut vascular net diferit :

— cranial de crosa aortică, unde sînt localizate și se pot vizualiza emergențele crosei aortice, trunchiurile brahiocefalice venoase și începutul venei cave superioare ;

— etajul crosei aortice unde se mai vizualizează lateral de crosă, spre dreapta și posterior, trunchiul venei cave superioare ;

— caudal de crosa aortică pînă la nivelul de secțiune ce trece prin bulbul aortei ascendente ; segmentul individualizat ca atare conține aorta ascendentă și descendentă toracică, trunchiul, bifurcația și ramurile arterei pulmonare, trunchiul și crosa venei azygos și segmentul final al venei cave superioare ;

— cel mai caudal se află segmentul ce începe la bulbul aortic și se termină la hiatusul diafragmatic al aortei ascendente. El conține cordul, pericardul, vena cavă inferioară în segmentul ei supradiafragmatic și aorta descendentă toracică (segmentul final).

Anomaliile congenitale arteriale. Ele nu reprezintă o indicație majoră de explorare CT decît ca metodă de informare generală sau în ideea unui diagnostic diferențial rapid și ușor între vascular și nevascular.

Anomaliile de poziție ale arcului aortic și arcul aortic dublu au indicație de explorare CT prin aceea că dau disfagie și imagine radiologică de compresie extrinsecă pe esofag prin posibilă tumoră cu localizare diferită de a butonului aortic. Printr-o explorare simplă, neinvazivă, se poate ajunge la stabilirea nonindicației chirurgicale și a absenței necesității de tratament (fig. 15.27 și 15.28).

Anomaliile congenitale venoase. Anomaliile congenitale venoase sînt mai rare, paucisimptomatice și sînt de obicei descoperiri ale examenului CT efectuat pentru alte scopuri. Cele mai interesante sînt anomaliile de conexie între sistemul cav și azygos.

Bolile aortei toracice. Anevrismele adevărate pot fi definite ca atare de către CT, chemată să investigheze o masă tumorală mediastinală. Semiologia CT se bazează pe următoarele semne :

— Creșterea la mai mult de 4 cm a diametrului aortic în segmentul afectat.

Scanned with OKEN Scanner

— Prezența de calcificări în peretele aortei afectate, sub forma de plăci separate, curbe, reprezentînd segmente de cerc din circumferința completă a formațiunii.

— Prezența de trombi intracavitari mulați pe pereții anevrismului și manifestîndu-se sub forma unor zone ce nu se încarcă cu contrast, circumscrise porțiunii de lumen central permeabil și eventual delimitate de lizereul calcar.

— Deplasarea celorlalte structuri mediastinale (esofagul și traheea).

— Prezența de eroziuni ale corpilor vertebrali sau deformări ale masei de țesut osos osteofitic ce înconjoară corpul vertebral. Examenul CT poate oferi amănunte despre permeabilitatea și calibrul emergențelor crosei. Acest element de diagnostic, asociat capacității metodei de a stabili dimensiunile, forma și sediul anevrismului, a permis înlocuirea aortografiei cu CT, cu atît mai mult cu cît CT aduce și avantajul rapidității și a lipsei totale de nocivitate.

Diagnosticul disecției aortice reprezintă unul din marile succese ale CT prin precizia, rapiditatea și agresiunea minimă a examinării.

Indiferent de tipul de disecție după localizare sau de caracterul acut sau cronic al apariției disecției, semnul patognomonic îl reprezintă existența a două lumene paralele, separate de un fald de intimă decolată (fig. 15.29).

Lumenul fals apare nepermeabil pentru substanța de contrast (25% din cazuri) sau cu un tranzit sanguin mai lent (opacifiere mai tardivă și de mai mică intensitate).

Deplasarea inelului de calificări intimale (distanțarea lui de conturul extern al formațiunii) este mai bine vizibilă pe secțiunile fără substanță de contrast.

Extinderea ideii tratamentului medical al anevrismelor cronice, al celor cu lumen auxiliar trombozat sau al celor de tip III-De Bakey — face ca CT să fie esențială ca explorare, tocmai prin inocuitatea și cantitatea mare de informații adusă.

Obstrucția de venă cavă superioară. Se constituie într-un sindrom în care aspectele clinice pot fi argumentate prin studiul cu contrast al trunchiurilor brahiocefalice și al venei cave superioare. Bolusul de contrast trebuie să fie foarte omogen (mare și foarte rapid) pentru a preveni aspectele de „flux spălat" care pot simula tromboza. Desfășurarea axială și vizualizarea concomitentă a vasului și a structurilor adiacente dau date despre natura obstrucțiilor extrinsece (fig. 15.30).

ELEMENTELE VACULARE ALE HILURILOR PULMONARE

Se studiază în general în raport de poziția bronhiilor principale : primitive și lobare.

În hilul drept, artera pulmonară dreaptă și ramurile principale sînt situate permanent ventral de bronhii. În hilul stîng, artera pulmonară stîngă se află ventral, după care încalecă bronhia în direcție cranială trecînd dorsal. Ramificațiile lobare sînt situate dorsal de căile aeriene.

Elementele venoase sînt situate în ambele hiluri, permanent ventral față de căile respiratorii.

Din datele anatomice derivă o logică simplă în ceea ce privește tehnica de investigație, și anume că orice nodul hilar drept prebronhial obligă la administrare de substanță de contrast pentru diferențierea de vase, în timp ce orice nodul retrobronșic poate fi de la început considerat ca tumoral și nu obligă la administrare de substanță de contrast.

ELEMENTELE VASCULARE DIN PARENCHIMUL PULMONAR

Sînt greu de vizualizat prin examen CT. În general apar pe secțiuni în imagine ortogradă, lungimea segmentului vizualizat fiind de maximum 8 mm.

Scanned with OKEN Scanner

Explorarea cordului se efectuează pe baza unor principii foarte stricte :

— numai cu substanţă de contrast ;

— cu cel mai scurt timp de scan care se poate obţine pe instalaţia folosită ;

— cu poziţionare prealabilă, preselectată cu ajutorul radiografiei digitale de centraj ;

— cu explorare dinamică (secţiuni multiple, seriate).

În esenţă examenul este laborios, necesită o colaborare perfectă a bolnavului, iar rezultatele nu sînt pe măsura efortului depus.

În actuala etapă de dezvoltare a aparaturii de imagistică, prin performanţele de excepţie ale ecografelor recente şi în special prin introducerea şi extinderea examenului RMN, interesul pentru computertomografia cordului a scăzut mult.

Pericardul visceral nu se vizualizează. Din cel parietal pe imaginile obişnuite se pot vedea anumite segmente, dintre care cel care se vizualizează sistematic este numai segmentul ventral, retrosternal, delimitat de două straturi groase de grăsime. De asemenea se mai vizualizează frecvent fundurile de sac pericardice de la nivelul diafragmului.

Dintre afecţiunile pericardului, beneficiază de explorare CT atît cele inflamatorii cît şi cele neoplazice.

Leziunile pericardice beneficiază de explorare CT atît în faza leziunilor de tip exudativ, cît şi în faza leziunilor fibroase sau calcificate.

Epanşamentele fluide se văd ca un strat de densitate fluidă (în jur de 0 U.H.), situat între conturul cordului şi grăsimea mediastinală, pleure sau pulmoni. Cantitatea minimă vizualizabilă este de circa 50 de ml şi apare localizată posterior la bolnavul în decubit dorsal. La 200 de ml epanşament, acesta se dispune în strat continuu în jurul opacităţii cordului. Densitatea este variabilă în funcţie de aspectul macroscopic al lichidului.

Randamentul CT în diagnosticul epanşamentelor pericardice este superpozabil peste cel al ecocardiografiei.

Calcificările pericardice reprezintă tipul de leziune în care CT are un rol important în detectarea lor timpurie (ca lizeree foarte fine) sau în vizualizarea leziunilor parcelare. Ambele ipostaze semnalate nu fac parte din sfera leziunilor vizibile radiografic sau ecocardiografic.

Neoplasmele cu determinări pericardice se văd concomitent cu epanşamentele lichidiene şi cu infiltraţiile peri-pericardice din masa ţesutului lipomatos. În funcţie de diferenţa de densitate faţă de structurile peri-pericardice CT realizează vizualizări de tumori foarte mici, în special în condiţiile unei reduceri parţiale a amplitudinii pulsaţiilor.

PROCEDEE INTERVENŢIONALE DIRIJATE CT PE TORACE

Aceste procedee se folosesc în diagnosticul unor formaţiuni tumorale pulmonare sau mediastinale şi în drenajul percutanat al unor colecţii septice sau al unor chisturi.

Biopsia cu ac fin (BAF) transpulmonară dirijată CT este indicată atunci cînd :

— există contraindicaţia clinică de explorare bronhoscopică sau cînd bronhoscopii repetate au adus date neconcludente ;

— masa tumorală este periferică şi de prea mici dimensiuni pentru a putea fi puncţionată sub control scopic biplan ;

— masa tumorală nu poate fi reperată radiografic standard decît pe o singură incidenţă.

După un diagnostic complet, în vederea stabilirii naturii, dimensiu-

Scanned with OKEN Scanner

nilor și rapoartelor formațiunii pulmonare, se trece, după o prealabilă anestezie locală la piele și pleură, la puncționarea toracelui pe o direcție și la o adîncime obiectiv calculate cu cu ajutorul instalației. Manevra se execută în expir profund pentru a reduce la maximum riscurile de pneumotorax. Se controlează poziția acului, se repoziționează dacă este cazul. Se aspiră, concomitent cu mici mișcări de du-te — vin-o, pînă se obține o cantitate minimă de produs. Extragerea acului se face tot în expir profund.

Analiza materialului biologic extras comportă un examen citologic imediat, urmat de includerea și analiza ulterioară a cheagului. Randamentul de diagnostic al metodei este pe statistica noastră de 92%.

Incidentele sînt reprezentate de mici pneumotoraxuri, fără implicații majore asupra bolnavului, uneori chiar invizibile pe radiografia standard. Acestea comportă supravegherea bolnavului în serviciul CT pe o durată de circa 3—4 ore.

În ceea ce privește tumorile mediastinale, acestea constituie indicație de BAF în special în vederea diagnosticului diferențial între tumori cu punct de plecare local și metastaze mediastinale. În cazul tumorilor în care se suspicionează natura limfomatoasă, BAF este insuficientă din cauza cantității prea mici de material biologic extras și se indică puncție biopsică cu extragere de fragment pe care să se poată examina corect arhitectonica histologică a țesutului limfatic.

Extragerea de fragment se realizează numai cu ajutorul unuia din acele special destinate acestei operațiuni. Manevra nu este însă lipsită de pericole, ceea ce impune indicații puse în situații riguros necesare și numai atunci cînd condițiile anatomice permit acest lucru.

BIBLIOGRAFIE SELECTIVĂ

Axel Baum S. P. et al. (1976), *Computed tomography of aortic anevrism*, Am.J. Roentg., **127**: 75

Baron R. L. et al. (1981), *Computed tomography in the evaluation of mediastinal widening*, Radiology, **138**: 107.

Baron R. L. et al. (1982), *Computed tomography in the an operative evaluation of bronchogenic carcinoma*, Radiology, **145**: 727.

Baron R. L. et al. (1983), *Computed tomography of the normal thymus*, Radiology, **142**: 121

Brin M. E. et al. (1978), *Computed tomography in the evalution of mediastinal lipomatosis*, J.C.A.T., **2**: 379.

Ellert J. et al. (1978), *The role of computed tomography in the initial staging and subsequent management of the lymphomas*, A.J.R., **131**: 69.

Fon G. T. et al. (1982), *Computed tomography of the anterior mediastinum in myasthenia gravis*, Radiology, **142**: 135.

Glazer G. M. et al. (1981), *Dynamic incrementa computed tomography in evaluation of the pulmonary hil*, J.C.A.T., **7**: 55.

Gouliapios A. D. et al. (1980), *Computed tomography of the chest wall*, Radiology, **134**: 433.

Goulliapios A. D. et al. (1982), *Thymic cyst*, J.C.A.T., **6**: 172.

Larde D. et al. (1980), *Computed tomography of aortic dissection*, Radiology, **136**: 147.

Lee J.K.T., Sagel S. S., Stanley R. J. (1983), *Computed body tomography*, Raven Press, New York, 55—129.

Machida K. et al. (1979), *Aberrant thyroid gland demonstrated by computed tomography*, J.C.A.T., **55**: 689.

McLoughlin L. et al. (1981), *Computed tomography in congenital anomalies of the aortic arch and great vessels*, Radiology, **138**: 399.

Moss A., Gamsu G., Genant H. K. (1983), *Computed tomography of the body*, Saunders, 145—424.

Naidich D. P. et al. (1980), *Computed tomography of the bronchi*, J.C.A.T., **4**: 746.

Pugatch J. G. et al. (1978), *Differentiation of pleural and pulmonary lesions using computed tomography*, J.C.A.T., **2**: 601.

Suzuki M. et al. (1983), *Computed tomography of mediastinal teratomas*, J.C.A.T., **7**: 74.

Webb W. R. et al. (1981), *Computed tomography of the normal pulmonary hilum*, J.C.A.T., **5**: 476.

Webb W. R. et al. (1983), *Computed tomography of the pulmonary hilum in patients with bronchogenic carcinoma*, J.C.A.T., **7**: 219.

Zerhouni H. A. et al. (1980), *Demonstration of venous thrombosis by computed tomography* Am. J. Roentg., **134**: 753.

Scanned with OKEN Scanner

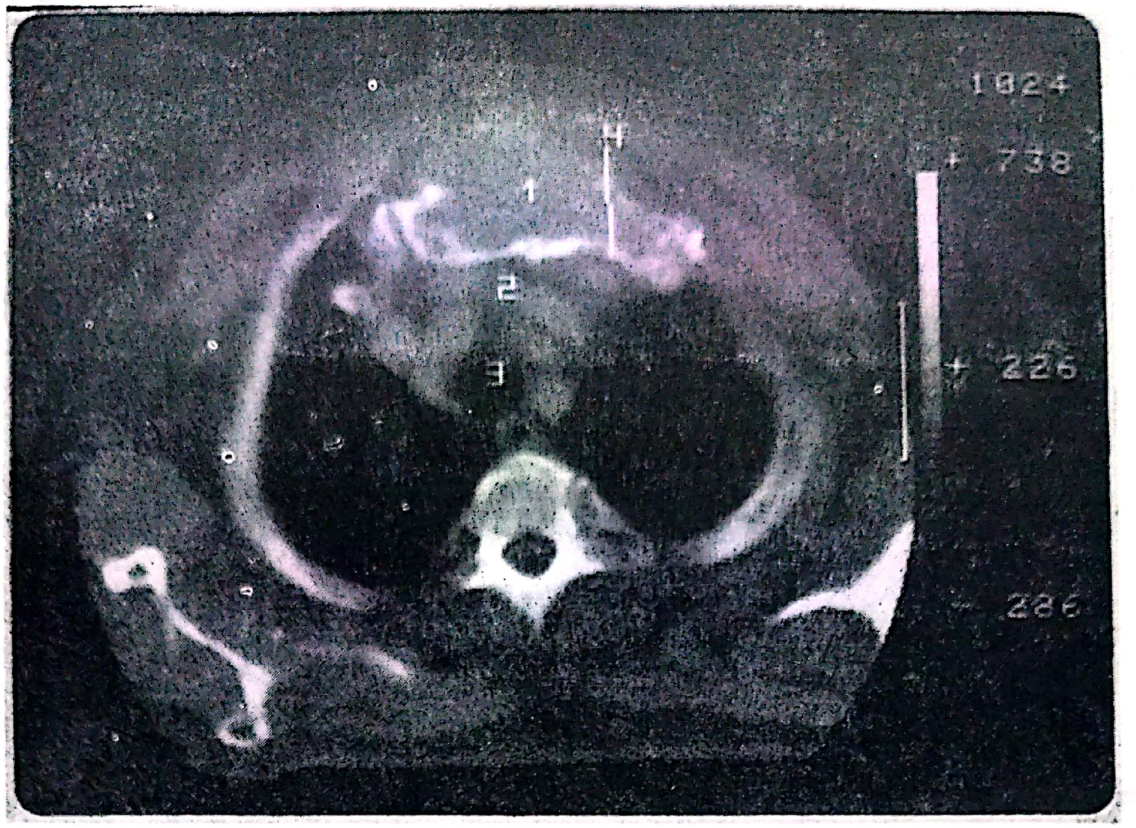

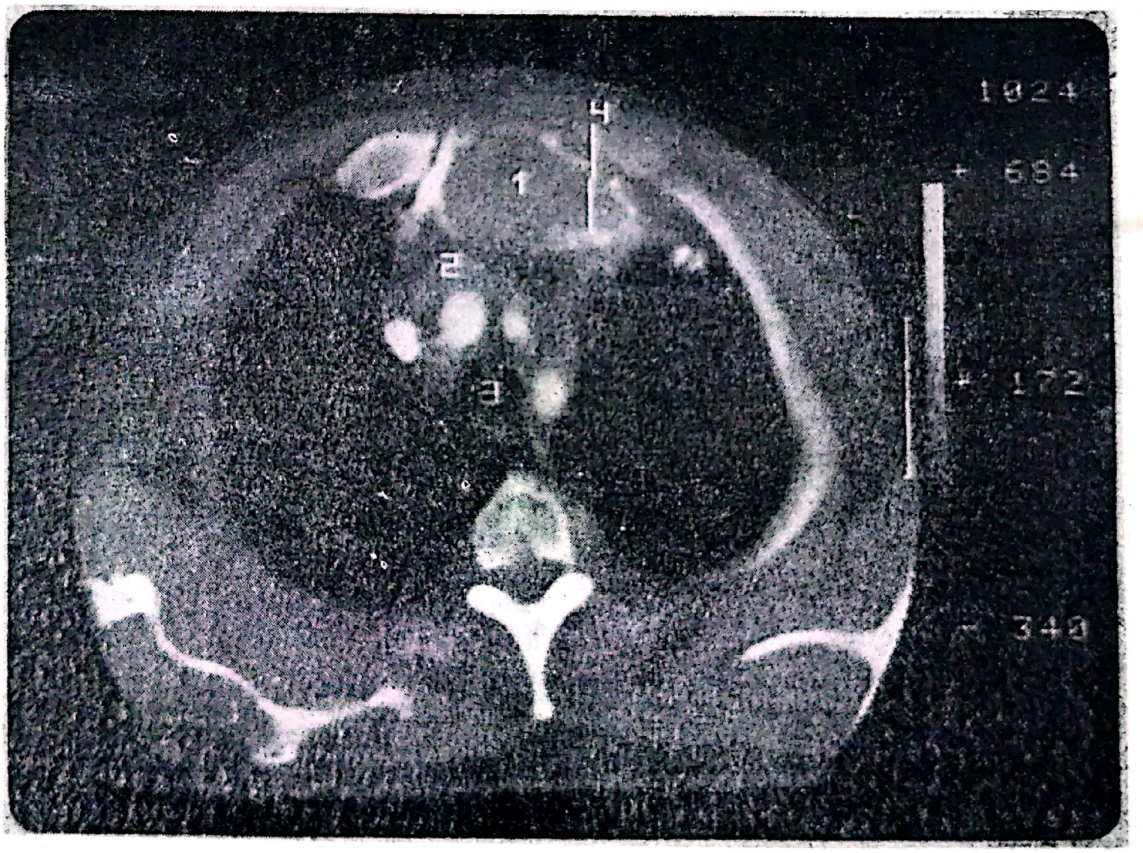

Fig. 15.1.—15.2. — Tumoră sternală-osteosarcom. Bolnav cu formațiune tumorală premanubrială, violacee, slab pulsatilă. Considerată clinic ca anevrism erodant de aortă. CT—tumora are punct de plecare în masa osoasă a manubriului sternal și se extinde în mediastin, unde comprimă elementele vasculare (confirmat operator): 1) masa de țesut moale a tumorii propriu-zise; 2) trunchiul brohiocefalic venos sting împins nu se opacifiază cu contrast (trombozat); 3) trahęea normală; 4) compacta internă a manubriului, care apare întreruptă.

Scanned with OKEN Scanner

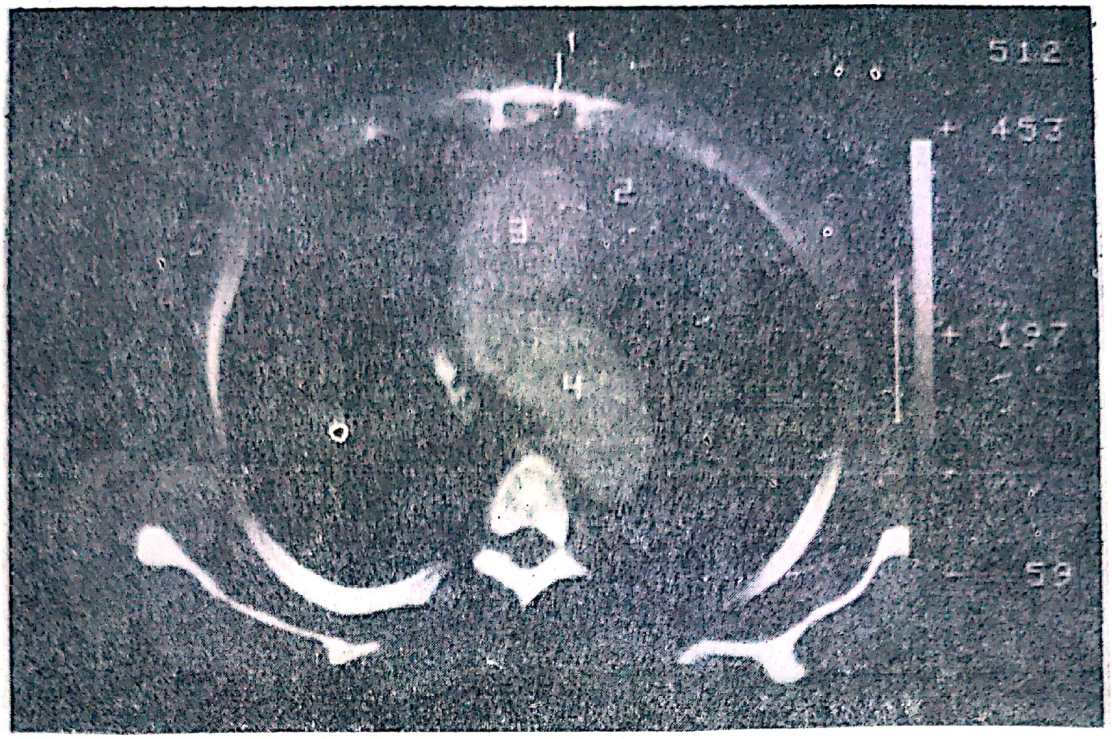

Fig. 15.3. — Anevrism de crosă aortică. Sindrom dureros retrosternal și prezența unei formațiuni tumorale în mediastinul anterosuperior pe radiografia standard. S-a considerat și investigat multă vreme ca limfom: 1) sternul cu compacta internă lizată; 2) porțiunea trombozată (nepermeabilă pentru contrast) a anevrismului; 3) porțiunea activă, permeabilă, a anevrismului ce comunică direct cu 4) crosa aortică normală ca dimensiuni, cu pereți netezi. Confirmare operatorie: anevrism sacular trombozat de crosă. Anevrismul este situat pe crosa aortică, la 3 cm pe verticală.

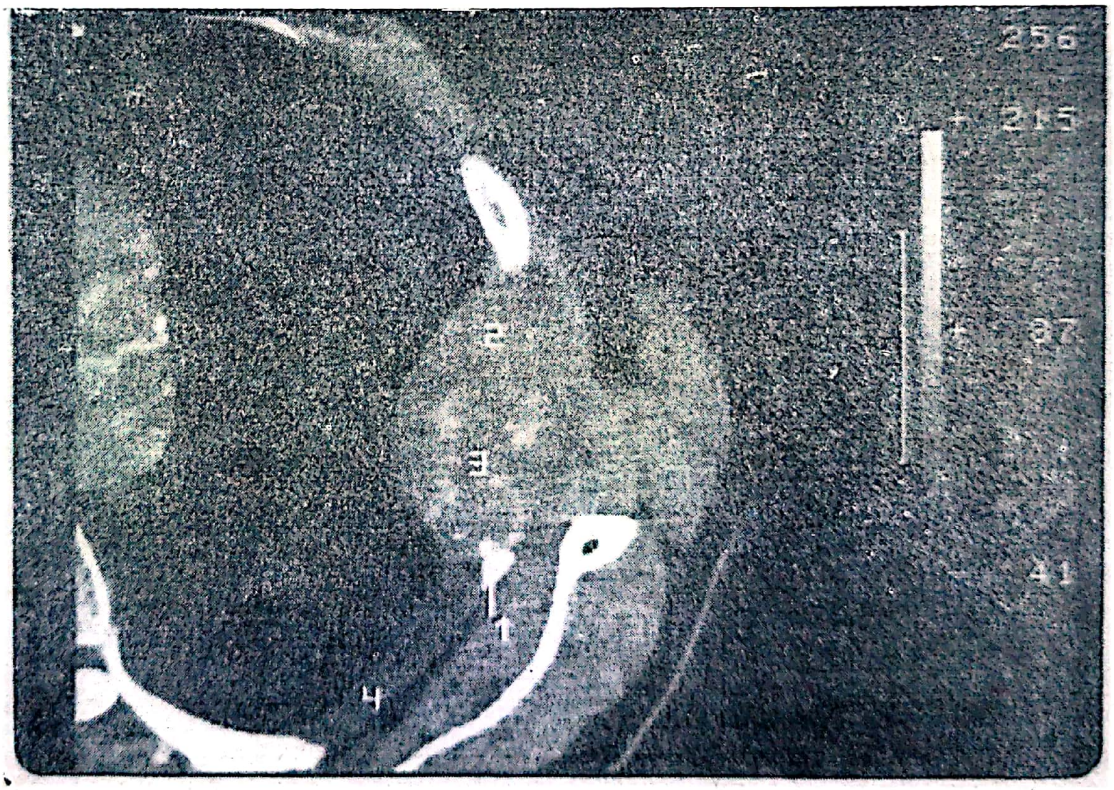

Fig. 15.4. — Metastază costală. Bolnav cu dureri osoase și un sindrom biologic paraneoplazie, dar cu existența unei componente monoclonale la imunelectroforeză. Scintigramă osoasă cu leziuni osoase diseminate multiple: costale, vertebrale, coxale. Fără leziuni de calotă. Biopsia medulară nu arată plasmocitom. Aspectul leziunii costale este acela de leziune ce a făcut să „explodeze" osul și ulterior s-a extins în toate planurile peretului toracic fără să treacă de pleura parietală și fascia exotoracică. Biopsie: metastază de carcinom cu punct de plecare neprecizabil. 1) capul restant al coastei lezate de tumoră; 2) partea de țesut moale a tumorii propriu-zise; 3) „fantoma" segmentului osos lezat; 4) mușchi intercostal normal.

Scanned with OKEN Scanner

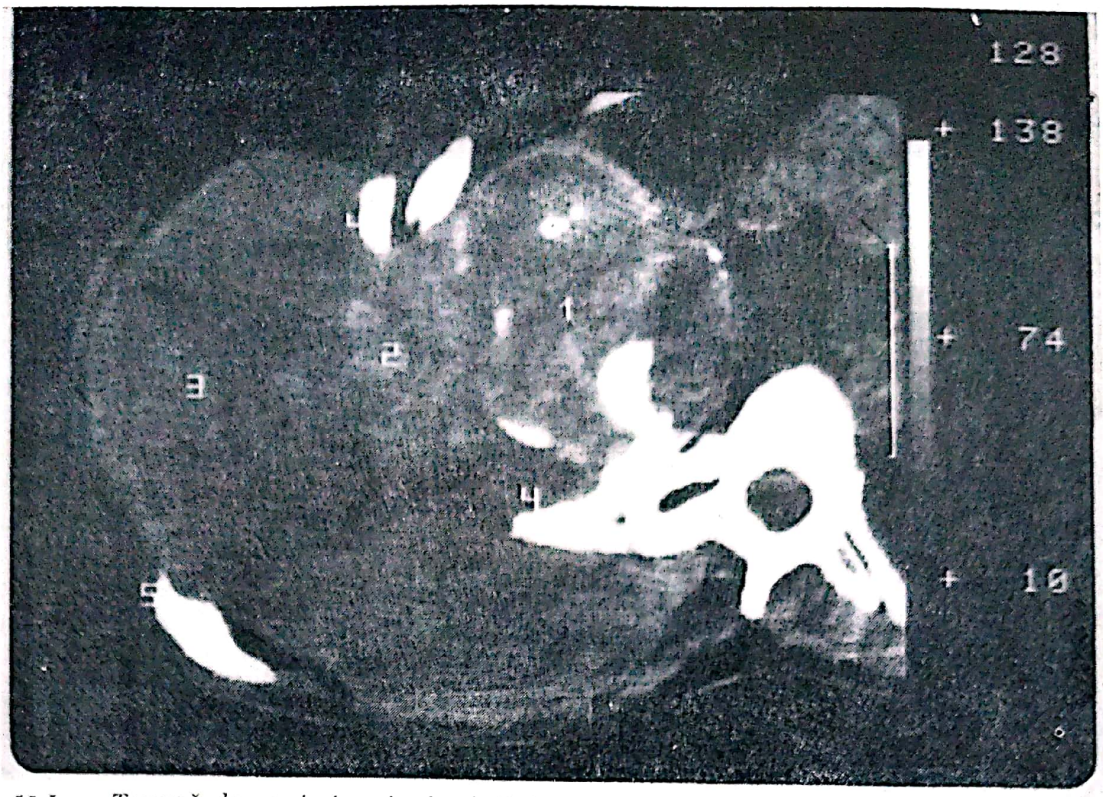

Fig. 15.5. — Tumoră de perete toracic drept. Bolnav cu o tumefacție de perete toracic survenită acut. La puncție se constată existența de sînge lacat. Purtător al unui fibrotorax terapeutic de circa 25 de ani. Operat. Anatomopatologic — endoteliom pleural. 1) masă de fibroză cu depuneri calcare, proiectată endotoracic, încapsulată; 2) fragmente de țesut dens, adiacente unei breșe în capsula formațiunii intratoracice; 3) acumulare de sînge; 4) capetele coastei absente; 5) vîrful scapulei împins.

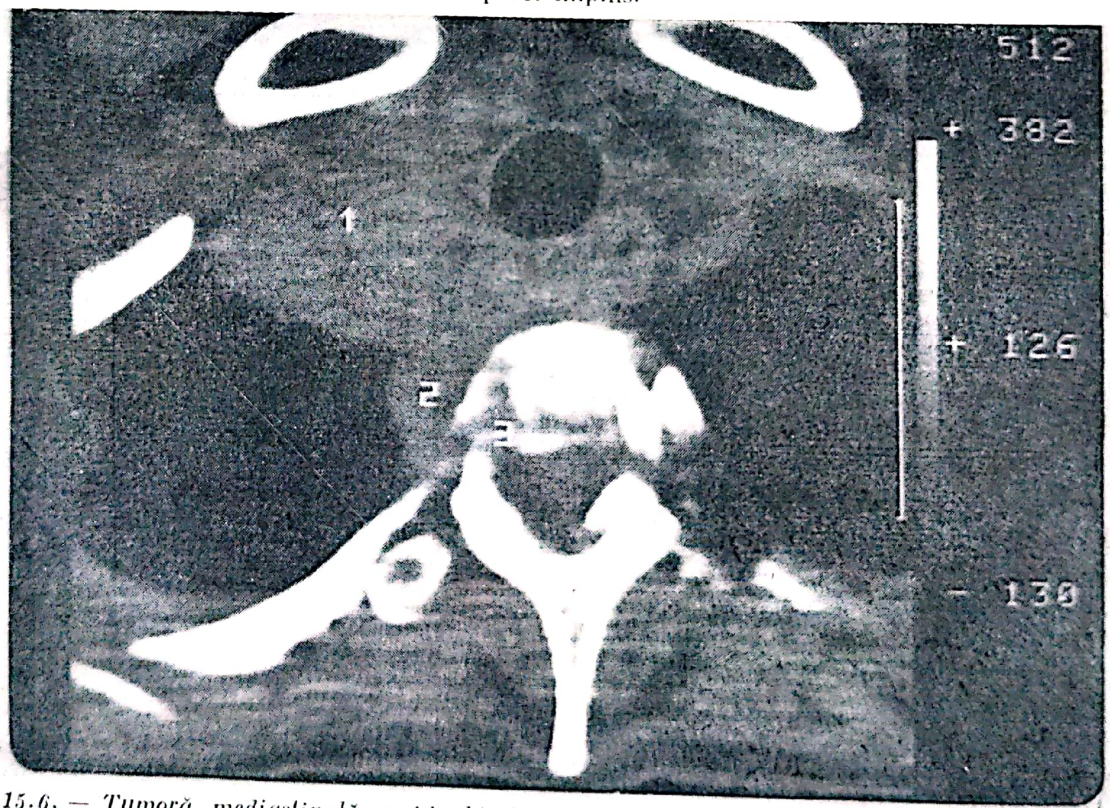

Fig. 15.6. — Tumoră mediastinală reziduală. Limfom mediastinal cunoscut de mai mulți ani, tratat chimic și radioterapic. În ultimele luni, semne biologice de recădere și sindrom dureros atroce de coloană vertebrală toracală superioară. Nenumărate examene radiografice negative pentru leziuni osoase, fără semne de evolutivitate a tumorii mediastinale. Scintigrama oscasă fără determinări toracale. Biopsia cu ac fin dirijată CT și examenul histologic confirmă rest tumoral: 1. masa tumorală propriu-zisă; 2. extindere perivertebrală a tumorii; 3. distrucție de corp vertebral, cu prezența printre travee dezorganizate de țesut cu aspect identic celui perivertebral, cu care se continuă nemijlocit.

Scanned with OKEN Scanner

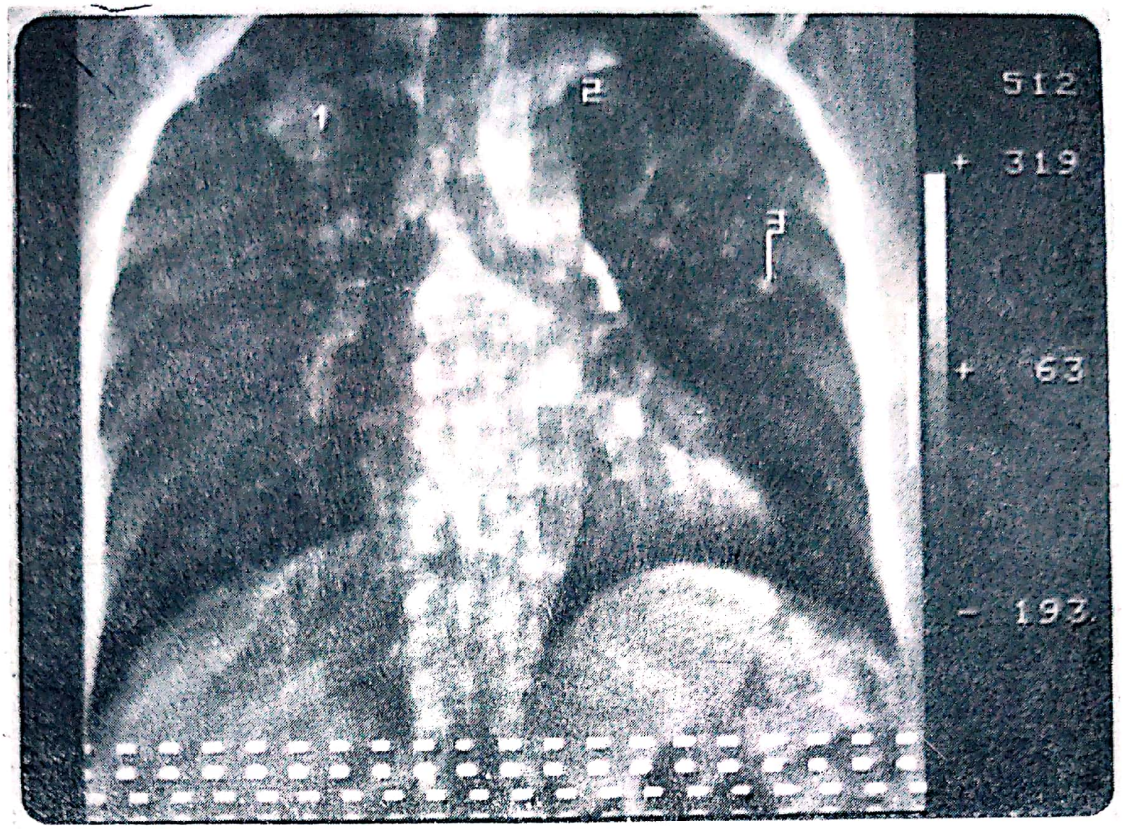

Fig. 15.7. — Noduli pulmonari de etiologii diferite. Bolnav operat de cancer de colon în urmă cu 2 ani. Vechi bacilar cunoscut și tratat. Radiografia digitalizată în decubit dorsal. 1 și 2 : doi noduli tumorali paramediastinali cu aspect de adenopatie (2) și de nodul parenchimal (1) ; 3. complex primar.

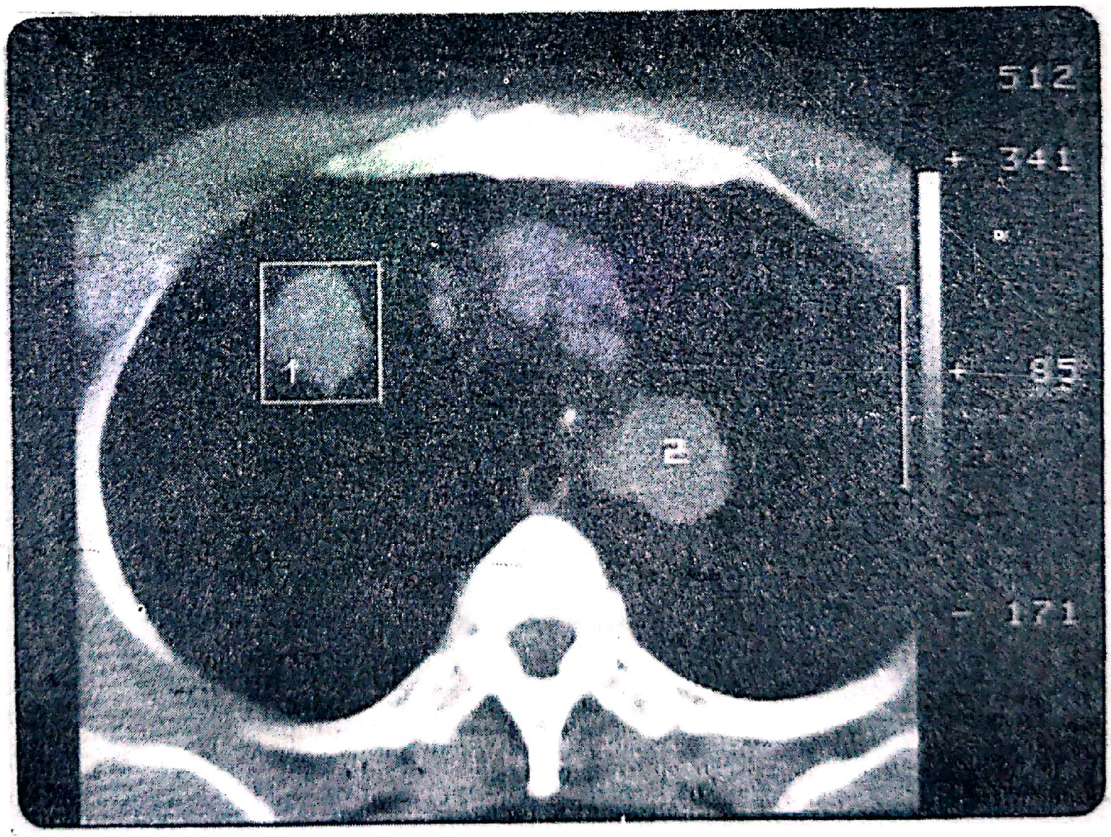

Fig. 15.8. — Identificarea pe secțiune a nodulilor 1 și 2. Nodulul 1 are în centru un nucleu hiperdens (70 U.H.). Se infirmă un posibil tuberculom pe baza analizei densimetrice, la care, pe întreaga suprafață a patrulaterului marcat, densitățile nu depășesc 80 U.H. Nodulul 2 cu aspect de metastază necrozată.

Scanned with OKEN Scanner

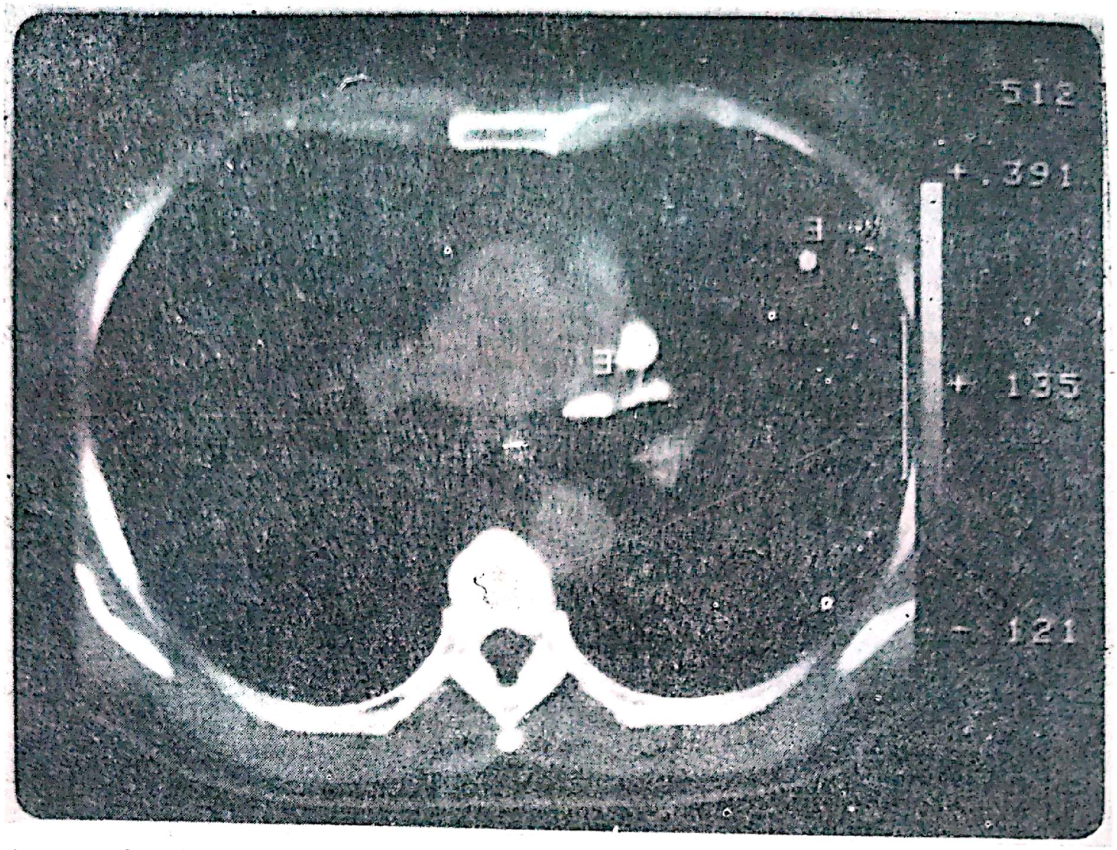

Fig. 15.9. — Identificarea pe secțiune a nodulilor pulmonari. 3 — calcificări în parenchim și în ganglionii hilari stîngi. Confirmare a naturii sechelare post bacilare a leziunii.

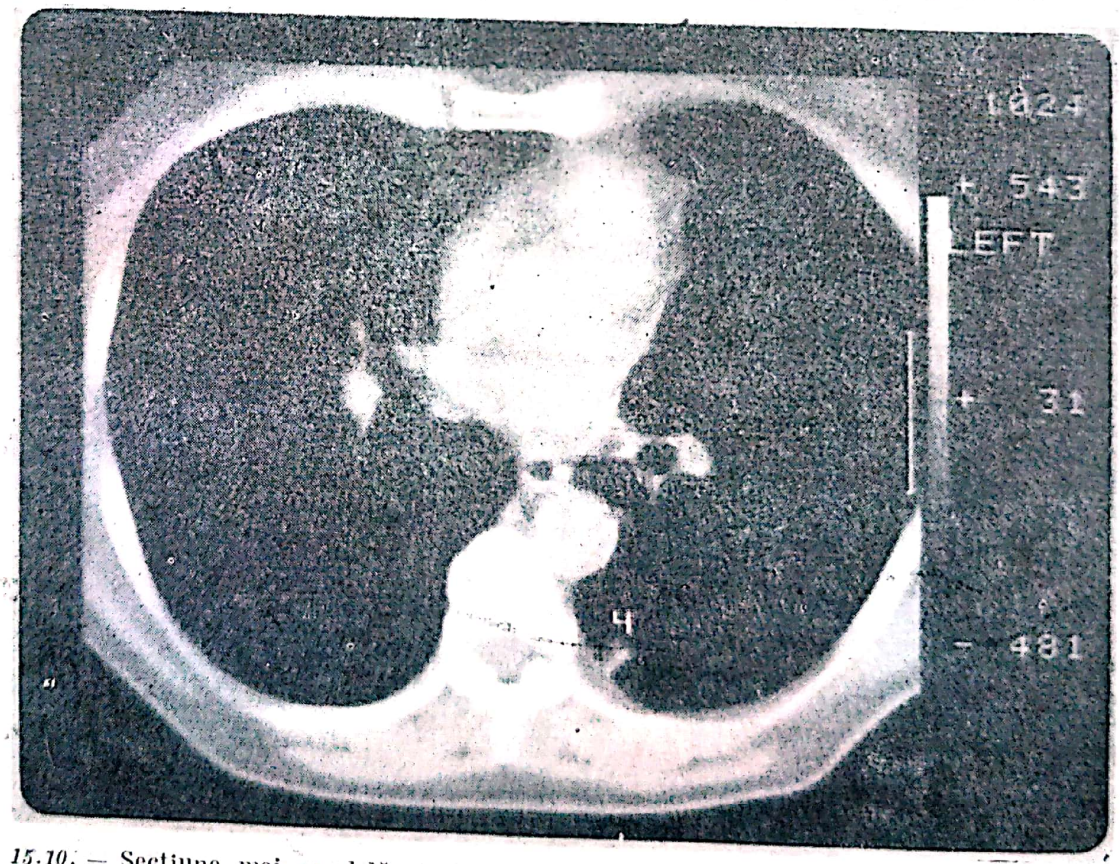

Fig. 15.10. — Secțiune mai caudală. 4 — minusculul nodul de 5 mm diametru maxim, adiacent pleurei. Considerat tot nodul metastatic.

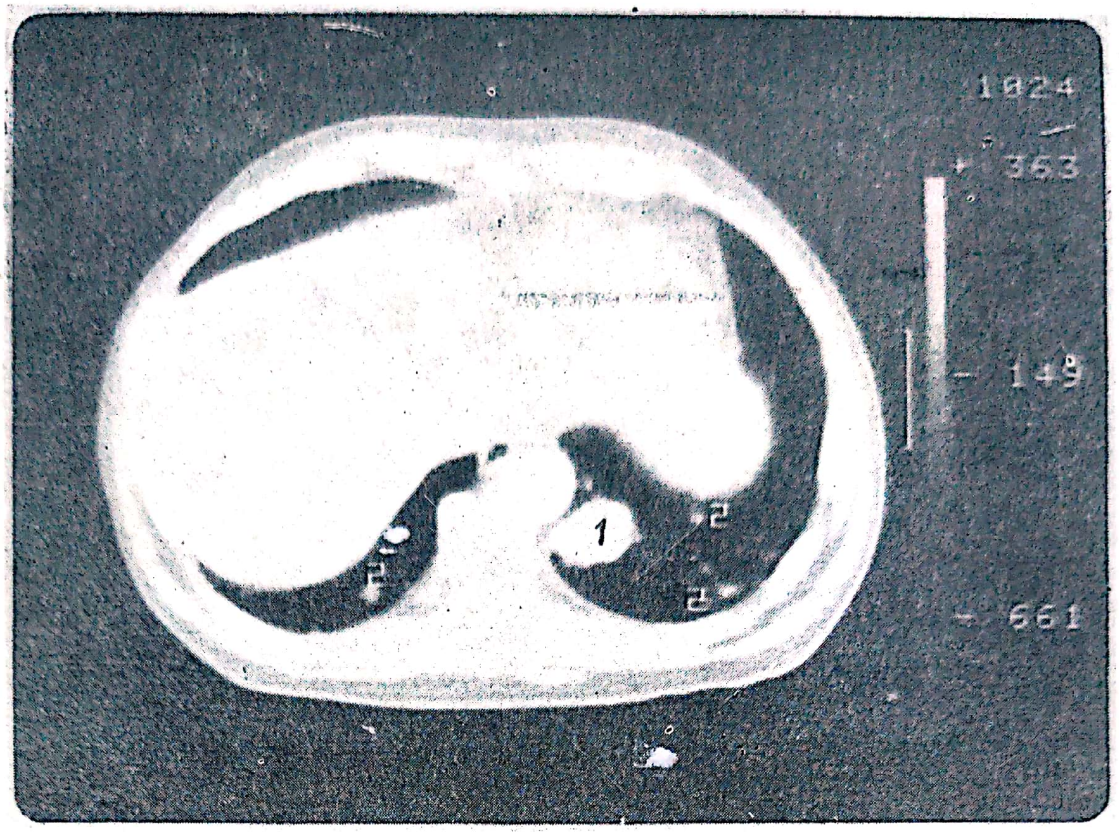

Fig. 15.11. — Metastază pulmonară. Bolnav cu cancer renal. Radiografia pulmonară de rutină pentru stadializare — fără modificări patologice. 1) nodul metastatic de 34 mm, ascuns în sinusul costovertebral, dorsal de aortă; 2) noduli multiplii, între 3 și 8 mm, sub limita de vizualizare radiografică.

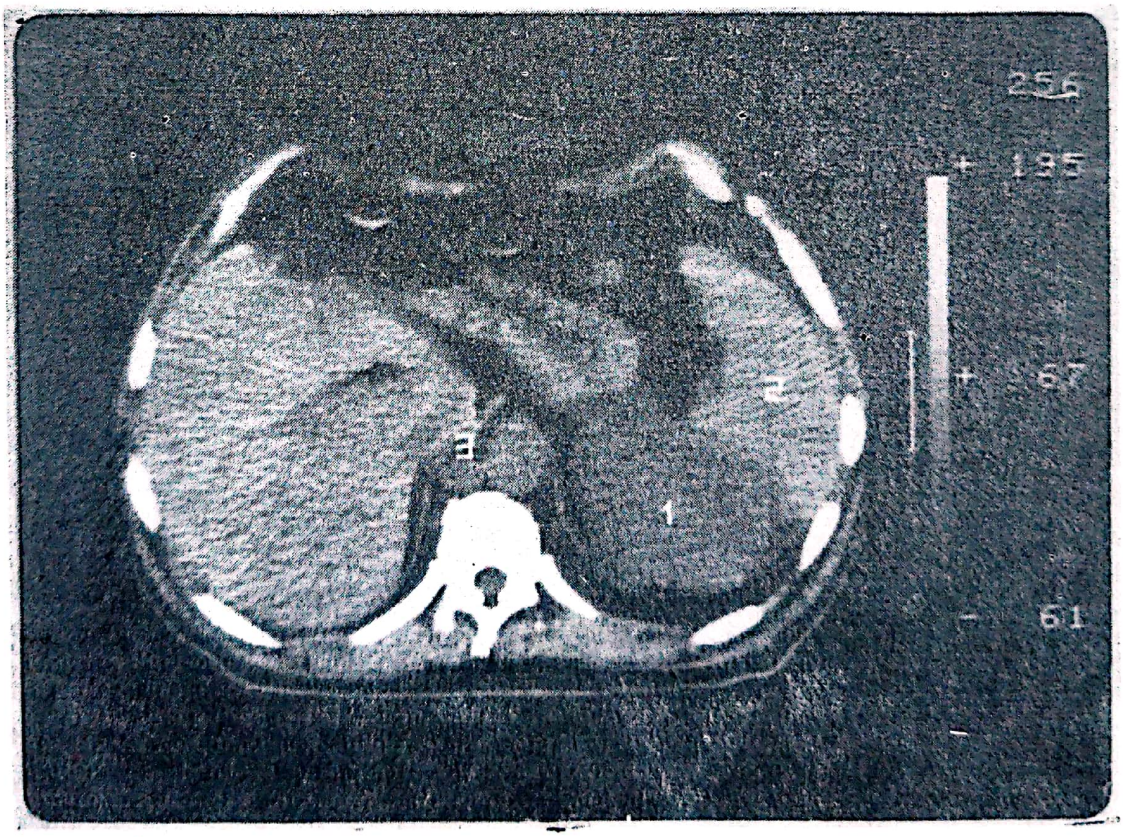

Fig. 15.12. — Metastază pulmonară — 1) tumoră de pol superior renal stg.; 2) splina dislocată de tumoră; 3) ganglion proiectat între pilierul diafragmatic drept și coloana vertebrală.

Scanned with OKEN Scanner

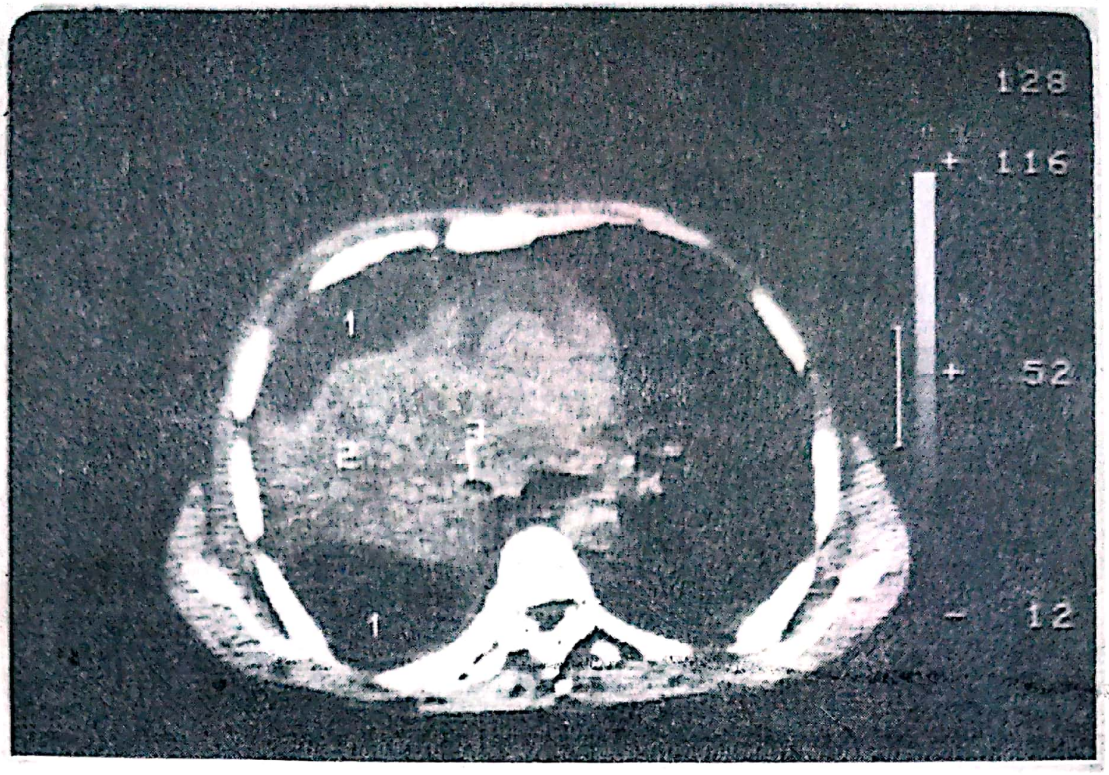



Fig. 15.13. — 14. — Analiza densimetrică a unei opacităţi masive toracice: 1) pleurezia cu lichid de densitatea lichidului clar; 2) pulmon parţial colabat, zona de aderenţă la peretele toracic; 3) bronhia primtivă dreaptă comprimată; 4) masă de tumoră densă în mediastinul anterior. Aspect radiografic de hemitorace drept opac. Confirmat ulterior ca limfom prin biopsia unui ganglion periferic. Se remarcă imaginile de slabă calitate din cauza dificultăţilor de cooperare cu bolnavul (dispnee accentuată).

Scanned with OKEN Scanner

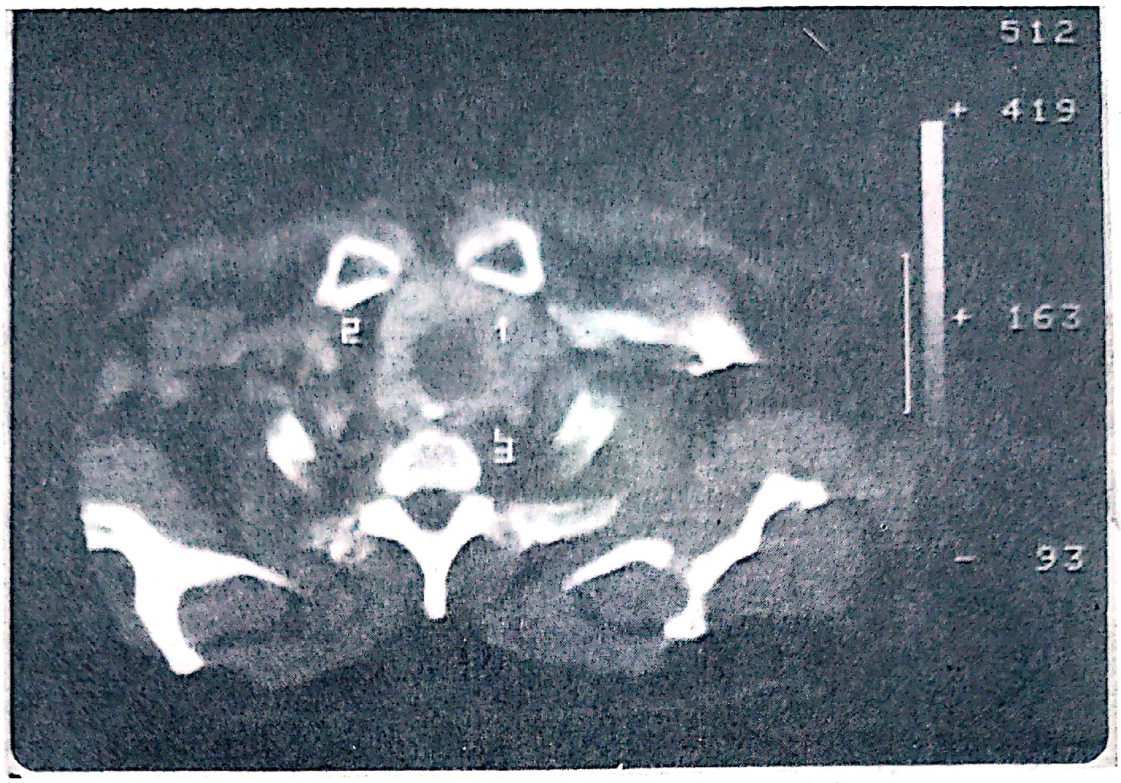

Fig. 15.15. — Tumoră de apertură toracică superioară. Bolnavă cu formațiune tumorală mediastinală superioară și anterioară, vizibilă radiografic, cu scintigrama tiroidiană în limite normale. Mari tulburări respiratorii și disfagie intensă. Tumora ocupă tot diametrul antero-posterior al regiunii limită între regiunea cervicală și apertura toracică superioară. Ca structură, este o tumoră cu elemente chistice și cu calcificări. Intraoperator: gușă chistică. 1) tumora propriu-zisă, cu chist central și calcar pe circumferința posterioară a chistului; 2) traheea deformată, împinsă la dreapta; 3) esofagul împins la stînga.

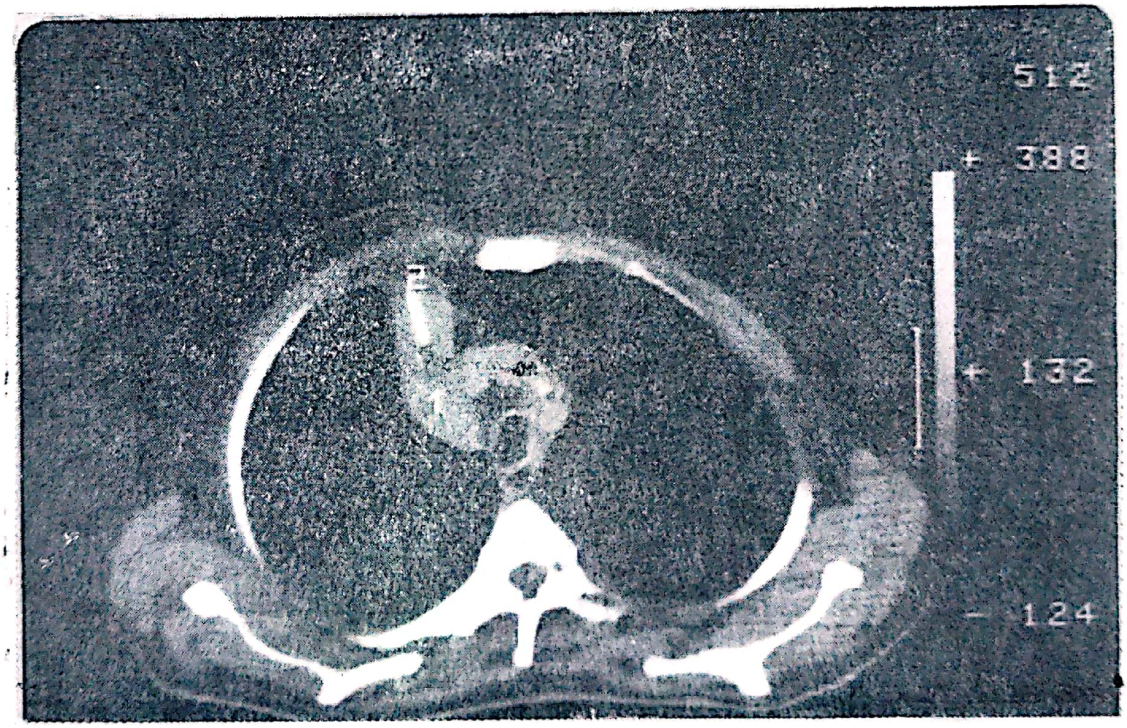

Fig. 15.16. — Atelectazie pulmonară peritumorală. Bolnav cu neoplasm pulmonar prezumat clinic. Bronhoscopic normal. Citologia în aspiratul bronșic — necaracteristică. Radiografia arată opacitate paralelă cu marginea dreaptă a mediastinului. Secțiunea CT localizează condensarea pulmonară în lobul azygos, dar BAF extrage numai elemente celulare de pulmon normal: 1) blocul de condensare omogenă; 2) acul în plină opacitate. Confirmat la o nouă bronhoscopie după circa 30 de zile de la BAF ca fiind un cancer pulmonar. Diagnostic pus pe elemente celulare din aspiratul bronșic.

Scanned with OKEN Scanner

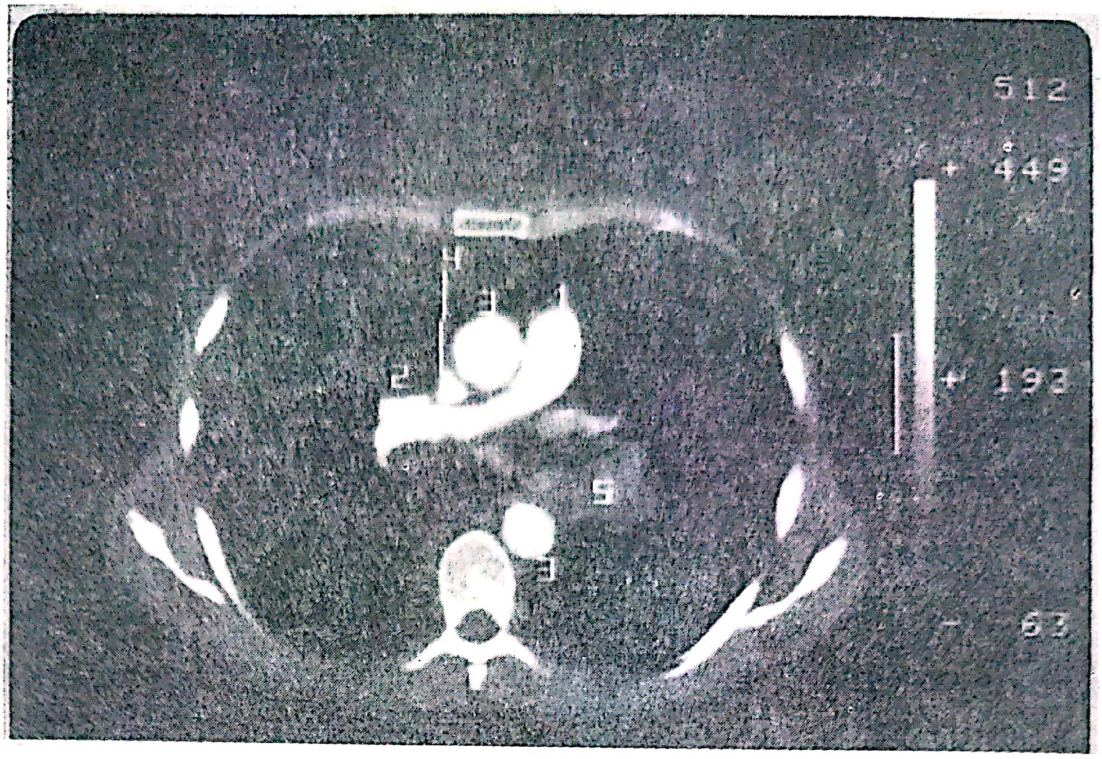

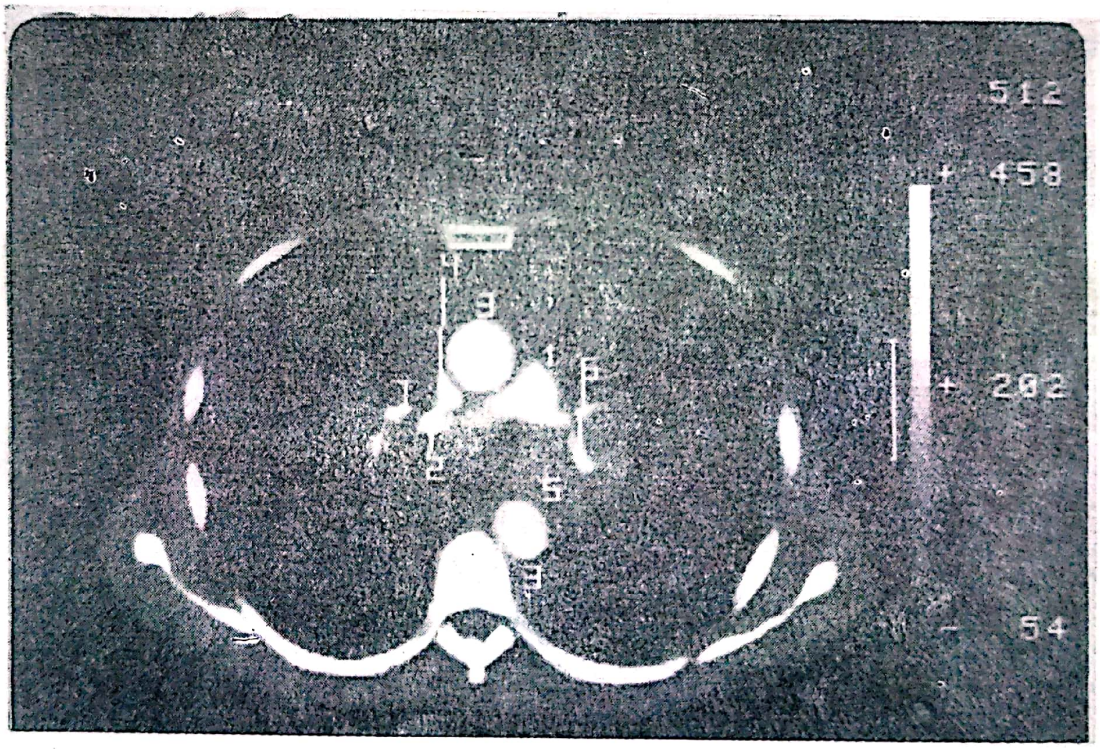

Fig. 15.17. — 18. Cancer pulmonar cu invazie hilară. Cancer pulmonar. Bronhoscopie cu aspect endobronşic indemn, dar cu împingere din afară. Explorare CT în vederea stabilirii întinderii mediastinale a leziunii în vederea aprecierii operabilităţii. Masa de ţesut dens tumoral (5) ocupă hilul şi mediastinul. Ramul sting al arterei pulmonare (6) înglobat în tumoră. Bronhia principală stingă cu calibru nemodificat. BAF: carcinom cu celule în bob de ovăz. 1) trunchiul arterelor pulmonare (împins); 2) ramul drept al arterei pulmonare; 3) aorta ascendentă şi descendentă (cea descendentă parţial manşonată în tumoră); 4) vena cavă superioară; 5) masa de ţesut tumoral; 6) ramul sting al arterei pulmonare (parţial înglobat în tumoră); 7) vene pulmonare drepte. Considerat fără indicaţie operatorie.

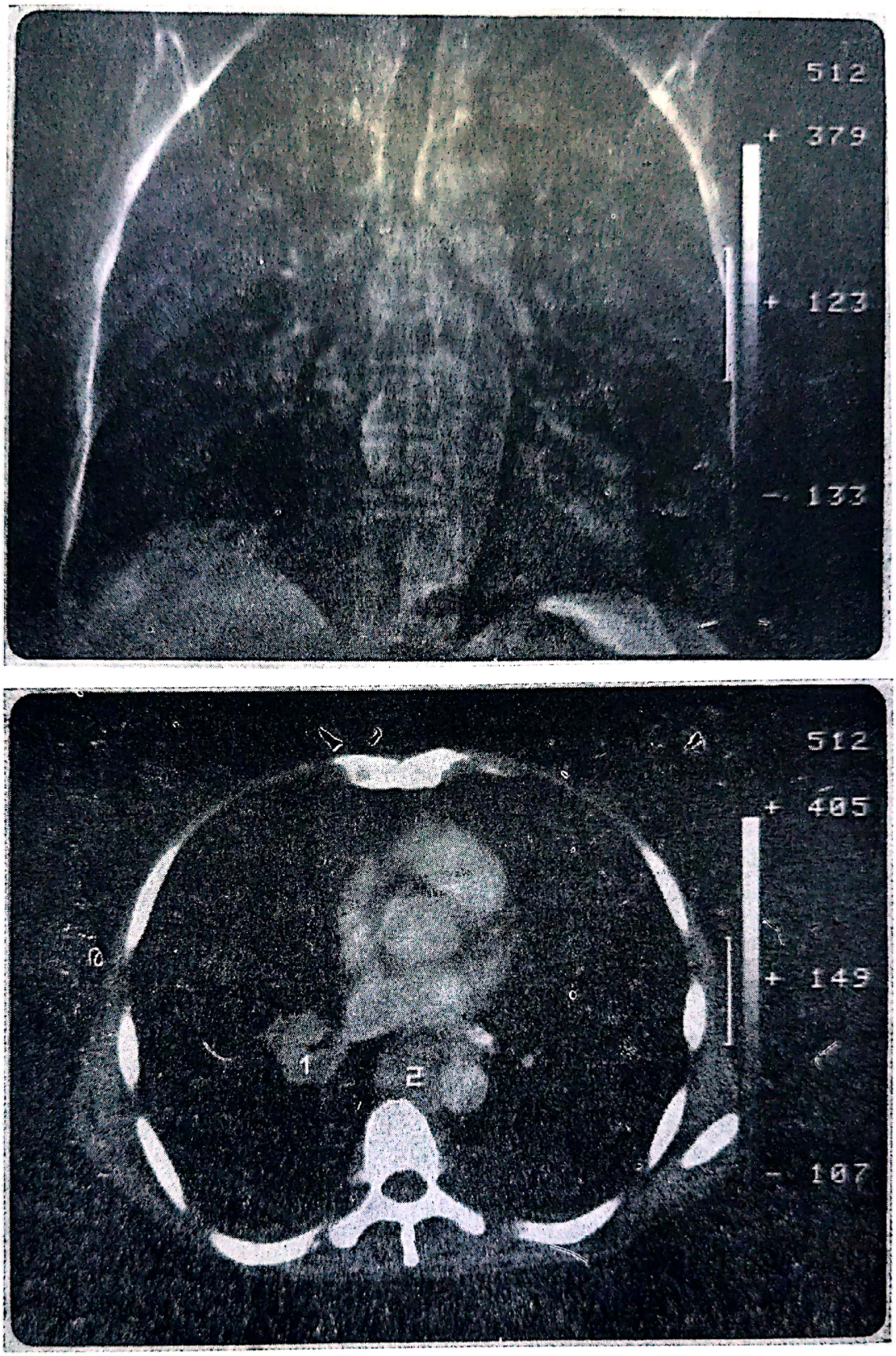

Fig. 15.19—20. — Adenopatie metastatică într-un cancer pulmonar. Cancer pulmonar cunoscut, cu diagnostic histologic din aspiratul bronșic de la bronhoscopie. Radiografia digitală prezintă un aspect de leziune modestă și nu lasă să se întrevadă existența vreunei leziuni mediastinale CT confirmă existența tumorii care stenozează parțial lobara inferioară dreaptă, dar în același timp evidențiază existența unei voluminoase adenopatii prevertebrale paraaortice. 1) tumora cu evoluție peribronșică; 2) ganglion tumoral voluminos.

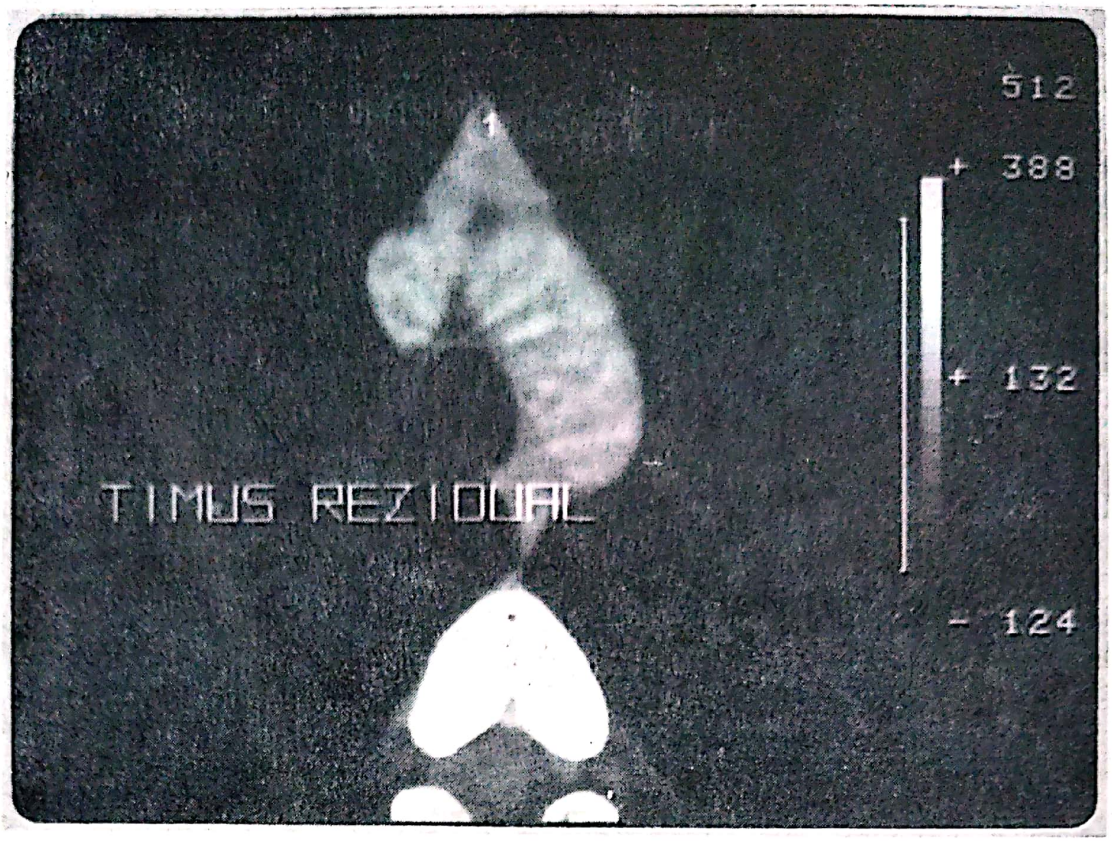

Fig. 15.21. — *Timus.* 1) corpul timusului. Aspectul triunghiular cu vîrful înainte, cu densitate de țesut solid, plasat în unghiul dintre creșă și vena cavă superioară este același indiferent de contextul clinic al examinării CT.

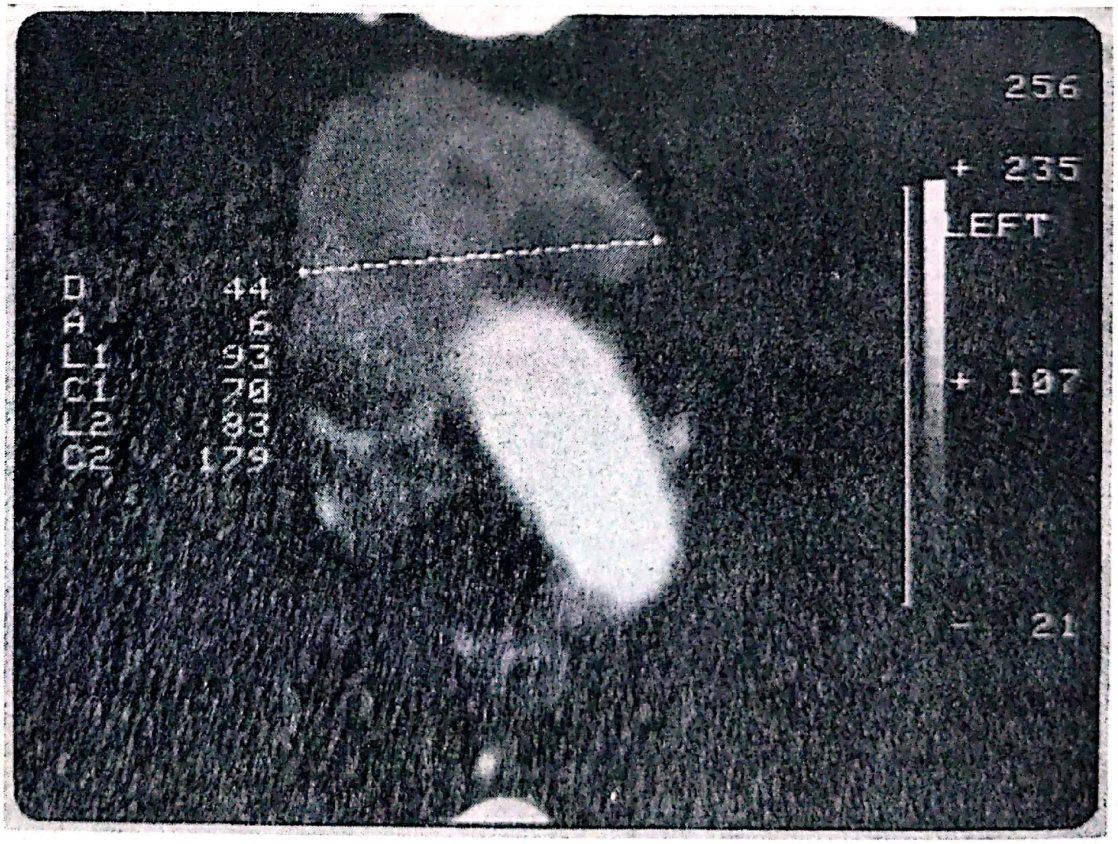

Fig. 15.22. — *Tumoră timică.* Masă voluminoasă (diametrul = 44 mm) ce ocupă loja timică, extinzîndu-se posterior, unde comprimă vena cavă superioară și ajunge prin adenopatia satelită în contact cu trahea. Structura este neomogenă, dar conturul regulat. Intraoperator: timom.

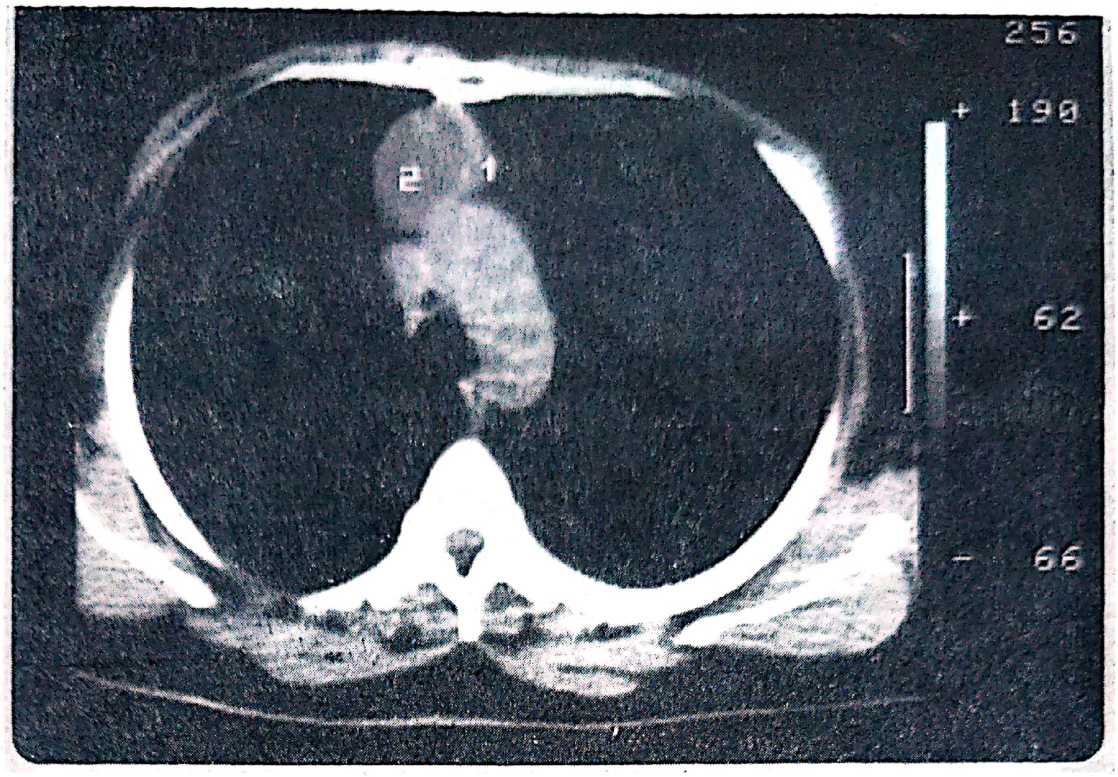

Fig. 15.23. — Analiza structurală a unei tumori timice. 1) tumora densă; 2) formațiune chistică inclusă în tumoră. Natura mixtă, solidă și chistică, a tumorii certifică apartenența tumorii la timus. Operator: timus voluminos chistic.

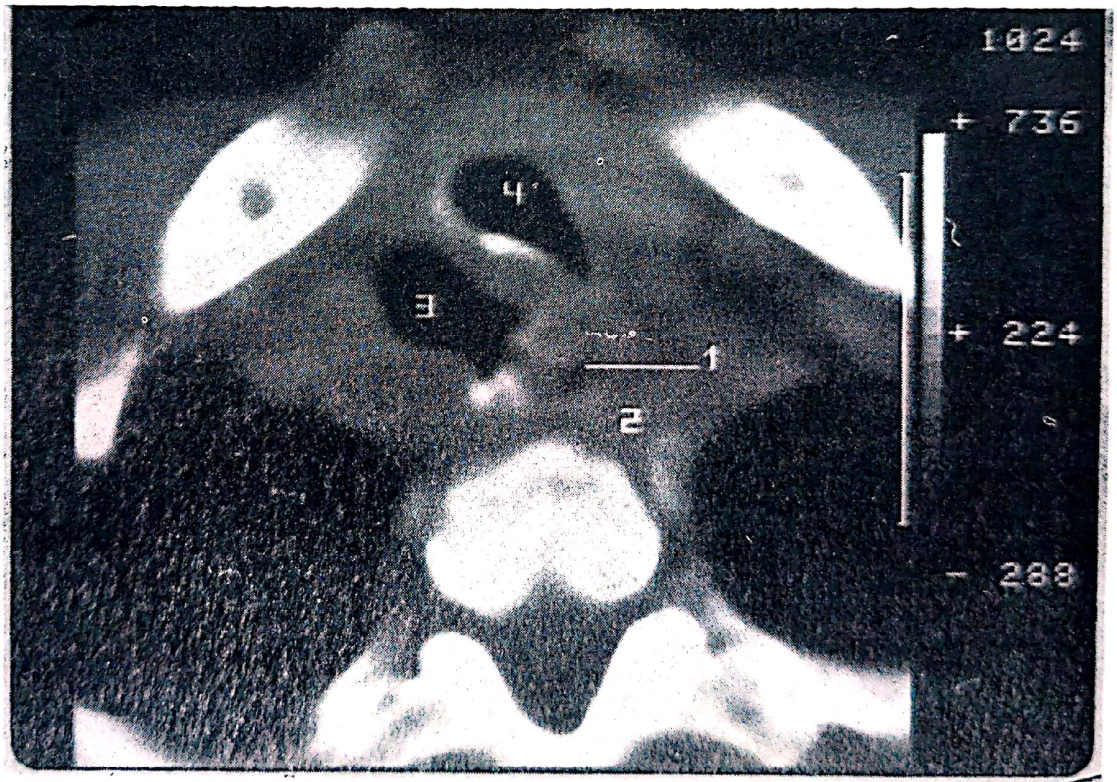

Fig. 15.24. — Tumoră esofagiană invazivă. Bolnav cu disfagie intensă, de dată recentă. Radiografic zonă de îngustare moderată a esofagului superior. Endoscopie imposibilă din cauza stenozei esofagiene strînse. Operator: leiomiosarcom esofagian. 1) lumenul esofagian mult îngustat și înconjurat concentric de 2) masă de țesut cu densitate de țesuturi moi; 3) cavitate anfractuaosă, ce pare să comunice cu esofagul printr-un traiect fistulos în care s-au adunat cîteva particule din gastrografinul administrat anterior; 4) traheea cu peretele posterior amprentat de tumoră, fără infiltrație.

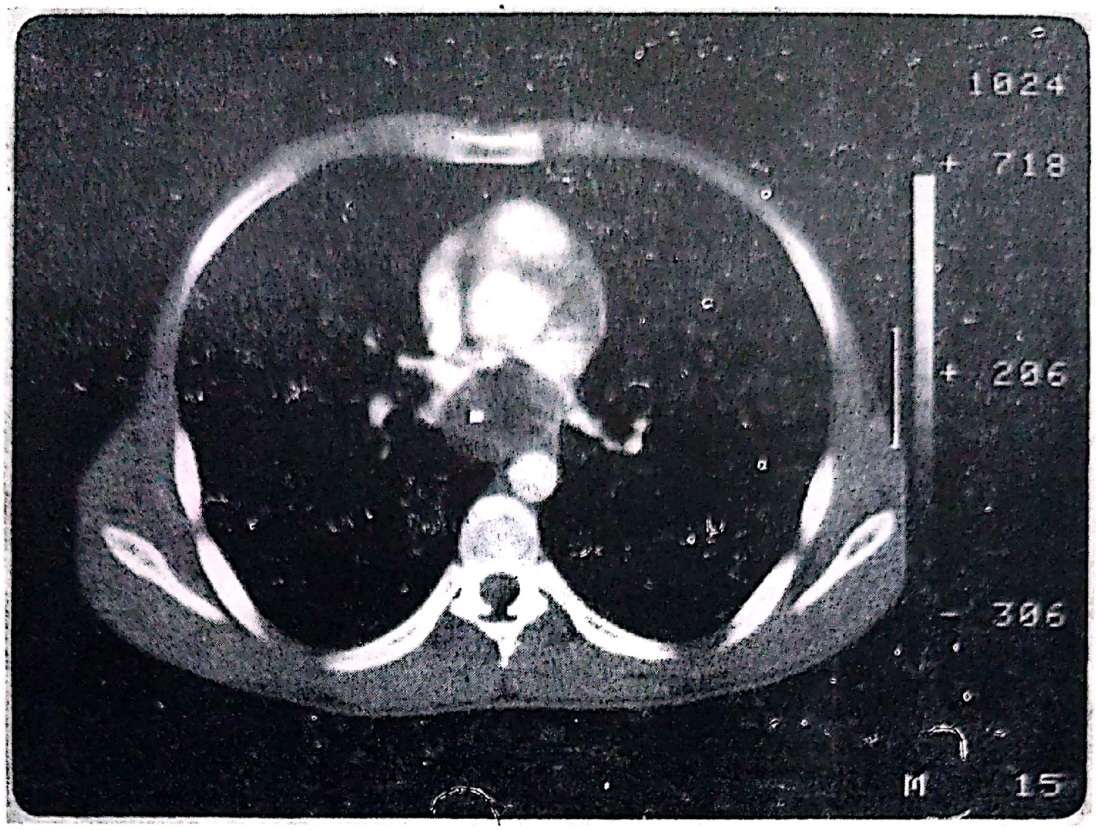

Fig. 15.25. — Chist mediastinal. Descoperire CT la un bolnav cu chiste hidatice multiple (hepatice, splenice și renal sting). Formațiune rotundă bine delimitată cu conținut avînd densitate apropiată de 0 U.H. (densitatea apei). Confirmat operator: chist hidatic mediastinal.

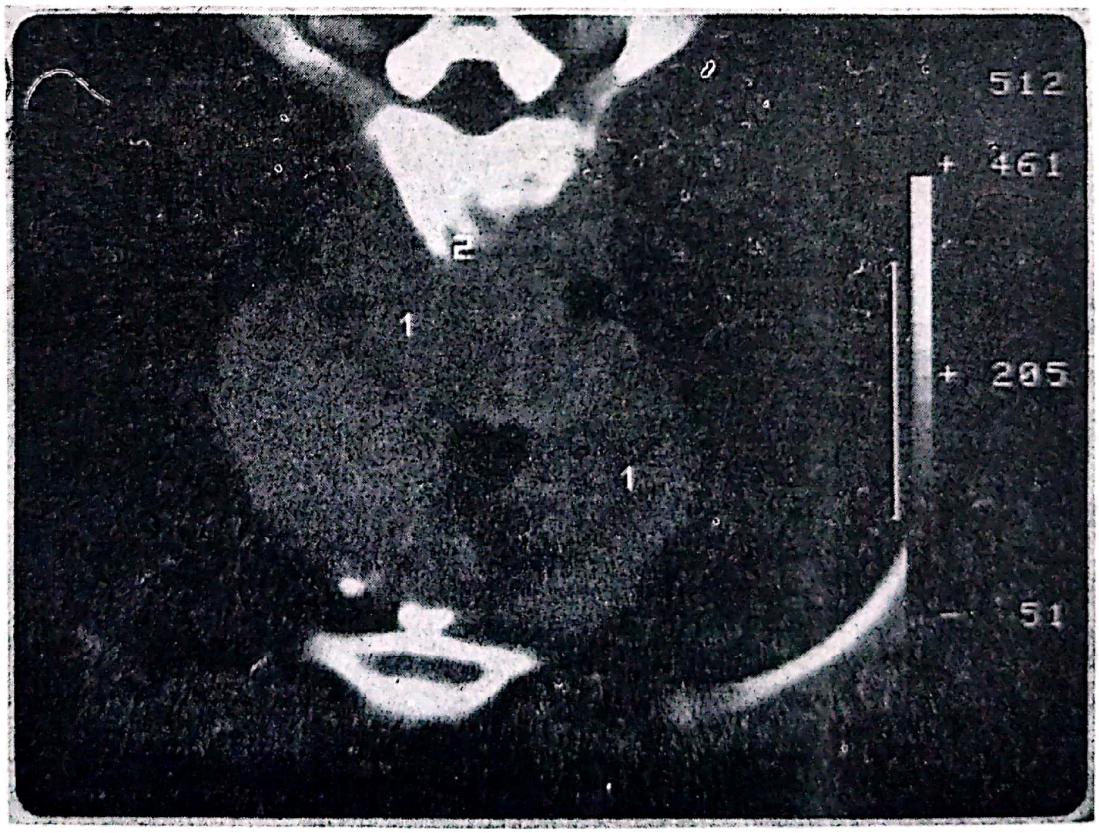

Fig. 15.26. — Tumoră mediastinală cu invazie de corp vertebral. Sindrom dureros vertebral de mai bine de 2 ani. Tumoră descoperită radiologic în urmă cu cîteva luni. BAF: rabdomiosarcom. 1. masă de țesut dens, cu contur policiclic, de densitate diferită de a aortei. Traheea și esofagul înglobate în masa tumorală. 2. invazie de corp vertebral.

Scanned with OKEN Scanner

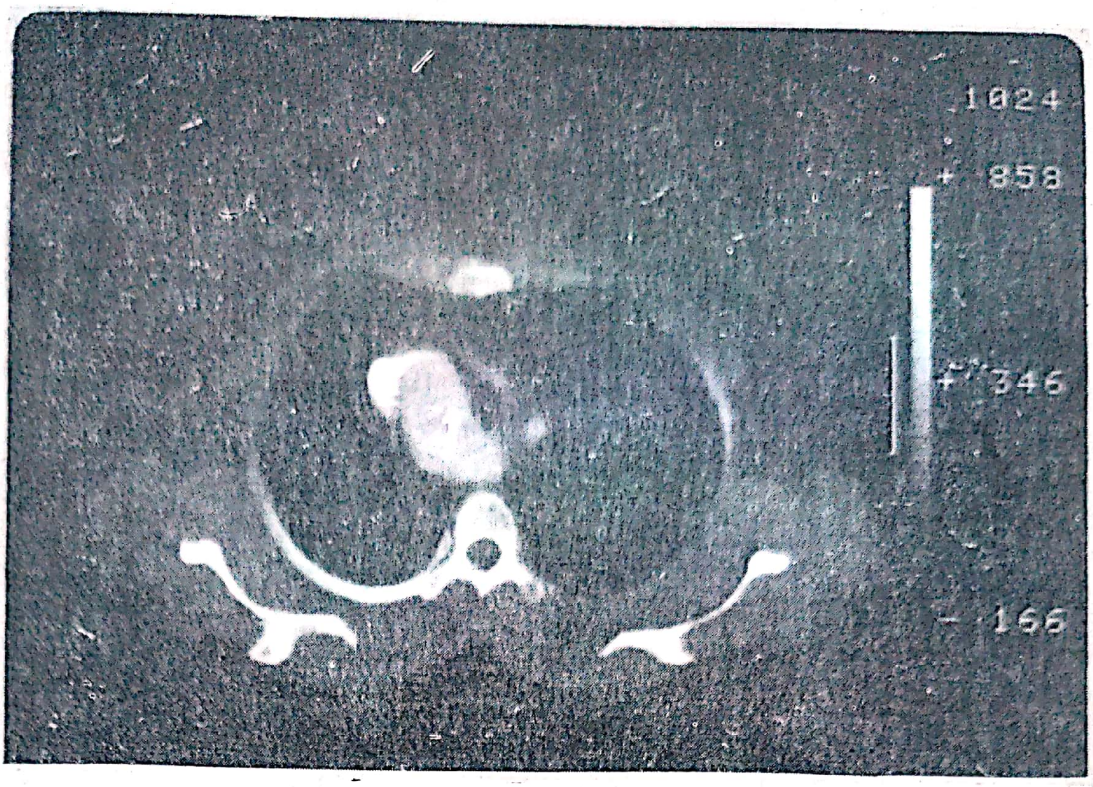

Fig. 15.27. — Anomalie de arc aortic.

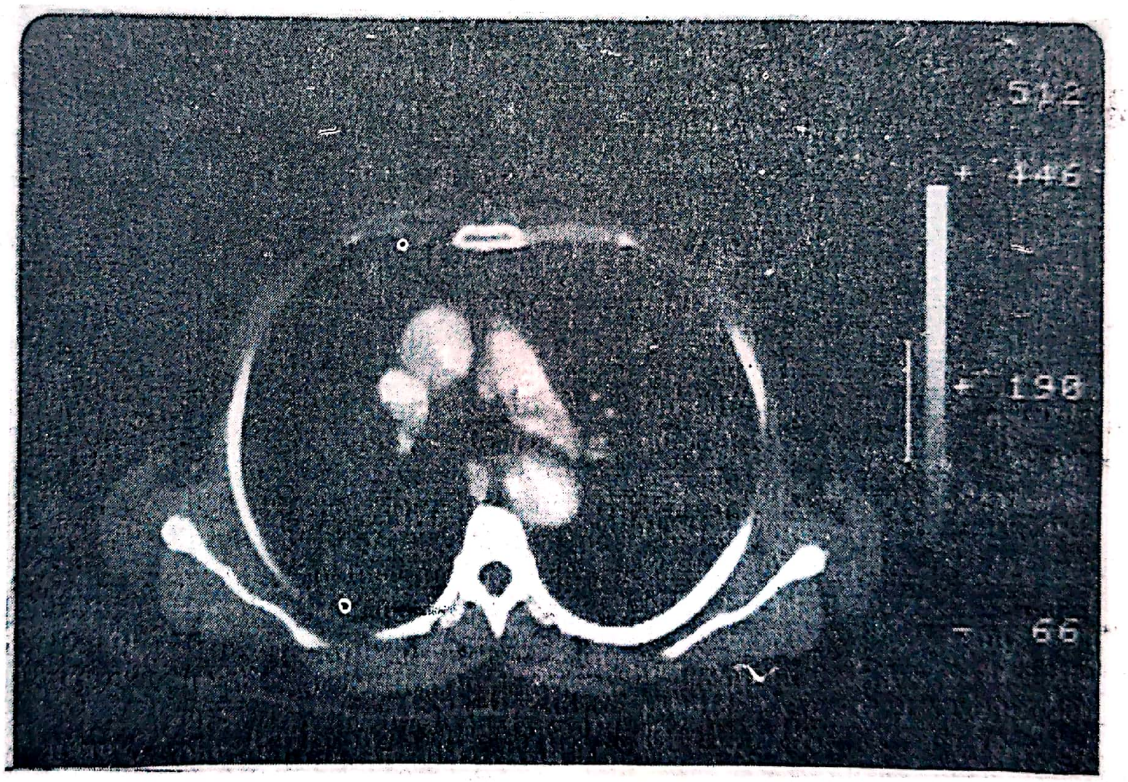

Fig. 15.28. — Bolnavă asimptomatică. Descoperire radiologică a unei formațiuni tumorale pe conturul drept al mediastinului. Bolnava refuză toracotomia exploratorie. Crosa aortică (1) se află orientată ventro-dorsal, ocolind însă prin dreapta traheea, pe care o împinge. Porțiunea descendentă a crosei este orientată către stînga, prin fața corpului vertebral, iar pe secțiunea mai caudală apare normal situată. 2. trunchiul brachiocefalic venos drept la unirea cu cel sting, iar mai caudal vena cavă superioră, normal situată; 3. trunchiul și ramul sting al arterei pulmonare normal situate.

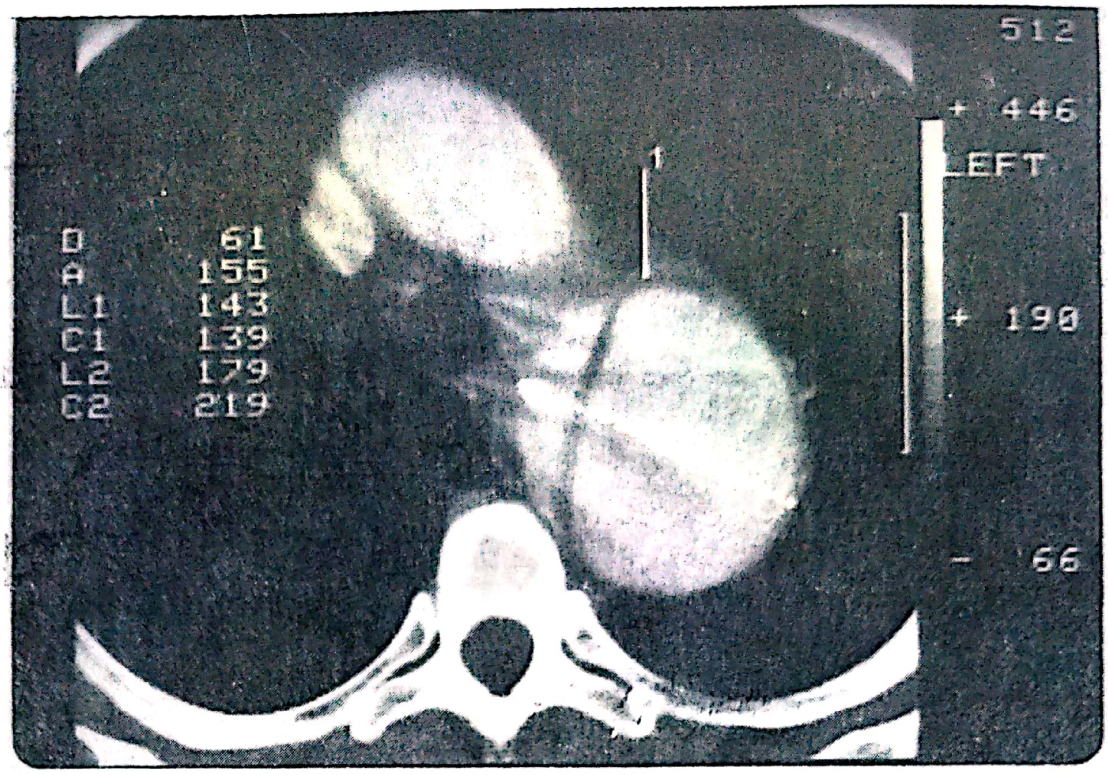

Fig. 15.29. — Disecție de aortă descendentă toracică. Hipertensiune veche cu valori fixe, de peste 200 mm Hg. Tumoră mediastinală descoperită radiografic la internare. Fără durere toracică. Disfagie discretă. Examen CT în vederea stabilirii naturii tumorii. Aorta descendentă toracică imediat la sfîrșitul crosei apare de calibru crescut (D = 61 mm). 1) faldul de intimă decolată care separă cele două lumene egal permeabile, dar de diametre diferite. Confirmare angiografică. Tratament medical.

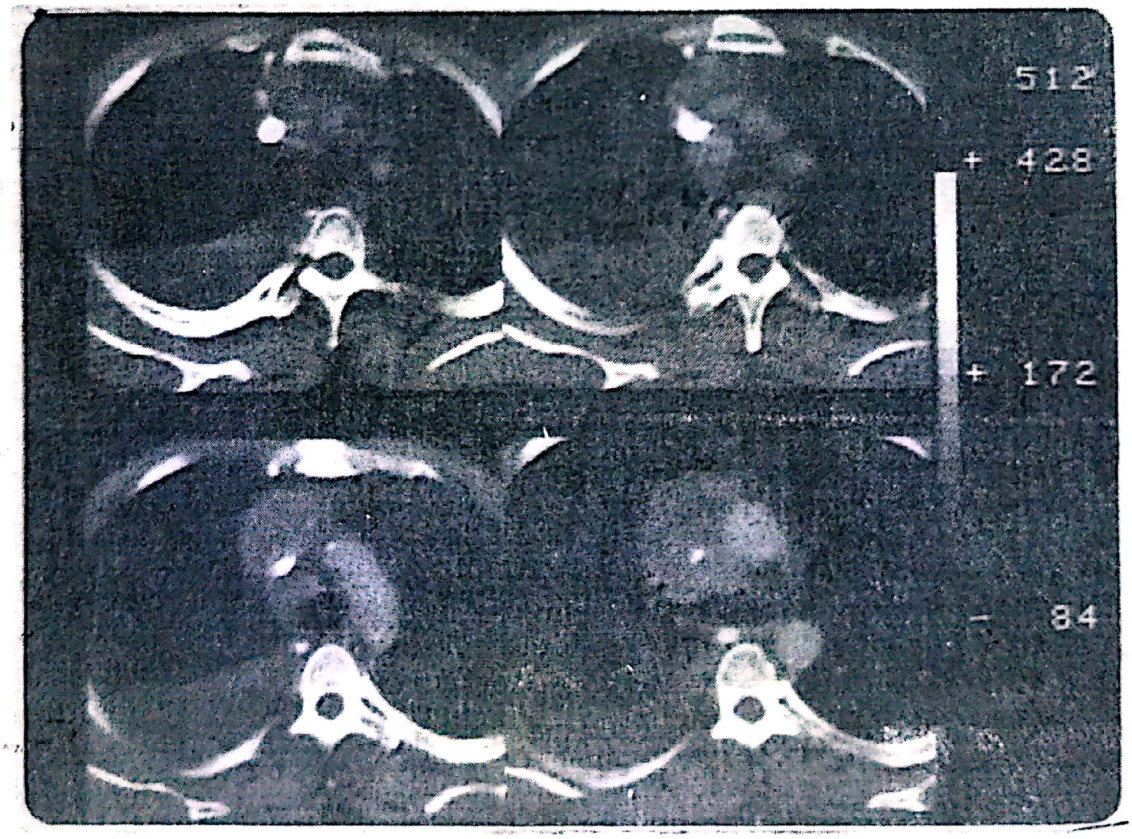

Fig. 15.30. — Obstrucție de venă cavă superioară. Sindrom clinic de obstrucție de cavă superioară, cu tumoră mediastinală vizibilă radiografic. Secvența de imagini reprezintă secțiuni din ce în ce mai caudale. Se pot stabili rapoartele tumorii cu vena : pe prima imagine, VCS este normală, pe a doua, tumora contiguă vasului determină amprenta lui pe zona de contact. În continuare, vena este tot mai mult înglobată în tumora care o stenozează complet. Imaginea a 4-a este ultima în care vasul filiform mai este vizibil. 8 mm mai caudal dispare.

Scanned with OKEN Scanner

16 Regiunile abdominală și retroperitoneală

ȘERBAN GEORGESCU

PATOLOGIA FICATULUI ȘI A CĂILOR BILIARE

FICATUL

Tehnica de explorare a ficatului implică un examen complex care începe cu secțiuni rare fără substanță de contrast; acestea se pot îndesi în funcție de necesități și sînt urmate de explorarea prin secțiuni contigue după administrare de contrast. Contrastul se administrează în bolus mare (circa 100—200 de ml) cu viteză medie (1—2 ml/s). În cazul leziunilor presupuse angiomatoase se face administrare de bolus rapid (100 ml × 4—6 ml/s).

PROCESELE EXPANSIVE HEPATICE

Reprezintă categoria de leziuni care constituie indicația de elecție a explorării CT.

Indicația aparține clinicianului, care trebuie să o încadreze corect în contextul clinic și al datelor celorlalte explorări imagistice. După opinia noastră, CT este o metodă consecutivă scintigrafiei plane și ecografiei și rezervată numai cazurilor incerte sau discordante.

CT este o metodă de mare randament diagnostic, dar cu un număr de imperfecțiuni care pot genera rezultate false, chiar în condițiile aplicării unei tehnici de examinare riguros corecte.

În afara integrării obligatorii a datelor CT în contextul clinic, continuarea examenului CT propriu-zis cu manevre intervenționale diagnostice (recoltări de material biologic cu ac fin sau cu ac de fragment) sînt imperios necesare pentru stabilirea naturii procesului expansiv.

Diagnosticul proceselor expansive hepatice se bazează pe diferența de densitate între țesutul străin inclus și țesutul hepatic. Această diferență de densitate poate fi accentuată prin administrarea de contrast.

Este necesar de știut că:

— limita de vizualizare a unei imagini de proces expansiv este cu atît mai mică cu cît diferența de densitate a acestuia față de restul ficatului este mai mare (de la diametrul de 1 cm, orice leziune focalizată este vizibilă);

— delimitările de densitate sînt cu atît mai corecte cu cît volumul leziunii de interes este mai mare;

— tipuri foarte diferite de leziuni se pot materializa CT identic, ca de exemplu: chistele, hematoamele, unele abcese și unele tumori necrozate;

— existența rară dar posibilă a leziunilor izodense obligă la administrarea de rutină a substanței de contrast.

Scanned with OKEN Scanner

Chistele hepatice

Se caracterizează CT prin următoarele particularităţi :

— densitate spontană apropiată de 0 U.H., dar totdeauna pozitivă ;

— contur regulat cu limită netă de demarcaţie faţă de parenchimul înconjurător ;

— absenţa oricărei afinităţi pentru substanţa de contrast.

Chistele esenţiale sînt de obicei asimptomatice clinic şi reprezintă descoperiri imagistice. Sînt de natură congenitală şi cel mai adesea se încadrează în boala polichistică hepato-renală (şi pancreatică) (fig. 16.1). Sînt variabile ca dimensiuni sau ca număr. Nu prezintă septuri în interior. Cînd sînt de dimensiuni mai mari pot prezenta minuscule calcificări parietale (necaracteristice).

Densitatea spotană, care este elementul definitoriu, are valori cuprinse între 0 şi 25 U.H. în funcţie de compoziţia lichidului (proteine, pigmenţi biliari etc.).

Chistele hidatice reprezintă în ţara noastră chistele cu cea mai mare incidenţă.

Diferenţierea naturii hidatice se face pe baza următoarelor elemente :

— caracterul septat sau prezenţa imaginilor de vezicule fiice ;

— prezenţa relativ frecventă a calcificărilor pereţilor sau a calcificărilor în perimetrul chistului propriuzis (fig. 16.2).

Explorarea CT este indicată în aceste situaţii deoarece :

— prezenţa materialului hidatic face ca la examenul ecografic chistul să aibă ecogenitate de formaţiune semisolidă ;

— este necesară căutarea determinărilor multiple în vederea actului operator obligatoriu.

În cazul suprainfectării, densitatea spontană a lichidului creşte, iar veziculele fiice, al căror lichid rămîne clar, se vizualizează mai bine.

Chistele secbelare se definesc ca leziuni cu caractere de chist esenţial, de forme variabile, nu riguros regulat rotunde sau ovale, descoperite la bolnavii cu anamneză de traumatism hepatic, puncţie bioptică hepatică (PBH) sau intervenţii chirurgicale (fig. 16.3).

Metastazele chistice sînt o raritate. Au fost descrise în unele tipuri de neoplasme ale cavităţii abdominale, dintre care cancerul ovarian şi cancerul colonic. Cele ovariene se caracterizează prin poziţia lor marginală, subscapulară. În mod cu totul excepţional pot prezenta calcificări.

Chistele de origine biliară reprezintă anatomic dilataţii chistice ale căilor biliare. Se diferenţiază de bolile cu chiste hepatice multiple prin concomitenţa în acelaşi plan de secţiune a imaginilor hipodense tubulare de căi biliare dilatate şi prin acumularea în perimetrul lor de contrast biliar. Icterul nu este obligatoriu, iar decalibrarea căilor biliare se face brusc.

Tumori hepatice solide de natură benignă

Hemangiomul cavernos este o tumoră hepatică pe care CT o poate diagnostica eficient şi corect (circa 90% din cazuri) graţie particularităţilor sale structurale.

La examenul fără substanţă de contrast apare ca o tumoră izo- sau hipodensă faţă de restul ficatului, bine delimitată, uneori polichistică, cu zone incluse mai hipodense şi foarte rar cu calcificări.

Examenul cu subtanţă de contrast implică o explorare dinamică rapidă, cu timpi precoci, şi continuarea explorării cu timpi tardivi (fig. 16.4 şi 16.5).

La timpii precoci se încarcă intens conturul tumorii, adiacent lui punîndu-se în evidenţă imagini de vase dilatate ce nu pătrund în interiorul masei tumorale.

Scanned with OKEN Scanner

Timpii tardivi evidenţiază o încărcare intensă, pătată, a masei tumorale ce se accentuează în timp şi persistă după spălarea restului de parenchim hepatic.

Este de notat că CT are o specificitate diagnostică superioară altor metode, dar ca metodă de elecţie de diagnostic rămîne angiografia hepatică.

Incidenţa mare a leziunii (pînă la 7% din examenele necropsice) şi caracterul asimptomatic clinic (cu excepţia leziunilor de foarte mari dimensiuni), impun un examen CT corect şi complet pentru a exclude eventualele metastaze.

Rezultatele fals negative sau pozitive sînt date în special de leziunile de mici dimensiuni (sub 2 cm), care nu permit o analiză morfologică dinamică detaliată.

Adenomul este o variantă de tumoră formată în exclusivitate dintr-o masă densă înconjurată de o capsulă fibroasă, cu eventuale incluzii lipomatoase minime. Fără contrast apare ca o tumoră bine delimitată, hipodensă (izodensă), eventual delimitată de un inel cu densitate mai mică. Administrarea de substanţă de contrast nu modifică determinant aspectul.

Tumori primitive, hepatice, solide, de natură malignă

Hepatoamele, sînt tumori solide uni- sau polifocale care se dezvoltă cel mai adesea într-un ficat afectat anterior de boli difuze (ciroză, hemocromatoză etc.) şi care invadează şi obstruează spaţiile vasculare porte.

Tumorile se caracterizează CT prin existenţa incluziei hipodense de ţesut străin, cu zone de necroză, cu diametru mai mare de 2,5 cm, ce se încarcă mai slab decît parenchimul adiacent cu substanţă de contrast (fig. 16.6 şi 16.7).

Faţă de imaginea tipică, sînt posibile o multitudine de variante:

— formaţiunile spontan izodense nu se materializează decît cel mult prin modificarea de contur a ficatului;

— calcificările pot apărea sub formă nesistematizată, micronodulară, în aproximativ 20% din cazuri;

— administrarea de substanţă de contrast i.v. poate să accentueze diferenţa de densitate dintre parenchimul normal şi tumoră, în sensul accentuării densităţii unuia sau altuia, dar poate rămîne şi fără nici un efect vizibil.

În funcţie de particularităţile clinice trebuie urmărite:

— rapoartele cu căile biliare extrahepatice sau ale hilului, la bolnavii icterici;

— existenţa determinărilor metastatice intrahepatice la bolnavii susceptibili principal de cură chirurgicală;

— extinderea extrahepatică, în special către peretele abdominal sau cupola diafragmatică;

— existenţa unei alte determinări neoplazice în organ (în special pancreas) în care caz PBH dirijată CT devine obligatorie pentru diagnosticul diferenţial între primitiv şi metastatic;

— permeabilitatea venelor portă şi cavă inferioară.

Colangiocarcinomul nu are nici o particularitate specifică CT; se asociază de regulă cu icter, de intensitate variabilă în funcţie de localizare (cu atît mai intens cu cît are o localizare mai centrală).

Limfomul dă, în general, leziuni difuze, invizibile CT. Atunci cînd leziunile au caracter localizat nodular, nodulii au dimensiuni sub 0,5 cm, dar nu au nici un caracter specific de densitate spontană sau iodocaptare. În ansamblu, eficienţa metodei CT în diagnosticul limfomului hepatic este mică (circa 4—5%) şi este concludentă numai în cazurile (mai frec-

Scanned with OKEN Scanner

vent în limfoamele hodgkiniene) în care determină leziuni mari, asemănătoare ca aspect metastazelor.

Existența concomitent a unor afecțiuni parenchimatoase splenice cu adenopatii subdiafragmatice poate constitui un criteriu de diagnostic.

Metastazele hepatice

CT este rezervată acelor cazuri în care explorarea prin scintigrafia plană sau ecografie este incertă sau în contradicție cu realitatea clinică. Tehnica de explorare pe care o utilizăm în mod obișnuit este aceea de explorare în două faze :

— un prim pasaj prin întreg ficatul, cu secțiuni rare (secțiuni de 8 mm cu pas de 16 mm) fără substanță de contrast ;

— secțiuni contigue prin întreg parenchimul hepatic după administrarea prealabilă a 80—140 ml substanță de contrast cu un debit de 1—2 ml/s.

Explorarea fără substanță de contrast evidențiază un ficat de obicei mărit de volum, care conține mase tumorale multiple, cu densitate mai mică decît a parenchimului înconjurător (fig. 16.8). Formațiunile bine delimitate pot genera însă o multitudine de situații speciale :

— metastaze hiperdense față de restul parenchimului ;

— metastaze chistice (mai des întîlnite în cancerul ovarian sau colonic) (fig.16.9) sau pseudochistice (cu pereți groși) în cazurile cu necroze masive ;

— prezența calcificărilor, mai des întîlnită în cancerul mucipar colonic. Calcificările se prezintă sub formă de granule de dimensiuni mici, înconjurate de o masă de țesut moale, fără nici o tendință de sistematizare.

Completarea examenului cu administrare de substanță de contrast ameliorează randamentul diagnostic în cca. 25% din cazuri, prin evidențierea unui inel captant precoce, care delimitează masa metastatică, și evidențierea zonelor de necroză intratumorală. Ambele semne întăresc diagnosticul de malignitate.

Afinitățile speciale ale unor anumite tipuri de metastaze pentru substanțele iodate pot îndrepta diagnosticul către tumora primitivă, în sensul incriminării unui țesut iodofil, ca în metastazele tumorilor renale, tiroidiene etc. În practică, prezența metastazelor hepatice obligă la un *screening* al întregului etaj abdominal superior, în căutarea surselor de diseminare, cel mai adesea pancreatice. Rămîn în afara sferei de investigație numai eventualele determinări ale lumenelor digestive.

În ansamblu, sensibilitatea metodei CT în depistarea metastazelor hepatice este cea mai mare dintre metodele imagistice obișnuite. În condițiile actuale ale aparaturii cu mare putere de rezoluție, randamentul metodei ajunge, după unele statistici, pînă la 90 %.

Abcesele hepatice

Sînt cele mai obișnuite mase tumorale inflamatorii întîlnite și reprezintă expresia a două tipuri de leziuni : piogene și fungice.

Abcesele piogene nu au caractere CT absolut specifice. Se pot confunda ușor atît cu tumorile intens necrozate, cît și cu chistele infectate. În general, explorarea CT este consecutivă unei simptomatologii clinice sugestive (febră, hepatomegalie, dureri abdominale) sau unei explorări imagistice nu totdeauna concludente. Ecografia, de exemplu, definește formațiunea ca avînd densitate intermediară între franc solid și solid.

Computer tomografiei i se cere adesea un diagnostic de certitudine, pe care însă nu este întotdeauna capabilă să-l ofere.

Semnele CT care sprijină diagnosticul de abces piogen sînt :

— existența inelului de demarcație a formațiunii, care spre deosebire de cel din chisturi are suprafața internă anfractuoasă, iar față de cel din tu-

Scanned with OKEN Scanner

mori este mai subțire și mai bine conturat exterior;

— administrarea de substanță de contrast demonstrează caracterul total neiodocaptant al perimetrului central al formațiunii;

În cazul abceselor survenite pe cavități restante postchistectomie, caracterele CT apar intricate și diagnosticul diferențial între recidivă de chist infectat și cavitate restantă este aproape imposibil.

În cazul leziunilor cu localizare marginală se pot asocia procese fuzate subcapsular hepatic sau extrahepatic. Abcesele subfrenice, la rîndul lor, pot determina modificări de contur sau structură a ficatului (fig. 16.10). Există multe dificultăți de diagnostic topografic al leziunilor piogene marginale.

Abcesele micotice au numai rareori localizare hepatică; apar în cadrul hepatopatiilor maligne sau la bolnavii cu insuficiență imunitară marcată și se caracterizează, în general, prin leziuni mici, multiple, bine delimitate, rotunde, cu centru mai dens și periferia mai clară. În orice situație de proces localizat cu caracter de abces, CT rămîne metoda de elecție pentru ghidajul și monitorizarea manevrelor intervenționale de drenaj percutanat. Acestea, la rîndul lor, prin gradul mare de exactitate și prin inocuitatea lor, cu o rată de mortalitate de numai 4—5%, tind să înlocuiască pe zi ce trece manevrele chirurgicale mult mai traumatizante.

TRAUMATISMELE HEPATICE

Sînt sau efectul unor traumatisme abdominale închise sau efectul unor manevre iatrogene (intervenții chirurgicale, PBH, arteriografii, embolizări etc.).

Forma de materializare morfologică a acestor leziuni o constituie hematoamele, lacerările, soluțiile france de continuitate ale parenchimului hepatic sau o serie de alte leziuni, în special vasculare (fistule, anevrisme etc.). Leziunile vasculare nu pot fi identificate cu certitudine prin examenul CT. Celelalte leziuni în care survin procese de distrucție ale masei de parenchim se exprimă prin imagini hipodense față de restul parenchimului, sistematizate (hematoame, pseudochiste) sau difuze (contuzia hepatică).

De menționat că sîngele în hematoamele recente are densitate mai mare decît cel din hematoamele vechi.

LEZIUNI HEPATICE DIFUZE

Importanța practică a CT în diagnosticul acestui tip de leziuni este mică. Depunerile de material heterodens în parenchimul hepatic beneficiază de diagnostic precis în:

Stenoza hepatică. Depunerea de grăsime scade foarte mult densitatea spontană a organului, ceea ce permite atingerea unor valori negative și vizualizarea spontană a vaselor sanguine și biliare din parenchimul hepatic. Aspectul poate apărea uneori sub forme localizate, segmentare.

Hemocromatoza. Este tot o leziune specifică, difuză, caracterizată prin creșterea marcată, pînă la valori de peste 100 U.H. a densității spontane a parenchimului hepatic (fig. 16.11). Ea este produsă prin depunerea difuză de material hiperdens, avînd conținut mare de fier.

Este de specificat faptul că simplul aspect CT, chiar în cazul valorilor de densitate peste 100 U.H., nu permite un diagnostic de boală. CT este chemată să precizeze existența determinărilor hepatice în contextul unei boli al cărei diagnostic clinic și biochimic a fost deja precizat.

Alte leziuni difuze nespecifice. Sînt modificări de densitate spontană într-un sens sau altul, care nu au caracter constant și nici specific.

Icterele colostatice vechi și unele ciroze se manifestă prin creșteri difu-

Scanned with OKEN Scanner

ze, mici spre medii, a densității spontane, de ordinul a 10—30 U.H. peste limita superioară admisă ca normală de 60—70 U.H. Tezaurismozele copilului se pot manifesta cu scăderi difuze sau localizate ale densității spontane a ficatului. În boala Cushing este descrisă o scădere accentuată de densitate a ficatului, ce poate ajunge pînă la valori negative, dar care nu poate fi în nici un fel corelată, nici cu tipul, nici cu gravitatea bolii de bază. Aspectul marmorat (pătat) al suprafeței secțiunii hepatice poate apărea în unele leziuni ischemice. El se diferențiază de invazia metastatică difuză prin caracterul ce corespunde distribuției arteriale și prin iodocaptarea prezentă tardivă, care uniformizează structura secțiunii după cîteva minute de la invazia bolusului.

Este de notat ca o idee generală că leziunile difuze hepatice nu constituie indicație de explorare CT din cauza caracterului lor inconstant și nespecific. Descoperirea lor accidentală este o realitate, dar valoarea diagnostică mică nu justifică iradierea și cheltuielile unei investigații sistemice, atîta timp cît unele metode radionuclidice și densimetrice neradiologice (ecografia) sînt metode cu randament cel puțin similar CT.

CĂILE BILIARE

În patologia căilor biliare, CT are indicații limitate, deoarece metodele radiografice și în special cele imagistice neradiologice (ecografia, scintigrafia cu HIDA-Tc-99m) sînt metode de mare randament diagnostic, putînd să o înlocuiască cu succes.

COLECISTITELE ȘI LITIAZA BILIARĂ

Colecistita acută este materializată CT prin îngroșarea accentuată (peste 3 mm) a peretelui colecistului și prin prezența de fluid extracolecistic în patul veziculei biliare (fig. 16.12).

Dintre colecistitele cronice, numai colecistoza cu depuneri dense intraparietale și colecistita cu calcificări postinflamatorii beneficiază de semne CT evocatoare (fig. 16.13). În ceea ce privește litiaza biliară, pentru a deveni operantă, CT are nevoie ca în masa calculului biliar să existe un depozit calcar minim. Situațiile în care CT nu reușește vizualizarea calculilor sînt mai numeroase și constituie regulă.

Comparativ cu celelalte metode imagistice sau radiologice, sensibilitatea CT în diagnosticul litiazei biliare este mai mică, dar specificitatea este mai mare.

CANCERUL VEZICULEI BILIARE

În acest tip de leziune, metoda CT este mai mare, ca randament, decît ecografia și colangiografia. Prima pune în evidență masa densă, dar nu poate face diferența între colecistită inflamatorie și tumoră, iar a doua nu reușește mai mult decît să precizeze existența unui colecist exclus. Se mai poate discuta valoarea arteriografiei.

CT pune în evidență o masă tumorală ce include colecistul, extinsă în patul colecistic și foarte frecvent în parenchimul hepatic. Peretele colecistic este îngroșat inegal (fig. 16.14). Concomitența imaginilor de calculi sau a leziunilor de tip colecistic este frecventă. Administrarea de substanță de contrast demonstrează existența de țesut iodocaptant, cu iodofilie mai marcată decît cea a leziunilor de tip colecistic inflamator.

SINDROMUL ICTERIC

Diagnosticul diferențial al naturii icterului este o problemă de diagnostic pre CT. Aceasta din urmă este chemată să stabilească și să clarifice anumite aspecte de diagnostic diferențial al icterelor colostatice acolo unde clinica, biologia și examenul ecografic nu dau date concludente.

Scanned with OKEN Scanner

Pentru stabilirea sediului obstrucției se apreciază dilatația căilor biliare pe segmente (fig. 16.15 — 16.17).

Căile biliare intrahepatice dilatate trebuie diferențiate, cu substanță de contrast intravenos, de cele portale. Prin desfășurarea diferită în plan axial, cele din lobul stîng, apar alungite, iar cele din lobul drept apar circulare (secționate ortograd). Calea biliară principală se vizualizează sub forma unei imagini hipodense, fluide, rotunde sau ovale, care se proiectează ventral de vena portă, la nivelul hilului hepatic și în segmentul extrahepatic — extrapancreatic. La nivelul capului pancreatic, coledocul apare situat în masa glandei pe fața posterioară a capului. Diametrul exact al căii biliare se apreciază pe secțiuni subțiri și este considerat patologic atunci cînd este mai mare de 1 cm. Pentru stabilirea sediului leziunii mai este necesară și aprecierea dimensiunilor colecistului. Evidențierea continuității dilatației de cale biliară reprezintă criteriul de bază de stabilire a sediului obstrucției. Aceasta determină dilatarea uniformă a întregului arbore biliar în amonte de leziune, exceptînd zonele protejate de o altă obstrucție. Este de notat că obstrucția biliară distală nu se însoțește în mod obligatoriu de dilatarea căii intrahepatice, aceasta putînd să lipsească atunci cînd este împiedicată de leziunile de ciroză hepatică sau de fibroză peribiliară.

Al doilea obiectiv al studiului căilor biliare în sindromul icteric este stabilirea cauzei de obstrucție. CT este superioară celorlalte metode imagistice și radiologice, în special în diagnosticul cauzelor extrabiliare de obstrucție, precum și a celor coledociene din segmentul terminal intrapancreatic. Obstrucțiile papilare sînt greu de precizat ca sediu, iar ca etiologie beneficiază mai degrabă de explorarea endoscopică a duodenului.

BOLILE CONGENITALE ALE CĂILOR BILIARE

Sînt boli neicterigene, în care ecografia și explorarea cu contrast a căilor biliare aduc informații concludente. La cele cu icter, colangiografia percutană prin puncție cu ac fin constituie explorarea de elecție.

Chistul congenital de coledoc. Expresia CT a bolii este dilatația de cale biliară principală asociată în circa 60% din cazuri cu cea a căilor biliare intrahepatice. Caracteristică bolii este localizarea dilatației de căi biliare intrahepatice, numai pe vasele biliare mari, fără interesarea vaselor biliare periferice. Decalibrarea de la vas dilatat la vas normal se face brusc și nu treptat, ca în cazurile de dilatație postobstrucție (fig. 16.18 și 16.19).

Boala Caroli. În masa parenchimului hepatic se pun în evidență structuri biliare care se întind pînă la periferia ficatului și care comunică cu ectazii chistice. Spre deosebire de boala polichistică, la care chistele nu comunică cu căile biliare, în boala Caroli ele comunică nemijlocit. În cadrul bolii se asociază frecvent anomalii chistice renale, care pot merge pînă la rinichiul cu medulara spongioasă.

PATOLOGIA SPLINEI

Patologia splenică este, în general, dominată de determinările secundare în cadrul unor boli de sistem. Acest tip de leziuni nu beneficiază de examenul CT, deoarece sînt leziuni difuze, fără heterodensități sistematizate. Acumulările intrasplenice heterodense, lichide sau solide (tumorale) sînt mai rare și, în general, greu vizualizabile cu alte metode de diagnostic.

Scanned with OKEN Scanner

INFECȚIILE

Apar sub formă de leziuni hipodense, unice sau multiple. Cele mai frecvente sînt leziunile multiple, rezultat al unor diseminări hematogene pe fondul unei deficienţe imunitare manifeste. Leziunile localizate apar în cadrul unor leziuni traumatice, infarcte sau rareori prin extinderea unor leziuni de vecinătate. Ambele tipuri de leziuni evoluează pe fondul unei splenomegalii, de dimensiuni variabile în funcţie de cauza care a generat-o.

INFARCTUL

Apare într-un context clinic caracteristic, sub forma unor imagini hipodense, rotunde, unice sau în număr foarte redus, localizate subcapsular (fig. 16.20). Infarctul poate asocia splenomegalia, de obicei moderată. Vena splenică poate fi trombozată parţial, situaţie în care se opacifiază, cu substanţa de contrast, ca un lumen normal.

Infarctele repetate se pot materializa ca sechele, sub formă de noduli calcificaţi.

CHISTURILE

Cele *hidatice* sînt caracterizate prin existenţa membranei anhiste, care se încarcă slab cu contrast şi care poate prezenta focare de calcificare ; uneori se pot vedea şi veziculele fiice (fig. 16.21).

Cele *esenţiale* sînt, de fapt, congenitale sau posttraumatice. Cele dobîndite reprezintă degenerarea unor focare de necroză post infarct sau post hematom traumatic. În mod specific au un contur foarte trasat, care nu captează de loc substanţă de contrast. În cazul chisturilor foarte voluminoase există dificultăţi de stabilire a apartenenţei de organ. Chisturile „migrate" pot fi intrasplenice sau perisplenice, cu modificări de contur şi structură marginală a splinei şi pseudochisturi pancreatice fragmentate în cadrul procesului de vindecare a pancreatitelor acute.

TUMORILE

Cele maligne primitive sînt rare şi au aspectul unor mase complexe, formate din densităţi fluide şi solide, cu grad variabil de vascularizare. Cele benigne sînt şi mai rare (fig. 16.22). Tumorile metastatice sînt rare şi au, relativ frecvent, densităţi şi structură chistică. Nu se pot diferenţia cu nimic de chistele esenţiale, fiind neapărat necesară biopsia cu ac fin pentru diferenţierea de diagnostic. Este important de ştiut însă că metastazele splenice sînt de cele mai multe ori microscopice, aşa că riscul de rezultate fals negative în aspectele de splină „normală" este mare.

Limfoamele nu dau simptomatologie clinică specifică şi nici măcar clară, cu toate că în boala Hodgkin splina este frecvent şi unic atinsă de boală. În cazul determinărilor focalizate, de tip nodular, leziunile sînt vizibile atunci cînd nodulii depăşesc 1—1,5 cm diametru. Mai sînt de luat în consideraţie extinderile de vecinătate din cadrul limfoamelor gastrice sau colonice.

TRAUMATISMELE

Se materializează sub formă de contuzii difuze sau hematoame, localizate cel mai adesea subcapsular. Hematomul subcapsular apare sub formă semilunară, circumscris conturului şi cu densităţi variabile în funcţie de vechimea lui. Izodens la început, el devine tot mai hipodens pe măsură ce se învecheşte, adică după circa 3 săptămîni. Cel mai sigur mod de a-l pune în evidenţă este administrarea de substanţă de contrast, cînd apare cu o zonă avasculară.

Contuzia splenică este exprimată printr-o dilaceraţie a ţesutului normal. Aceasta apare la administrarea de

Scanned with OKEN Scanner

substanţă de contrast în zone hipodense hipovasculare sub formă de pete, unele conglomerate, sau benzi, cu sau fără sînge în peritoneu, localizate pe conturul extern sau polar inferior.

SPLENOMEGALIA HIPERTENSIUNII PORTALE

Este argumentată de existenţa modificărilor venelor normale sau de apariţia şuntului. Şunturile se evidenţiază prin explorarea dinamică în bolus. Se pot pune în evidenţă ectaziile venoase perisplenice şi retroperitoneale, varicele esofagiene etc. De asemenea se evidenţiază foarte bine tromboza de venă splenică, inclusiv cauzele care au generat-o (de obicei, procese pancreatice).

PATOLOGIA PANCREASULUI

Pancreasul este unul dintre organele care au beneficiat major de explorarea CT, prin situarea sa retroperitoneală, delimitat de structuri aerate sau de ţesut grăsos, care constituie elemente naturale de contrast. Beneficiul derivă şi din randamentul destul de mic al celorlalte metode neradiologice. În concepţia noastră actuală însă, CT nu reprezintă o metodă de *screening* în patologia pancreatică, ci o metodă de suprainvestigaţie, destinată să clarifice incertitudini sau discordanţe rezultate din explorarea pre CT (clinică, biologică, imagistică).

În diagnosticul tumorilor, CT a înlocuit cu succes o parte din explorarea angiografică.

LEZIUNILE INFLAMATORII PANCREATICE

Reprezintă o categorie de afecţiuni acute sau cronice, caracterizate prin evoluţia ciclică, în care este posibilă existenţa oricărui tip de leziune CT, adică masă tumorală, colecţie fluidă, infiltraţie difuză, calcificări, lipsa organului.

Pancreatita acută. Reprezintă, pentru debut şi prima perioadă de evoluţie, indicaţia majoră de explorare CT în vederea diagnosticului pozitiv de boală şi a precizării caracterului, eventual hemoragic sau necrotic, al leziunii. O dată depăşită perioada primă de evoluţie, CT constituie indicaţie pentru evidenţierea leziunilor peripancreatice, flegmonoase sau pseudochistice sau pentru stabilirea cauzei unei deteriorări a stării generale la un bolnav în curs de tratament.

Deşi este explorarea de cea mai mare sensibilitate şi specificitate în diagnosticul pancreatitei acute, totuşi circa 1/4 din bolnavii cu această boală au examen CT normal. Semnul cel mai constant şi mai precoce este edemul. Mărirea de volum a glandei este expresia edemului inflamator şi poate interesa pancreasul în totalitate sau numai anumite părţi ale lui.

Edemul peripancreatic poate avea caracter flegmonos, exprimat prin densităţi mai mari de 0 U.H. Pe alocuri, acolo unde edemul include în componenţa sa resturi de grăsime retroperitoneală, se pot atinge densităţi negative (fig. 16.23).

Căile de extindere cele mai obişnuite ale flegmonului peripancreatic sînt caudal, median sau către spaţiul perirenal stîng. Ştergerea conturului pancreasului şi îngroşarea fasciei Gerota de partea stîngă sînt semne curente şi sigur inflamatorii, ce nu apar în neoplasme. Infiltraţia spaţiilor adiacente (în special cel perirenal) sau a peretelui gastric posterior apar inconstant. Fixarea slabă sau nulă a contrastului administrat rapid este expresia componentei necrotice. Evoluţia unei pancreatite acute se poate face în trei feluri, cu semne CT mai mult sau mai puţin clare.

Scanned with OKEN Scanner

Pancreatita hemoragică : este un diagnostic eminamente clinic. Semnele CT sînt de specificitate mică din cauza conținutului hemoragic, a cărui densitate spontană este greu diferențiabilă de țesut solid. Numai 5% din pancreatitele hemoragice diagnosticate clinic au și suport CT.

Pseudochistele : sînt resturi solide, necrotice din procesul fuzat pancreatic, înconjurate de o membrană groasă de natură inflamatorie. Ele pot avea localizările cele mai diverse, dintre care unele la distanțe foarte mari. Urmărirea evoluției pseudochistelor se face ecografic sau CT cu același randament. Drenajul percutanat sau evacuarea prin aspirație unică, pe ac, constituie o soluție terapeutică de risc minim, ce se adresează celor 1/2 din cazuri care nu se rezolvă spontan.

Abcesele : (fig. 16.24 — 16.27) presupun o colecție infectată, al cărei singur semn specific este conținutul de gaz produs de bacterii. Gazul se poate confunda cu cel provenit din soluțiile de continuitate digestive sau fistule externe. El nu se vizualizează decît în circa 30% din abcesele dovedite. Restul de abcese nu sînt diferențiabile de pseudochiste sau flegmoane. Concomitența unei colecții cu un sindrom febril necesită aspirație cu ac fin și examen bacteriologic pentru confirmarea infecției. Abcesele necesită drenaj chirurgical, iar inventarierea lor preoperatorie scade riscurile. Urmărirea în timp a bolnavilor operați și drenați este imperios necesară în funcție de evoluția clinică și biologică.

Pancreatita cronică. Explorarea densimetrică, ecografia sau CT nu au permis o clarificare deosebită a tipurilor și simptomatologiei pancreatitei cronice.

Dintre aspectele CT care trebuie luate în considerație, ca semn de boală numai două sînt certe :

— calcificările (caracteristice pancreatitei toxice) ;

— chistele în masa țesutului pancreatic (fig. 16.28).

S-au mai descris, cu grade diferite de fiabilitate, modificările de volum ale organului (atrofia este greu interpretabilă ca patologică în contextul atrofiei senile sau atunci cînd este numai segmentară), dilatația canalului Wirsung asociată modificărilor de volum ale pancreasului (în special atrofia cu dilatația Wirsung), prezența de calculi în canalul Wirsung sau foliculi adiacenți și calculi inclavați în papilă (biliari sau pancreatici).

Oricît de numeroase și de caracteristice ar fi semnele descrise, diagnosticul de pancreatită cronică trebuie să fie rezultatul combinat al studiului clinic, biochimic și CT.

LEZIUNI NEOPLAZICE PANCREATICE

Indicația de explorare este dată de existența unui sindrom cronic sugestiv atunci cînd leziunea este la nivelul capului pancreatic sau de o evaluare clinică nesistematizată, incertă și neconvingătoare, atunci cînd este vorba de o leziune de corp-coadă. Pentru polarizarea atenției explorării către pancreas este obligatoriu examenul ecografic pre-CT.

Adenocarcinomul pancreatic. Este cel mai frecvent tip de neoplasm pancreatic. Specificitatea semnelor CT este funcție de frecvența cu care se întîlnesc.

Modificări de dimensiuni sînt limitate la un anumit segment (fig.16.29). Mărirea difuză de volum a glandei demonstrează un proces difuz, de cele mai multe ori inflamator. Mărirea de volum luată izolat nu constituie un criteriu de diagnostic deoarece poate fi efectul unor variate cauze nepatologice (conformaționale

Scanned with OKEN Scanner

de vîrstă) sau patologice (neoplazice).

Modificări de formă și contur : nodulii tumorali bombează pe una din fețele pancreasului, direct sau prin intermediul unui segment de parenchim normal. Ei sînt mai ușor de pus în evidență pe zonele mai subțiri ale organului (corp-coadă) și practic invizibili pe cap.

Modificări de structură și iodofilie : o tumoră fără zonă de necroză centrală nu este spontan vizibilă deoarece are o densitate identică cu cea a țesutului normal. Prezența unei zone de necroză, cu aspect de hipodensitate focalizată, circumscrisă de parenchim, sau a unei tumori dense simulează un pseudochist. Administrarea substanței de contrast subliniază aceste aspecte prin sporirea diferenței de densitate dintre țesutul iodofil și necroză. În cazurile îndoielnice, biopsia cu ac fin (BAF) clarifică etiologia procesului.

Infiltrația grăsimii peripancreatice : este considerat cel mai comun semn de neoplazie pancreatică. Este concludent atunci cînd este pozitiv. Se pune cu dificultate în evidență la indivizii emaciați. Existența infiltrației grăsimii peripancreatice ridică problema și a infiltrației organelor vecine : mezenter, mezocolon etc., infiltrație ce se evidențiază cu dificultate în cazul organelor lumenale. Interpretarea ca pozitivă a acestei infiltrații trebuie făcută cu mare precauție.

Interesarea vaselor și ganglionilor limfatici : tumorile pancreatice evoluează frecvent către grăsimea pachetului vascular mezenteric și către ligamentul gastrohepatic și pachetul vascular al hilului hepatic. Mai rar evoluează cranial, spre pachetul coeliac (fig. 16.30). Obstrucțiile venoase complete de venă portă sau venă splenică determină apariția de circulație colaterală, ce se evidențiază lesne cu ajutorul bolusului de contrast.

Prinderea ganglionară interesează ganglionii locoregionali, inclusiv cei din pedicul și hilul hepatic. Incidența metastazelor ganglionare este însă relativ mică, ea apărînd numai în circa 1/3 din cazuri (fig. 16.31).

Metastazele hepatice : sînt frecvente. În general sînt hipodense față de restul parenchimului hepatic, mici, multiple și dispersate nesistematizat în întreg parenchimul.

Ascita : nu este un fenomen obișnuit, dar se întîlnește la circa a zecea parte din cancerele pancreatice. Cel mai adesea apare în cancerele cu interesare de venă portă sau la cele cu extindere retroperitoneală.

TUMORILE PANCREASULUI ENDOCRIN

Sînt tumori de mici dimensiuni, dar active fiziologic prin hormonii pe care îi secretă, a căror punere în evidență este dificilă. Nu au nici un caracter CT specific care să permită diferențierea lor de adenocarcinomul pancreatic. Prezintă relativ curent calcificări intramurale și sînt tumori cu vascularizație bogată, ceea ce le conferă un caracter angiomatos.

Deseori, din cauza dimensiunilor mici ale tumorii, se descoperă metastazele hepatice înaintea tumorii de bază.

Neoplasme pancreatice de natură chistică. Sînt rare, cu punct de plecare, structură biochimică a conținutului chistelor și potențial malign variabile. Tumorile cu chisturi mucilaginoase sînt tumori cu chiste mari, izolate, cu pereți de grosime variabilă și septuri sau fragmente de material dens în perimetrul chistului. Sînt considerate ca leziune premalignă sau cu un grad mic de malignitate (fig. 16.32 — 16.33). Tumorile chistice cu conținut seros sînt mici conțin chiste multiple, cu aspect de fagure și cu microcalcificări în masa tumorală. Singurele criterii de malig-

Scanned with OKEN Scanner

nitate sînt invazia locală și metastazele.

Tumorile metastatice. Este vorba, în general, de tumori extinse locoregional din stomac, rinichi, ficat sau suprarenale și din grăsimea peripancreatică, pe care invazia tumorală o face să dispară.

Adenopatiile peripancreatice se evidențiază convenabil numai în situațiile în care grăsimea peripancreatică este intactă.

PATOLOGIA RINICHIULUI

Rinichiul este încă un organ care a beneficiat de explorarea CT, prin posibilitățile pe care aceasta le oferă vizualizării în plan axial a formațiunilor renale și perirenale, prin diferențierea corectă a unor structuri limitrofe, bine caracterizate densimetric, și prin specificitatea pe care țesutul renal și tumorile derivate din el o au pentru substanța de contrast iodată.

CHISTURILE RENALE

Sînt o afecțiune extrem de frecventă, întîlnită la peste 50 % din persoanele cu vîrstă de peste 50 ani. Ele sînt de tipuri și naturi diferite, dar se definesc în principiu printr-o serie de parametri comuni, și anume: au o formă de obicei rotundă sau ovală; nu au perete propriu, evidențiabil prin CT; structura densimetrică este omogenă, cu valori în jurul celei de 0 U.H. și nu se modifică după administrarea de substanță de contrast; delimitarea față de parenchimul renal adiacent este netă și cu contur regulat; nu infiltrează structurile adiacente: capsulă, grăsime perirenală, sinus renal, venă renală etc.

Orice imagine care îndeplinește cei cinci parametri este 100 % chist (fig. 16.34). Diferitele variante de boală chistică renală dobîndită sau congenitală, cu sau fără complicații, se definesc în funcție de devierile de la semnele de mai sus.

Modificările de formă pot fi determinate de fisuri ale pereților chistului și de extinderea procesului fluid dincolo de perimetrul chistic propriu-zis. Chisturile nu își modifică forma în zonele de contact cu viscerele parenchimatoase. La locul de contact între chist și un organ parenchimatos dens, chistul este acela care amprentează ficatul sau splina, și nu invers.

Chisturile renale cu pereți proprii vizibili sînt chisturi infectate, la care peretele devine vizibil prin îngroșarea sa în cadrul fenomenelor inflamatorii. Pentru diagnosticul pozitiv, de ajutor este și studiul densimetric. Acesta evidențiază conținutul chistic modificat, cu densitate mai mare decît a apei. Cînd un chist are perete propriu vizibil și densitate egală cu cea a apei, natura lui este aproape cert hidatică. Uneori se pot vedea vezicule fiice.

Alterarea conținutului chistic, în sensul creșterii densității lui, exprimă existența de produse biologice (sînge, puroi etc.). Apare noțiunea de „chist dens", care poate ajunge la densități calcare. Densimetria trebuie corelată cu dimensiunile chistului. La chistele de dimensiuni mici, cu diametrul mai mic decît cel al grosimii de secțiune, secțiunea este formată parțial din chist și parțial din parenchim dens. Rezultatul este o densimetrie eronată, prin sumarea densităților de apă cu cele ale unui strat fin de parenchim renal înglobat în secțiune. În cazul încărcării chisturilor cu substanță de contrast, respectiva cavitate ori nu este chist, ori este un chist ce comunică cu cavitățile urinare.

Scanned with OKEN Scanner

Chisturile se inseră în *parenchimul normal* în mod diferit după localizare. Cele periferice se dezvoltă în afara conturului renal, uneori fără să-l modifice cu nimic. Cele corticale sînt mici și înlocuiesc parenchimul renal, fără să producă nici o modificare de dimensiuni sau formă a rinichiului. Chisturile mari desfac parenchimul renal în care se „implîntă ca o pană", și ajung să aibă contact concomitent cu elementele sinusului renal și cu cele ale grăsimii perirenale. Oricare ar fi locul sau profunzimea lor de inserție, limita față de rinichi este „trasă cu creionul".

Orice chist care are margini șterse și interfețe de demarcație dispărute ori nu este chist, ori este un chist modificat (de obicei infectat).

Chistul renal nu infiltrează. Leziuni infiltrative dau abcesele și tumorile.

Clasificarea chisturilor după numărul și localizarea lor.

- *Chistul renal unic* : corespunde 100 % descrierii și parametrilor de diagnostic enunțați mai sus ;
- *Chisturile esențiale multiple* reprezintă același tip de chist, dar cu cel puțin încă o localizare, de aceeași parte sau controlaterală ;
- *Chisturi corticale* sînt chisturi mici, superficiale, unice sau multiple. Ele se întîlnesc foarte frecvent și nu au o semnificație patologică, ci reprezintă un proces de involuție de vîrstă.
- *Rinichiul polichistic* (fig. 16.35) are chisturi multiple, de dimensiuni variabile, localizate bilateral, dar cu preponderență a leziunii de o parte. Prezintă aspectul unui „ciorchine de strugure" cînd chisturile sînt extinse perirenal (forma adultă) sau rămîn cantonate în perimetrul capsulei renale destinse (forma infantilă). Chisturile au densitate de apă, dar în cadrul hemoragiilor, unele dintre ele au conținut dens. Se asociază uneori cu prezența de chisturi în alte organe : ficat, pancreas, splină etc. Parenchimul renal este funcțional, uneori cu calcificări, iar sistemul pielocaliceal se află situat printre chisturi.
- *Rinichiul multichistic* este format dintr-un conglomerat de chisturi asemănătoare cu cele din rinichiul polichistic, dar unilateral ; rinichiul este nefuncțional și pedicului vascular nu este individualizabil.
- *Chistul renal poliloculat* este o tumoră benignă, structurată sub forma unui chist mare, ce conține în interior o multitudine de chisturi mici, separate de multiple septuri de țesut conjunctiv. Densitatea conținutului este variabilă, deoarece poate avea conținut mucilaginos. Rareori prezintă calcificări.
- *Chistul hidatic renal* (fig. 16.36) este un chist la care se văd pereții, care poate fi poliloculat și prezintă frecvent calcificări ale peretelui.

TUMORILE RENALE SOLIDE

Reprezintă o grupă de leziuni de naturi foarte variabile : tumori maligne, tumori benigne și alte mase diverse (inflamatorii, postraumatice). Seamănă în multe privințe între ele, sînt dificil de diferențiat în ceea ce privește natura, iar diagnosticul diferențial este capital în stabilirea atitudinii terapeutice.

Adenocarcinomul renal (tumora Grawitz). Necesită o explorare CT complexă, incluzînd obligatoriu secvențe cu substanță de contrast în bolus rapid. CT nu poate constitui un examen princeps, ci trebuie precedat obligatoriu de o examinare clinică corectă, în căutarea triadei clasice : hematurie, durere lombară, masă tumorală palpabilă și de o explorare radiologică (UIV) și imagistică (ecografia). Locul CT în algoritmul de diagnostic este :

- în căutarea unor tumori suspectate clinic, dar fără nici un semn radiologic sau ecografic ;
- în cazul tumorilor cu diagnostic indubitabil încă în etapa explorărilor standard, cînd CT este necesară pentru precizarea extinderii tumorii, a interesării vasculare și a metastazelor ganglionare.

Aspectul CT al tumorii explorate fără substanță de contrast este acela al unei mase dense sau al unei anomalii a conturului renal, în sensul unei bombări segmentare. Structura densimetrică este asemănătoare cu a parenchimului, dar cel mai adesea tumora are o zonă hipodensă centrală, reprezentată de zona de necroză.

Scanned with OKEN Scanner

Administrarea de substanţă de contrast în bolus evidenţiază un vîrf precoce de densitate, expresie a caracterului hipervascularizat al tumorii, urmat de o încărcare difuză mai slabă decît a rinichiului. Zona de necroză apare totdeauna mai mare decît cea spontan vizibilă. Nu există interfaţă de demarcaţie între tumoră şi parenchimul renal.

CT permite vizualizarea concomitentă cu tumora a tuturor structurilor interesate (fig. 16.37):

- a extinderii perirenale: capsula renală, grăsimea perirenală, fascia Gerota, peritoneul posterior, peretele lombar, psoasul şi viscerele din zonă; pe dreapta — ficatul, duodenul şi unghiul hepatic al colonului, iar pe stînga — coada pancreasului şi hilul splinei;
- a metastazelor ganglionare pe staţii: în hil, paraaortice, la emergenţa pediculului şi paraaortice cranial şi/sau caudal de pedicul.

Nefroblastomul (tumora Wilms). Este o tumoră din ţesutul renal imatur, care apare la copil în special între 1 şi 5 ani. Apare totdeauna ca o masă mare, intens necrozată, cu extindere către marile vase, bine delimitată, fără metastaze ganglionare. Absenţa calcificărilor permite diferenţierea de neuroblastom sau alte tumori retroperitoneale (fig. 16.38). Rareori apare şi la adult, dezvoltată pe resturi de parenchim renal imatur, şi nu se poate diferenţia cu nimic de tumora Grawitz.

Angiomiolipomul. Este o tumoră benignă, caracterizată CT prin prezenţa densităţilor de grăsime în masa tumorii propriu-zise. Aceasta, conţinînd în acelaşi timp ţesut muscular şi vase, are în rest densităţi pozitive, care merg pînă la densităţi calcare.

El apare ca tumoră izolată sau ca tumori multiple în cadrul sclerozei tuberoase (Bourneville) şi se pretează la confuzii cu lipoamele sau liposarcoamele intrarenale sau provenite din spaţiul retroperitoneal perirenal.

Oncocitomul. Este o tumoră cu densităţile spontană şi cea după administrarea de substanţă de contrast aproape identice cu a parenchimului renal. El distorsionează fără să infiltreze sistemul pielocaliceal şi este bine diferenţiat de cortexul renal adiacent. Nu există totuşi nici un criteriu absolut cert de diferenţiere faţă de cancerul renal.

DETERMINĂRI TUMORALE PARENCHIMATOASE SECUNDARE

Limfomul. Nu are o formă specifică de exprimare şi, de fapt, suspiciunea de diagnostic o ridică concomitenţa leziunilor renale cu adenopatiile tumorale, splenomegalia sau adenopatiile mezenterice.

Metastazele renale. Sînt extrem de rare. Au fost descrise mult mai frecvent la examenul anatomopatologic decît se diagnostichează *in vivo*. În afară de leucoze, în care sînt aproape o regulă, mai apar în cancerele pulmonare, gastrice, de colon, de col uterin.

TUMORI UROTELIALE

Au aspectul de imagine densă în lumenul căii urinare. Densitatea este de ţesut moale, mai mică decît a calculilor radiotransparenţi. Ele dau frecvent hidronefroză şi/sau invazie de calice sau sînt extinse peribazinetal.

Caracterul hipovascular al acestui tip de tumori face ca ele să capteze slab de tot substanţa de contrast.

Reprezintă tipul de tumori cu cel mai mic randament de diagnostic prin CT, la care explorarea retrogradă este de mai mare sensibilitate şi specificitate. Indicaţia CT rămîne valabilă pentru aprecierea extinderii peripielice sau intraparenchimatoase renale şi a metastazelor ganglionare (fig. 16.39).

Scanned with OKEN Scanner

ALTE MASE TUMORALE RENALE DE ETIOLOGII DIVERSE

Înglobează un număr de mase tumorale inflamatorii, posttraumatice şi de alte etiologii.

Hematoame. Au întotdeauna o anamneză sugestivă de traumatism.

Reprezintă mase care deformează parenchimul renal şi care se caracterizează sintetic prin aspectul neiodocaptant, hipodens pentru hematoamele vechi şi hiperdense pentru hematoamele proaspete. Aspectul este variabil cu localizarea :

— *Subcapsular* — apare cantonat extrarenal, dar separat printr-un strat de grăsime de fascia Gerota. Parenchimul renal adiacent apare turtit, iar hematomul, de formă lenticulară.

— *Perirenal* — se asociază frecvent cu hematomul subcapsular. Apare cantonat în spaţiul delimitat la periferie de fascia Gerota.

— *Intrarenal* — reprezintă expresia localizată a unei contuzii renale şi se manifestă sub forma unei zone hipodense, mai slab vascularizate, fără deschidere către căile urinare, adiacentă deseori unui hematom sub sau pericapsular. Uneori pot apărea sub forme combinate (fig. 16.40).

Abcese. Sînt zone cu densitate mai mică decît a parenchimului renal înconjurător şi care, la administrarea de substanţă de contrast, capătă un aspect pătat, neomogen (fig. 16.41). Neomogenitatea poate ajunge pînă la aspectul de zonă avasculară cu necroză centrală. Abcesul poate avea capsulă de demarcaţie faţă de parenchimul renal adiacent dacă evoluează de mai multă vreme. El prezintă bule de gaz în perimetrul formaţiunii circumscrise.

În lipsa unei simptomatologii clinice sugestive, abcesul este greu de diagnosticat numai pe simplul aspect CT. Puncţia biopsică dirijată este uneori obligatorie.

Pielonefrita xantogranulomatoasă. Apare de obicei la femei cu diabet. Rinichiul este nefuncţional, prezintă adesea calculi, la care se asociază o masă cu densitate asemănătoare celei renale şi care se extinde perirenal. Are uneori densităţi de lipoizi.

Este foarte adesea imposibil de diferenţiat de o tumoră malignă.

Hidronefroza. Cele cu rinichi funcţionali beneficiază de diagnostic urografic. Ecografia poate stabili natura lichidiană a formaţiunii expansive şi poate demonstra continuitatea cu căile urinare. CT are indicaţie în special în cazurile de rinichi mut urografic. Sediul obstrucţiei se stabileşte urmărind din aproape în aproape căile urinare dilatate şi cu densitate egală cu cea a apei pînă la locul unde se evidenţiază decalibrarea bruscă dată de obstacol. Atît cauzele intrinseci (calculi radiotransparenţi), cît şi unele cauze extrinseci ce scapă celorlalte metode (fibroza retroperitoneală, tumori de mici dimensiuni, diseminări metastatice cu punct de plecare pelvin) beneficiază de diagnostic CT corect.

PATOLOGIA GLANDELOR SUPRARENALE

Reprezintă organul de vizualizare căruia CT i-a adus modificări determinante, depăşind mult ca randament toate celelalte metode neinvazive şi chiar pe cele arterio- sau flebografice.

Poziţia, dimensiunile, forma, structura, rapoartele glandelor suprarenale sînt accesibile CT, cu un randament diagnostic maxim. Formaţiunile tumorale pe care celelalte metode reuşesc să le identifice se situează undeva în jurul diametrului de 2 cm, pe cînd CT poate identifica noduli tumorali de sub 0,5 cm.

Scanned with OKEN Scanner

AFECȚIUNILE CORTICALEI

SINDROMUL CUSHING

Beneficiază de explorarea CT, în special formele cu hiperplazie, tumori suprarenale sau ectopice.

Există o multitudine de variante de imagini CT considerate patologice :

— existența unui adenom benign uni sau bilateral, cu diametrul între 2 și 10 cm (diametru care certifică natura patologică) ;

— existența unui cancer suprarenalian, de obicei unilateral ;

— existența de adenoame minuscule, egal distribuite uni- sau bilateral (fig. 16.42 — 16.43).

— mărirea difuză de volum a glandei (glandelor) fără vreo masă tumorală individualizabilă.

De fapt, ipostaza cea mai obișnuită o constituie existența unor glande suprarenale de aspect CT normal, ceea ce nu exclude existența unei hiperfuncții, care să explice sindromul Cushing.

În afara semnelor legate propriu-zis de suprarenale, mai sînt luate în considerație o serie de semne adjuvante, și anume : hipodensitatea difuză a ficatului (efect al depunerii difuze de grăsime) și depunerile adipoase marcate subcutanate și retroperitoneale.

SINDROMUL CONN

Constituie o entitate clinică bine definită, în care explorării CT îi revine sarcina de mare importanță de a stabili caracterul tumoral localizat al sindromului hiperaldosteronic, susceptibil de sancțiune chirurgicală.

Hiperaldosteronismul primar tumoral este determinat de obicei de adenoame mici, cu diametre între 0,5 și 2 cm, caracterizate prin : densitate spontană mică din cauza conținutului important de lipoizi (fig. 16.44) și modificări minime de densitate după administrarea de contrast.

Aspectele mai rar întîlnite sînt : tumorete cu densitate spontană mare, putînd merge pînă la densități calcare și hiperplazie difuză sau polinodulară a uneia sau ambelor glande.

ADENOAME ȘI CARCINOAME SUPRARENALIENE NESECRETANTE

Adenoamele benigne sînt formațiuni unilaterale, de obicei unice, cu diametru sub 3 cm.

Cancerele suprarenale se caracterizează prin dimensiuni variabile ; ele cresc lent, dau simptomatologie tardivă, pot să se calcifice (fig. 16.45).

Diagnosticul diferențial între beningn și malign nu se poate face practic decît în situația în care apar extinderea în organele vecine sau metastazele la distanță.

Ca o idee generală, valabilă pentru toate tumorile de corticosuprarenală, trebuie subliniat că nu este posibilă o diferențiere certă a naturii lor numai pe baza datelor CT. Explorarea CT își are valoarea în localizarea volumului tumoral și eventual în stabilirea alterărilor din regiunile adiacente. Confuziile între tumorile de cortice și cele de medulosuprarenală sînt obișnuite.

BOLILE MEDULAREI SUPRARENALE

FEOCROMOCITOMUL (fig. 16.46-16.47)

Este o tumoră care se poate prezenta în variante multiple. Clasic este definită ca o tumoră cu diametrul de peste 2 cm, bine conturată, neinvazivă, cu densitate spontană neomogenă (chiste, necroze), dar fără calcificări, intens vascularizată (cu aspect pseudoangiomatos), de obicei unică.

Variantele sînt reprezentate de localizări ectopice, paravertebrale, oriunde pe lanțul ganglionar, de la gît pînă la spațiul pararectal, sau pe

Scanned with OKEN Scanner

organul Zuckerkadl (10%), localizări suprarenale bilaterale (10%); determinări în cadrul unor boli ale sistemului endocrin de tipul adenomatozelor endocrine multiple; leziuni maligne, nediferenţiabile CT de cele benigne decît în cazul prezenţei determinărilor metastatice la distanţă.

În ansamblu, CT rămîne metoda cea mai exactă de localizare a unei mase tumorale suprarenale, cu randament superior numai atunci cînd contextul clinic şi/sau hormonal evocă o asemenea masă tumorală. Este nerentabil şi neraţional să se utilizeze CT în diagnosticul oricărei hipertensiuni paroxistice, dar este perfect justificat să se înceapă investigaţia imagistică cu CT atunci cînd determinările hormonale sînt sugestive.

NEUROBLASTOMUL

Este o tumoră cu localizare în suprarenale, de obicei unilaterală, dar şi cu posibile localizări ectopice, paravertebrale sau în organul Zuckerkandl. Se caracterizează prin apariţia, în 80% din cazuri, la copiii sub 3 ani şi prin existenţa în masa tumorii a calcificărilor.

Aproximativ 75% dintre neuroblastoame sînt deja metastazate în momentul descoperirii. Metastazele au afinitate pentru ganglioni, ficat şi os, dar respectă plămînul. Examenul CT nu are capacitatea de a da informaţii asupra gradului de malignitate al tumorii, care este foarte variabil.

TUMORI METASTATICE

Sînt frecvente mai ales în cancerul pulmonar, urmat de cancerul de sîn, tiroidă, colon şi melanom. Mai rar apar în tumori testiculare, renale sau ca infiltrat limfomatos (fig. 16.48). Nu au nimic specific nici ca localizare (sînt uni- sau bilaterale), nici ca dimensiuni, nici ca structură (au zone de necroză sau chistice). Biopsia dirijată cu ac fin este adeseori indispensabilă.

PATOLOGIA GANGLIONILOR LIMFATICI, VASELOR SANGUINE ŞI A ŢESUTURILOR DE ÎMPACHETARE

GANGLIONII LIMFATICI

Întregul lanţ ganglionar limfatic, de la ganglionii retrocrurali pînă la cei inghinali superficiali, pot fi vizualizaţi prin CT, indiferent dacă sînt retroperitoneali lomboaortici, în afara lanţurilor lomboaortice (hilari renali, obturatorii etc.), mezenterici, celiaci, pelvini etc.

CT este o metodă simplă, comodă şi de mare randament, net superioară atît celorlalte metode densimetrice, ca ecografia, cît şi metodelor invazive, ca limfoangiografia pedioasă.

Tehnica de examinare este simplă şi constă în secţiuni sistematice ale cavităţii peritoneo-pelvine, după prealabila opacifiere a anselor intestinale cu substanţă opacă (Gastrografin diluat 15 %) şi cu eventuală injectare intravenoasă de substanţă de constrast pentru departajarea structurilor vasculare.

În ceea ce priveşte semiologia, CT operează cu dimensiunile ganglionilor, fără să aibă posibilitatea de a aprecia modificările lor de structură intrinsecă (fig. 16.49). În acest sens, se consideră că orice ganglion limfatic cu diametrul mai mare de 2 cm este patologic; asupra celor cu dimensiuni maxime între 1,5 şi 2 cm părerile sînt împărţite; la ganglionii cu diametre sub 1,5 cm, orice variantă este posibilă (pot exista leziuni histopatologice, dar CT nu poate afirma existenţa unei stări de boală).

Scanned with OKEN Scanner

Pentru ameliorarea performanței de diagnostic s-a încercat cuplarea CT cu limfografia; ambele metode au rămas cu performanțele izolate cunoscute, nepotențîndu-se cu nimic una pe alta. Introducerea în practică a biopsiei dirijate cu ac fin a ameliorat scorul de diagnostic al CT, prin creșterea șanselor de diagnostic a leziunilor ganglionare metastatice. Materialul celular, puțin cantitativ și fără păstrarea arhitecturii ganglionare, nu a permis diagnosticul limfoamelor.

LIMFOAMELE

Locul explorării CT în algoritmul de investigație și diagnostic este bine definit, și anume:

— evidențierea leziunilor pe grupele ganglionare care rămîn în afara sferei de opacifiere limfografică (ganglioni retrocrurali, peripancreatici, mezenterici, iliaci interni și ai hilurilor organelor din zonă — splină, rinichi, ficat);

— evidențierea leziunilor ganglionare pe grupele situate cranial de zona de stop complet al substanței de contrast la limfografie;

— depistarea leziunilor organelor parenchimatoase (splină, ficat, rinichi);

— urmărirea simplă și eficientă a eficacității tratamentului specific.

În momentul actual nu este de conceput o stadializare corectă fără CT, și bineînțeles un tratament riguros științific fără stadializare corectă. În limfomul hodgkinian este suficientă descoperirea unui grup ganglionar tumoral. În cele nehodgkiniene este necesară inventarierea din aproape în aproape a tuturor grupelor ganglionare subdiafragmatice. Criteriul de pozitivitate este reprezentat pe lîngă dimensiuni și de numărul ganglionilor vizibili (fig.16.50).

TUMORILE TESTICULARE

Alegerea tratamentului adecvat este direct legată de numărul determinărilor ganglionare și de tipul celular al tumorii.

Pornind de la premisa că toate tumorile testiculare seminomatoase sau neseminomatoase metastazează la început în grupurile ganglionare de pe traiectul venelor spermatice, deci în afara grupelor opacifiabile prin limfografie, reiese importanța CT în evidențierea precoce a metastazelor (fig. 16.51—16.52).

Adenopatiile sînt, în general, voluminoase, grupate în pachete, cu centrul hipodens prin proces de necroză extensivă, mai mari pe partea tumorii, dar extinse și controlateral.

Prognosticul este cu atît mai rezervat cu cît adenopatiile se evidențiază mai cranial de hilurile renale și, în acest sens, CT este singura care poate evidenția determinările peripancreatice și retrocrurale.

În adenopatiile unice, mici sau incerte, biopsia cu ac fin dirijată CT poate fi determinantă în stabilirea diagnosticului.

MARILE VASE

AORTA

Tehnica de explorare este asemănătoare celei utilizate în explorarea aortei toracice, adică implică în mod obligatoriu administrarea de substanță de contrast în bolus rapid și secțiuni dinamice. În acest mod se pot pune în evidență concomitent lumenul, pereții, structurile adiacente și o parte din emergențele principale (la nivelul de dimensiuni ale arterei renale, arterei mezenterice etc.).

Anevrismul de aortă se vede foarte bine sub forma unei mase opace adiacente vasului, de obicei mulată pe conturul parietal. În cazurile la care se produce fisura parțială cu hematom periaortic, acesta disecă struc-

Scanned with OKEN Scanner

turile retroperitoneale şi se mulează pe forma şi conturul organelor şi fasciilor (vezi, de exemplu, modul cum hematomul fuzează perirenal) (fig. 16.53). Hematoamele proaspete au densitate mai mare decît structurile înconjurătoare; cele vechi tind să capete caracter hipodens. Administrarea de substanţă de contrast tranşează problema comunicării active a pungii anevrismale cu lumenul vascular principal.

Hemoragia cronică subclinică periaortică duce la fibroză cu conţinut mare de pigmenţi sanguini, ceea ce îi conferă caracter hiperdens.

Disecţia aortică este una din indicaţiile majore ale examenului CT de urgenţă.

Prin datele pe care le aduce, CT înlocuieşte cu succes aortografia, care rămîne numai cu indicaţiile limitate ale explorării emergenţelor, şi aceasta numai atunci cînd există intenţia abordării chirurgicale. Examenul dinamic cu bolus foarte rapid (6—10 ml/s) permite vizualizarea lumenului principal, al celui secundar şi a faldului intimal care le desparte. Diagnosticul diferenţial, în mod obişnuit se face între existenţa lumenului secundar trombozat şi împins şi un anevrism fusiform plin cu cheaguri.

Pentru diagnostic se mai iau în consideraţie o serie de semne adjuvante de importanţă variabilă, aceleaşi discutate la disecţia aortei toracale.

VENA CAVĂ INFERIOARĂ

Anomaliile de număr sau poziţie sînt de obicei asimptomatice şi sînt descoperite accidental, în cadrul unor examene pentru alte afecţiuni.

Tromboza se vizualizează cu ajutorul examenelor dinamice prin bolus rapid. Administrarea bolusului la nivelul braţului are avantajul omogenităţii şi dezavantajul intensităţii mai slabe, iar administrarea pe o venă de la picior permite obţinerea unei intensităţi mai mari a contrastului, în schimb apar neomogenităţile de umplere, prin aspectul de „flux spălat". De asemenea, tehnica de administrare la nivelul piciorului este mai laborioasă.

Aspectul clasic de tromboză presupune existenţa următoarelor semne: dilataţia lumenului venei cave în zona trombozată şi caudal de ea; existenţa unei hipodensităţi centrale (trombusul), circumscrise de un fin lizereu de contrast, care defineşte lumenul permeabil peritrombotic.

CT nu poate face diferenţa între trombusul tumoral şi cel netumoral. Trombusul septic poate include în structura sa bule de gaz revelatoare.

Invazia tumorală poate apărea în cadrul tumorilor din vecinătate (hepatice, renale drepte, suprarenale drepte). Ea este efectul extinderii unui proces de vecinătate de la organele menţionate sau din spaţiul retroperitoneal. Extinderea prinde cava în mod asimetric, deformînd unul dintre pereţi şi abia tardiv obstruînd-o.

Şunturile porto-cave se pot vizualiza în anumite situaţii cînd sînt mai mari sau au un caracter mai grupat (aspect pseudoangiomatos).

ŢESUTURILE DE ÎMPACHETARE

Însumează toate structurile care nu sînt nici vase sanguine, nici elemente osteomusculare, nici structuri limfatice.

Poliformorfismul accentuat al acestor structuri anatomice face ca şi sfera de patologie să fie extrem de diversificată.

TUMORILE

Sînt lipo-, fibro-, leiomioame sau sarcoame şi teratoame. Ele sînt caracterizate printr-un mare polimor-

Scanned with OKEN Scanner

fism de imagine, în care apar cel mai adesea combinate densităţile solide (valori pozitive de densitate peste 40 U.H.), cele lichide (între 0 şi 30 U.H.) şi cele specifice ţesutului adipos (negative între 0 şi —100 U.H.).

Prin metoda CT nu este posibilă o diferenţiere de tipuri histologice, deoarece indiferent de leziunea dominantă, sînt posibile toate celelalte incluzii de ţesuturi. Grăsimea este cea mai specifică, ea poate apărea sub forma unor densităţi mult sub 0 U.H. (fig. 16.54); cînd asociază infiltraţie sarcomatoasă, edem sau fibroză, densitatea ei creşte pînă la densităţi lichide, expresie falsă a prezenţei de material cu densitate solidă distribuit difuz, reprezentînd de obicei incluzii tumorale. Confuziile sînt accentuate de faptul că însăşi aspectele chistice, cu conţinut realmente lichid, sînt posibile în cadrul tumorilor cu punct de plecare în ţesutul gras. Confuziile şi dificultăţile de diagnostic includ şi sfera diagnosticului de organ. Tumorile organelor complet sau parţial retroperitoneale (pancreas, suprarenale, rinichi etc.) se extind în structurile moi; confuzia cu tumorile retroperitoneale ce invadează secundar aceste organe devine foarte frecventă. Afinitatea pentru substanţa iodată permite uneori diferenţierea între tumorile afectînd primitiv sau secundar organele retroperitoneale, dar nu aduce nimic special în diagnosticul tumorilor retroperitoneale propriu-zise.

Dacă diagnosticul de natură histologică nu este nici uşor nici precis, în schimb inventarul întinderii leziunilor poate ajunge la un mare grad de exactitate. Se pot aprecia dimensiunile, structura şi extinderea în oricare din structurile peretelui cavităţii abdominale (inclusiv coloana vertebrală şi canalul medular) sau a marilor vase (vena cavă inferioară şi aorta).

ABCESELE

Au aspectul unor leziuni localizate, cu conţinut fluid. Prin administrarea de substanţă de contrast se delimitează un lizereu opac, iodofil şi care reprezintă cel mai adesea perforaţii ale viscerelor adiacente, extinderea unor abcese parenchimatoase sau efectul contaminării directe instrumentale (puncţii, intervenţii chirurgicale etc.). Abcesele pot căpăta uneori aspect flegmonos, policavitar (fig. 16.55).

BIBLIOGRAFIE SELECTIVĂ

Abrams A. I. et al. (1982), *Computed tomography versus ultrasound of the adrenal glands*, Radiology, **143**: 121—128.

Al Corn F. S. et al. (1977), *Contributions of computed scintigraphy in the staging and management of malignant lymphoma*, Radiology, **125**: 717—723.

Baert A. L., Wackenheim A., Jeanmart L. (1980), *Atlas of pathological computed tomography*, Springer—Verlag— Berlin—Heidelberg—New-York, **2**: 1043.

Balfe D. M. et al. (1982), *Evaluation of renal masses considered indeterminate by computed tomography*, Radiology, **142**: 421—428.

Barnett P. H. et al. (1980), *Computed tomography in the diagnosis of cavernous hemangioma of the liver*, A.J.R., **134**: 439.

Berland L. L. et al. (1982), *Comparison of pre and post contrast CT in hepatic masses*, A.J.R., **138**: 853.

Bernardino M. E. (1979), *Computed tomography of calcified liver metastasis*, J.C.A.T., **3**: 32—35.

Blickman J. G. et al. (1981), *Budd-Chiari syndrome*, J.C.A.T., **5**: 409—410.

Churchill A. J. et al. (1980), *Computed tomographic demonstration of anomalous inferior vena cava with azygos continuation*, J.C.A.T., **4**: 398—402.

Druy E. M. et al. (1979), *Computed tomography in the evaluation of abdominal trauma*, J.C.A.T., **3**: 40—44.

Dunnick N. R. et al. (1982), *Localization of functional adrenal tumors by computed tomography and venous sampling*, Radiology, **142**: 429—433.

Scanned with OKEN Scanner

Egan T. J. et al., (1980), *Computed tomography in the diagnosis of aortic aneurysm dissection or traumatic injury*, Radiology, **136**: 141—146.

Eghrari M. et al. (1980), *The role of computed tomography in assessement of tumoral pathology of the adrenal glands*, J.C.A.T., **4**: 71—77.

Foley W. D. et al. (1980), *Demonstration of the normal extrahepatic biliary tract with computed tomography*, J.C.A.T., **4**: 48—52.

Forbes W.S.C. et al. (1978), *Computed tomography in the evaluation of the solitary or unilateral nonfunctioning kidney*, J.C.A.T., **2**: 389—394.

Friedman A. C. et al. (1981), *Computed tomography of abdominal fetty masses*, Radiology, **139**: 415—429.

Glazer H. S. et al. (1982), *Non functioning adrenal masses: Incidental discovery on computed tomography*, A.J.R., **139**: 81—85.

Haaga R. J. et al., (1977), *Definitive role of CT scanning of the pancreas*, Radiology, **124**: 723—730.

Inamoto K. et al. (1980), *Computed tomography and angiography of hepato-cellular carcinma*, J.C.A.T., **4**: 627.

Itai Y. et al. (1980), *Computed tomography of cavernous hemangioma of the liver*, Radiology, **137**: 149.

Itai Y. et al. (1980), *Diferential diagnosis of hepatic masses on computed tomography, with particular reference to hepato-cellular carcinoma*, Radiology, **137**: 713—718.

Jeffrey R. B. et al. (1980), *Computed tomography of psoas abscesses*, J.C.A.T., **4**: 639—641.

Jeffrey R. B. et al. (1981), *Computed tomography of splenic trauma*, Radiology, **141**: 729—732.

Holmannskog F. et al. (1981), *Computed tomography in inflamatory mass lesions following acute pancreatitis*, J.C.A.T., **5**: 169—171.

Larde D. et al. (1980), *Computed tomography of aortic dissection*, Radiology, **136**: 147—151.

Lee J.K.T., Sagel S. S., Stanley R. J. (1983), *Computed body tomography*, Raven Press, New York, pp. 131—209, 213—240, 243—254, 257—285; 341—375, 379—392.

Magilner A. D. et al. (1978), *Computed tomography in the diagnosis of renal masses*, Radiology, **126**: 715—718.

Montagne J. P. et al. (1978), *Computed tomography of the renal adrenal glands*, A.J.R., **130**: 963—966.

Nakata H. et al. (1981), *Choledocal cyst.*, J.C.A.T., **5**: 99—101.

Petrillo G. et al. (1981), *Renal ecchinococcus*, J.C.A.T., **5**: 512.

Pietratski J. et al. (1980), *CT of the spleen*, Radiology, **135**: 683—689.

Rauschkolb E. N. et al. (1982), *Computed tomography of renal inflamatory disease*, J.C.A.T., **6**: 502.

Schaner E. G. et al. (1977), *Computed tomography in the diangosis, staging and management of abdominal lymphoma*, J.C.A.T., **1**: 176—180.

Schaner E. G. et al. (1978), *Adrenal cortical tumors with low attenuation coefficients: a pitfall in computed tomography diagnosis*, J.C.A.T., **2**: 11.

Sheedy P. F. et al. (1977), *Computed tomography in the evaluation of patients with suspected carcinoma of the pancreas*, Radiology, **124**: 731—737.

Segal R. C. et al. (1978), *Diagnosis of nonopaque calculi by computed tomography*, Radiology, **129**: 447.

Stanley R. J. (1977), *Computed tomography of the liver*, Rad. Clin. N. Am., **15**: 331—348.

Stephens D. H. et al. (1977), *Diagnosis and evaluation of retroperitoneal tumors by computed tomography*, A.J.R., **129**: 395—402.

Tada S. et al. (1980), *CT of abdominal malignancies: Dynamic aproach*, A.J.R., **135**: 455.

Takao R. et al. (1980), *Computed tomography of multicystic kidney*, J.C.A.T., **4**: 548—549.

Tisnado J. et al. (1980), *Computed tomography versus angiography in the localization of pheocromocytoma*, J.C.A.T., **4**: 853.

Wooten W. B. et al. (1978), *Computed tomography of necrotic hepatic metastases*, A.J.R., **131**: 839.

Weyman P. J. et al. (1980), *Comparison of computed tomography and angiography in the evaluation of renal cell carcinoma*, Radiology, **137**: 417—424.

Scanned with OKEN Scanner

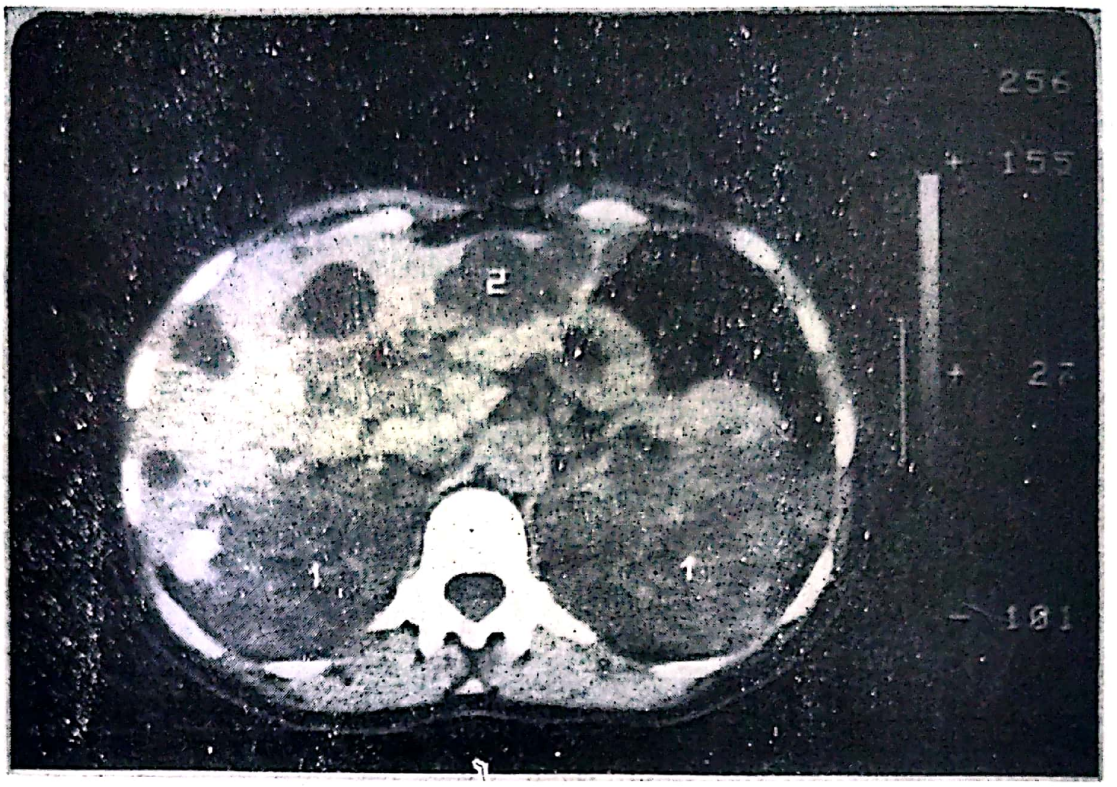

Fig. 16.1. — Boala polichistică hepato-renală. Chiste hepatice esențiale: Bolnavă hipertensivă, cu fenomene de insuficiență renală cronică. Scintigramă hepatică cu leziuni difuze. 1) mase polichistice renale (rinichi polichistici tipul infantil); 2) formațiuni cu conținut de lichid clar, dimensiuni variabile și distribuție nesistematizată (chiste hepatice).

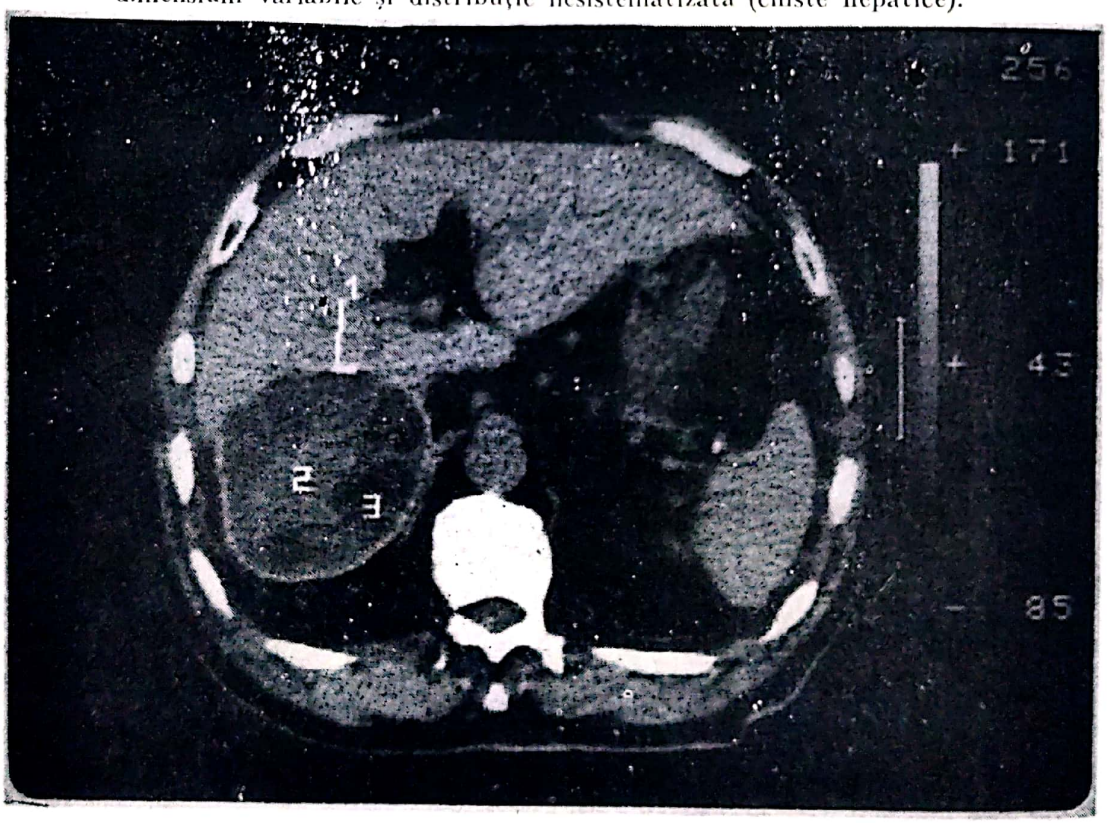

Fig. 16.2. — Chist hidatic hepatic. Hepatomegalie. Imagine lacunară în lobul drept hepatic la scintigramă. Ecografia neconcludentă, cu aspect de formațiune semisolidă. 1. cămașa chistului hidatic cu o mică incluzie calcară unică; 2. conținutul chistului cu densitate mai mare decît cea a 3. veziculelor fiice multiple, de dimensiuni variabile.

Scanned with OKEN Scanner

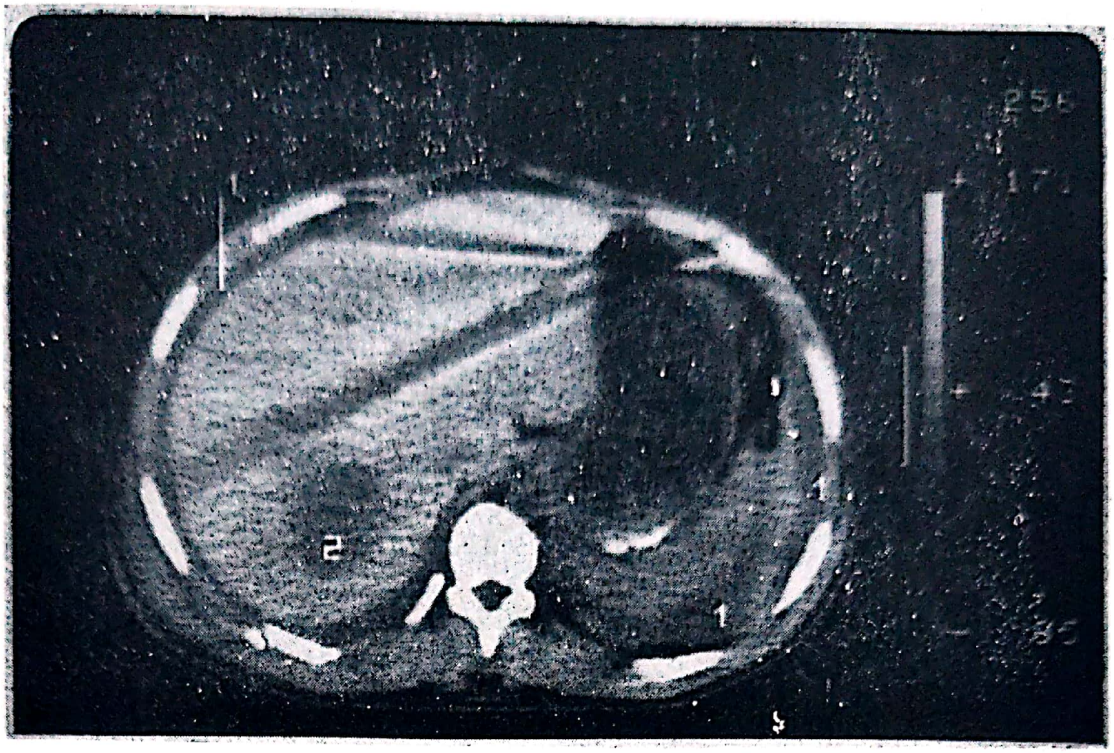

Fiq. 16.3. — Chist hepatic posttraumatic. Bolnav internat pentru un politraumatism prin cădere, cu multiple leziuni toracice și contuzie renală. 1. lamă de lichid distribuită ca o ascită (perisplenic, interhepatic-parietal), demonstrată ulterior a fi hemoperitoneu liber în cavitatea peritoneală. 2. formațiune cu conținut hipodens, cu contur incert, fără pereți proprii. Aspect de chist post hematom traumatic. Aspectul CT devine concludent, numai în contextul general clinic și anamnestic. Imaginea hepatică se poate confunda ușor cu un abces.

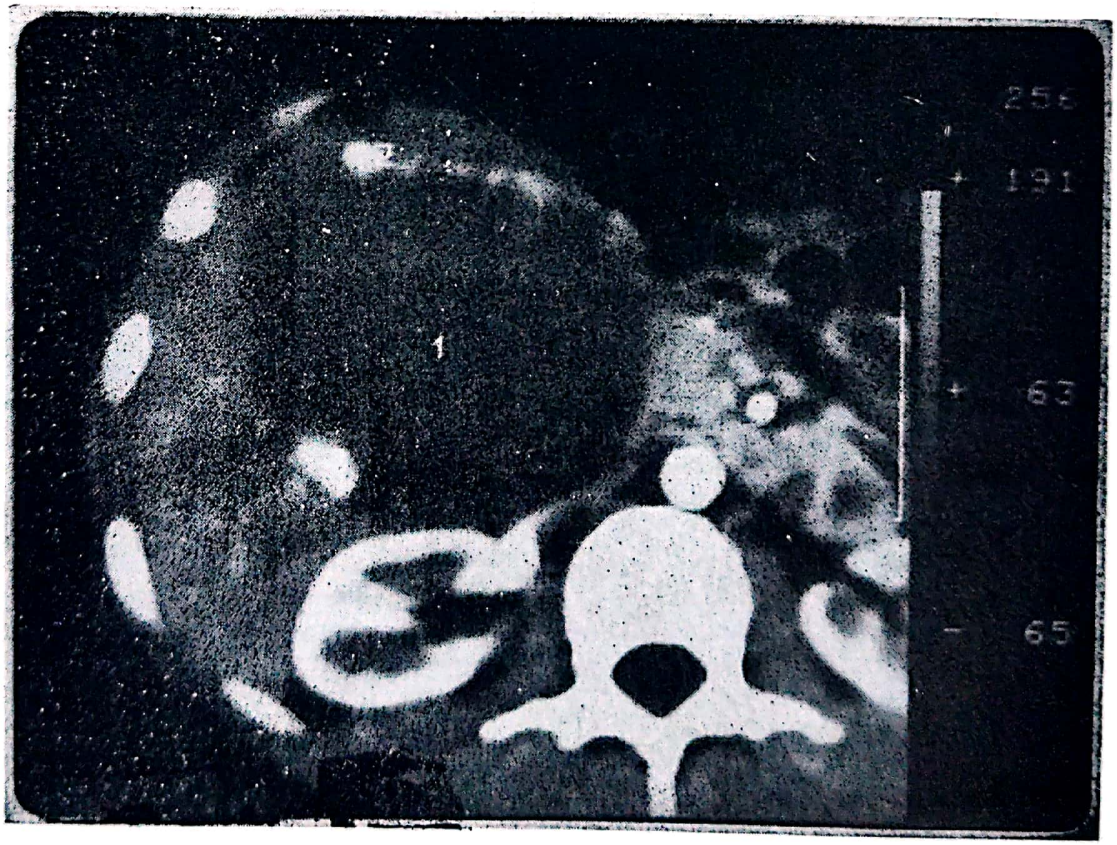

Fig. 16 4. — Hemangiom cavernos (vezi și fig. 16.5).

Scanned with OKEN Scanner

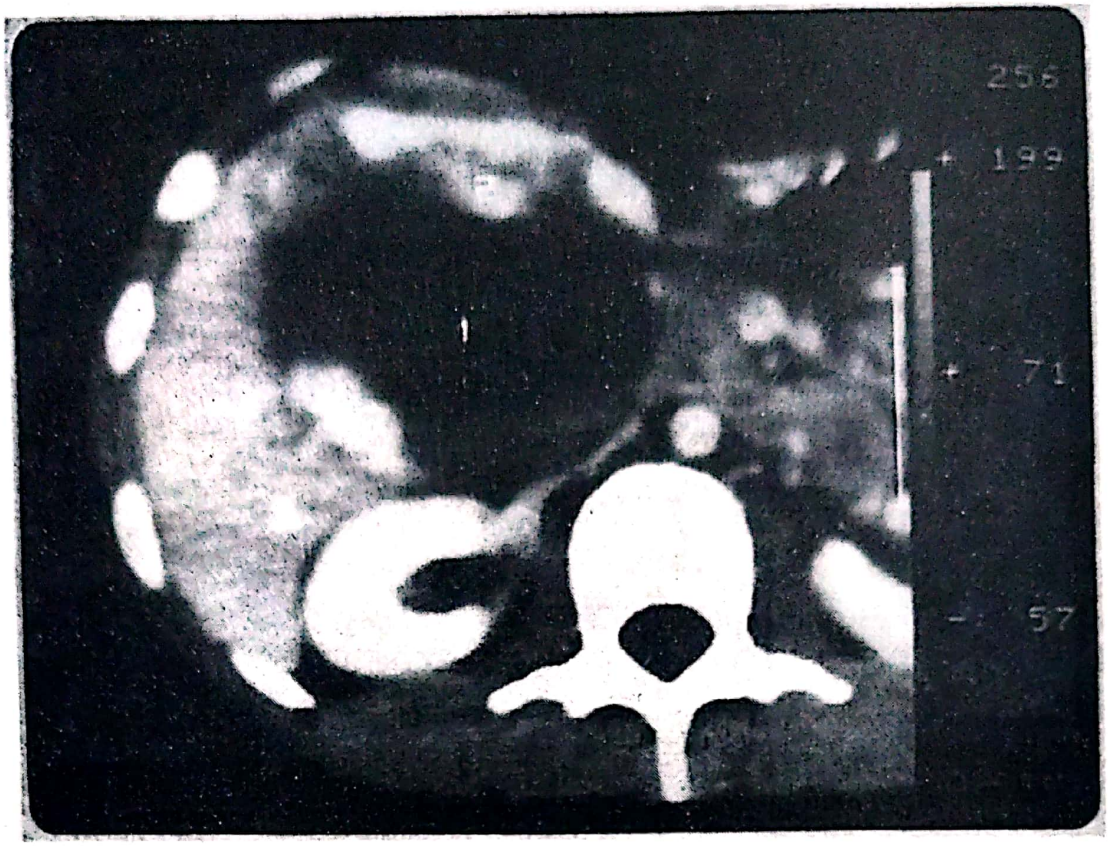

Fig. 16.5. — Formațiune tumorală hepatică diagnosticată prin examen clinic și confirmată ecografic și scintigrafic. Ecografia o descrie ca formațiune semisolidă. Operator: hemangiom voluminos. Examen CT cu bolus rapid (Odiston 75%, 80 ml × 4 ml/s). Imaginea 1 și 6 dintr-o secvență dinamică (poziție fixă, 6 secțiuni/minut): 1) porțiunea avasculară; 2) vase voluminoase care alimentează lacuri sanguine în masa tumorală cu încărcare mai tardivă.

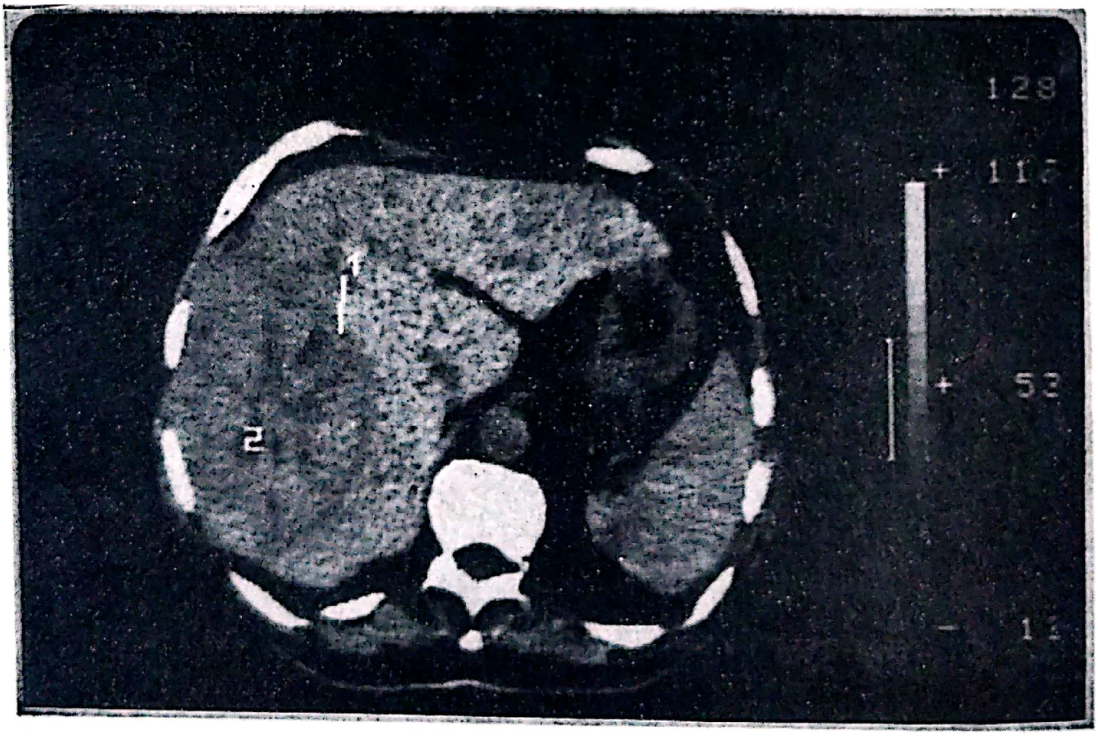

Fig. 16.6. — *Hepatom* (vezi și fig. 16.7).

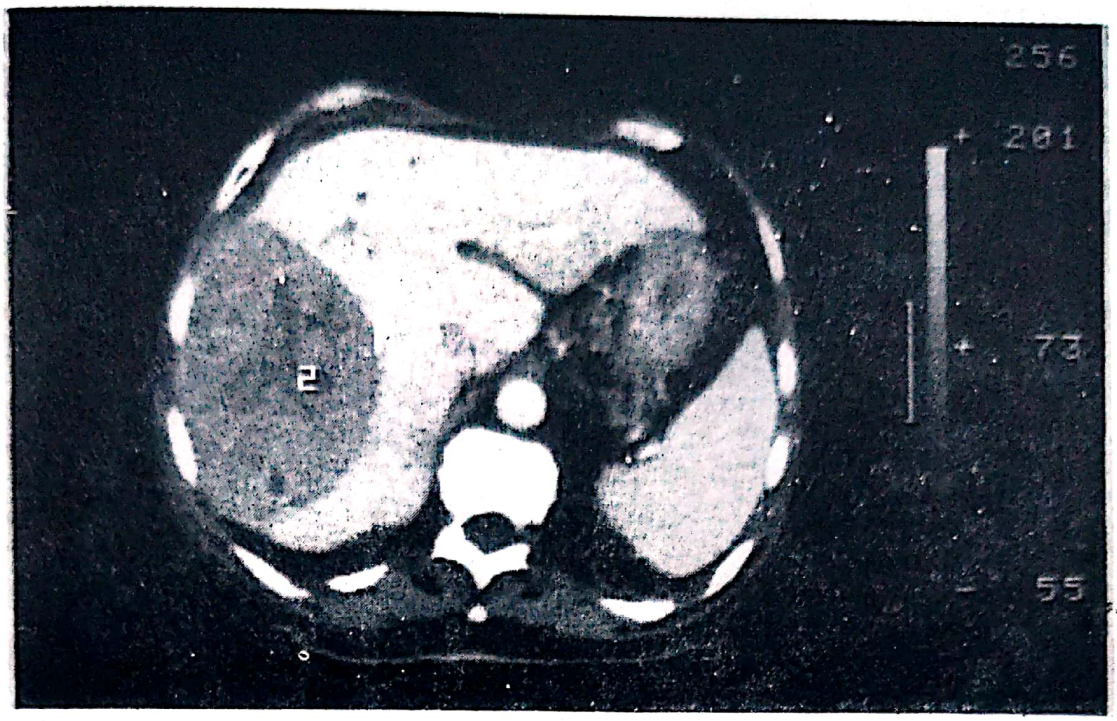

Fig. 16.7. — Bolnav în vîrstă de 74 ani, cu semne clinice generale și biologice de impregnare neoplazică. Fără modificări ale ficatului la examenul obiectiv. Se știe de circa 10 ani purtător al unei lacune hepatice decelate scintigrafic, nemodificată ca dimensiuni în acest răstimp. Alterarea stării generale a survenit în urmă cu circa 4 luni. Examen CT cu 100 ml Odiston 75% cu debit de 1 ml/s. 1) lama de parenchim hepatic comprimat care delimitează tumora, 2) zone de necroză în masa tumorală. Se observă că, pe conturul său extern, tumora bombează, a obstruat subcapsular și spațiul interhepato-parietal și înglobează parțial capsula. Refuză PBH sau intervenția chirurgicală. Confirmat necropsic ca tumoră mixtă, cu aspect de adenom parțial malignizat.

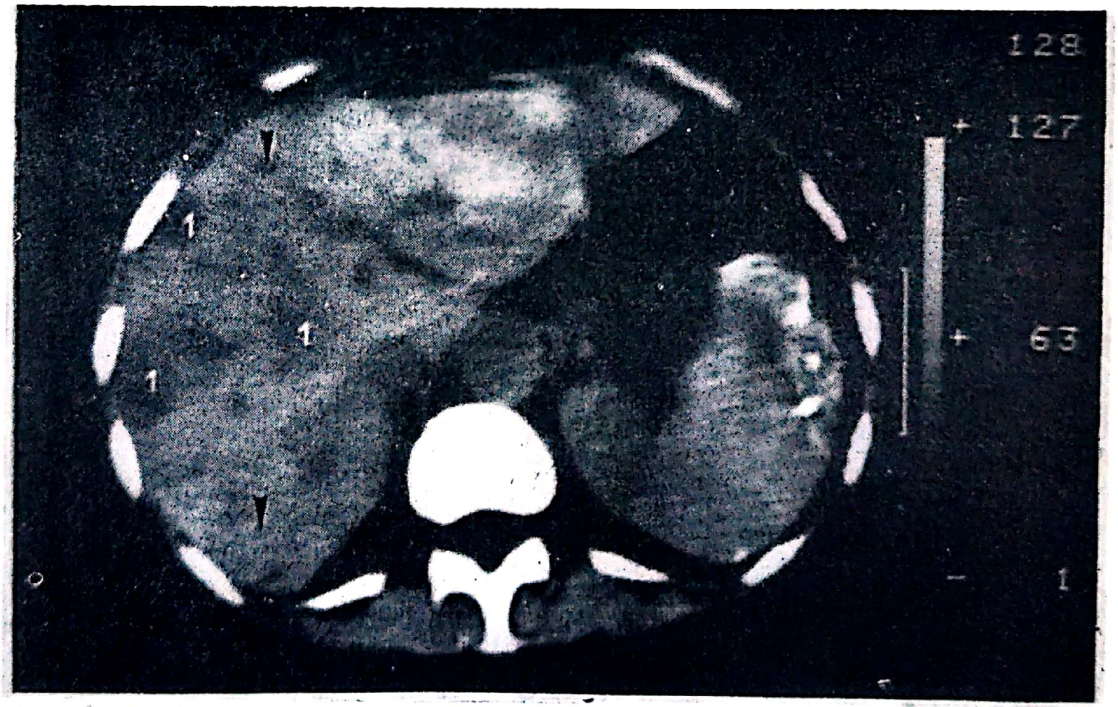

Fig. 16.8. — *Metastaze multiple.* Imagini CT de diseminare hepatică masivă, nesistematizată, la un bolnav cu un carcinom de sigmoid, confirmat endoscopic. În masa parenchimului hepatic se observă leziunile hipodense (1), cu contur neregulat și dimensiuni variabile, cu centrul mai hipodens, care sugerează existența de metastaze necrozate. Celelalte formațiuni mici, rotunde, unele continuîndu-se cu imagini hipodense liniare și care sugerează lumene secționate ortograd, sînt vase biliare dilatate. PBN confirmă diagnosticul de metastaze de carcinom.

Scanned with OKEN Scanner

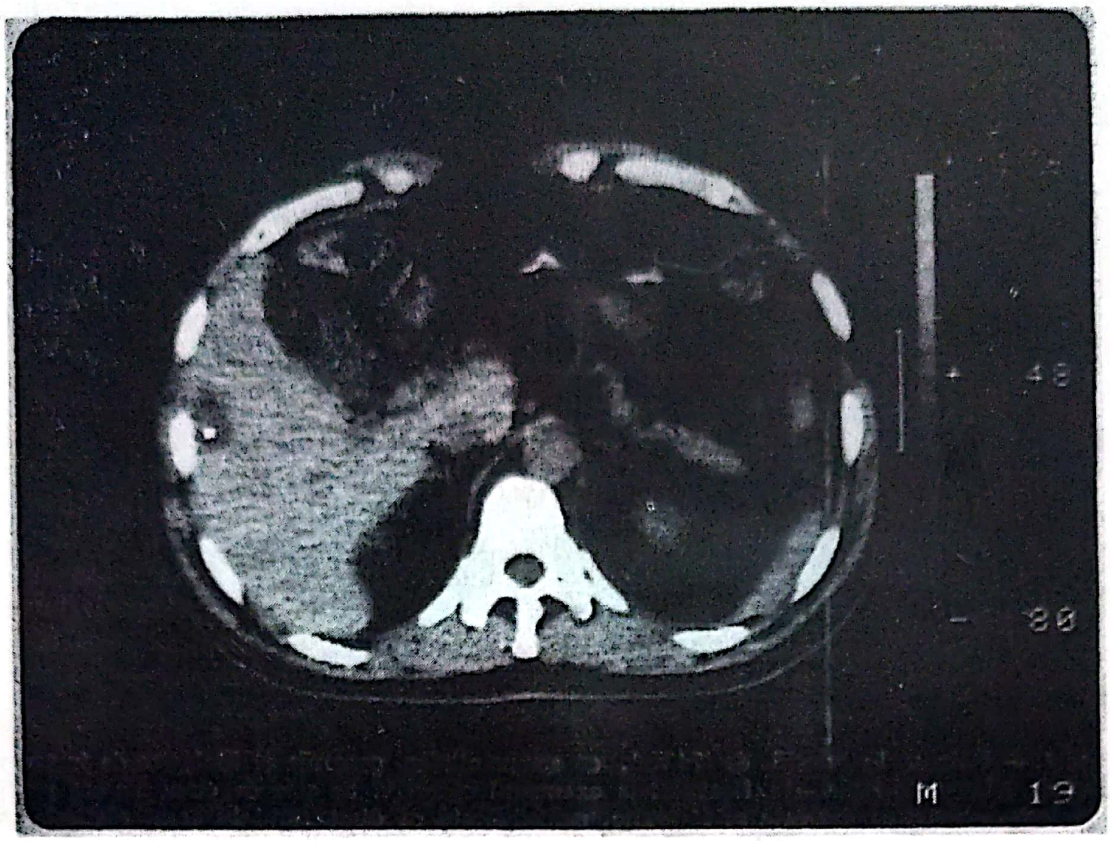

Fig. 16.9. — Metastază chistică. Imagine regulată, de consistență chistică (M=19), unică. Descoperire CT la un caz de carcinom colonic operat în urmă cu 6 luni. Confirmare prin BAF: citologie malignă.

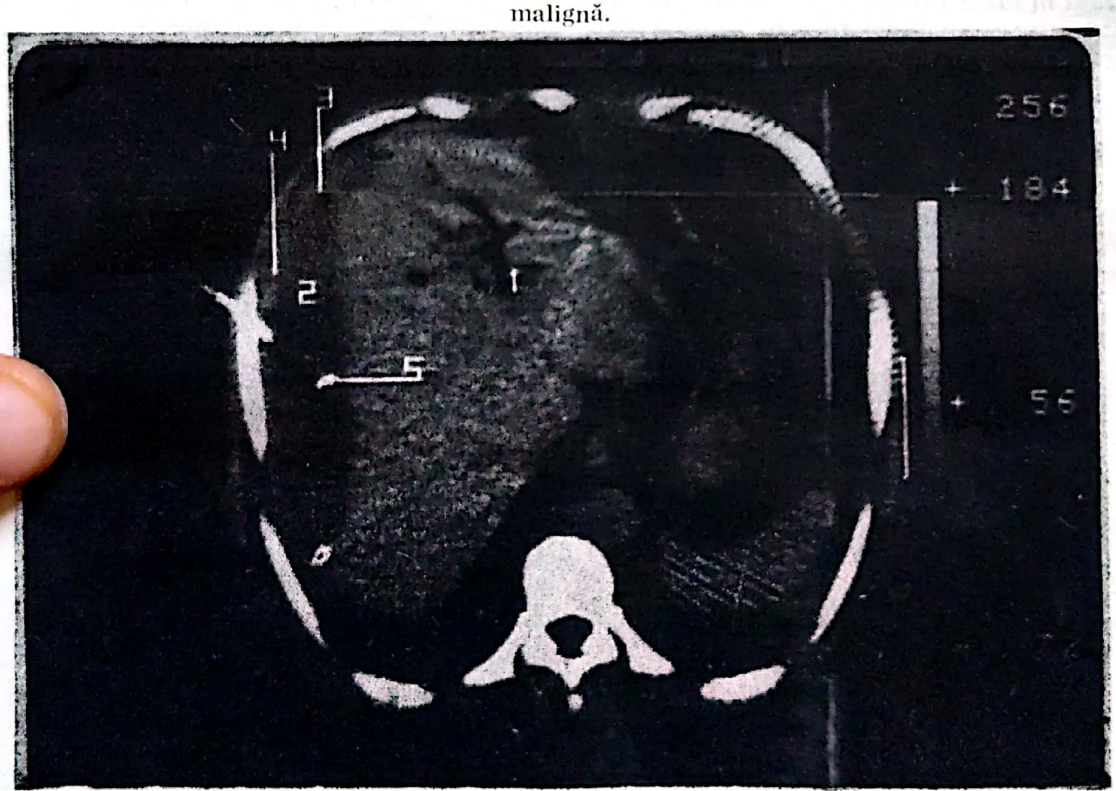

Fig. 6.10. — Abces subcapsular hepatic. Bolnav cu coledoco-jejunoanastomoză pentru icter obstructiv prin neoplasm de cap pancreatic. Reoperat — confirmat. 1. aerobilie post anastomoză biliodigestivă; 2. colecția fluidă propriu-zisă; 3. bulă de gaz în masa abcesului; 4. capsula hepatică decolată și împinsă; 5. cateterul de drenaj percutant. Se remarcă aspectul lenticular al colecției și prezența bulei de gaz care semnează natura septică a procesului.

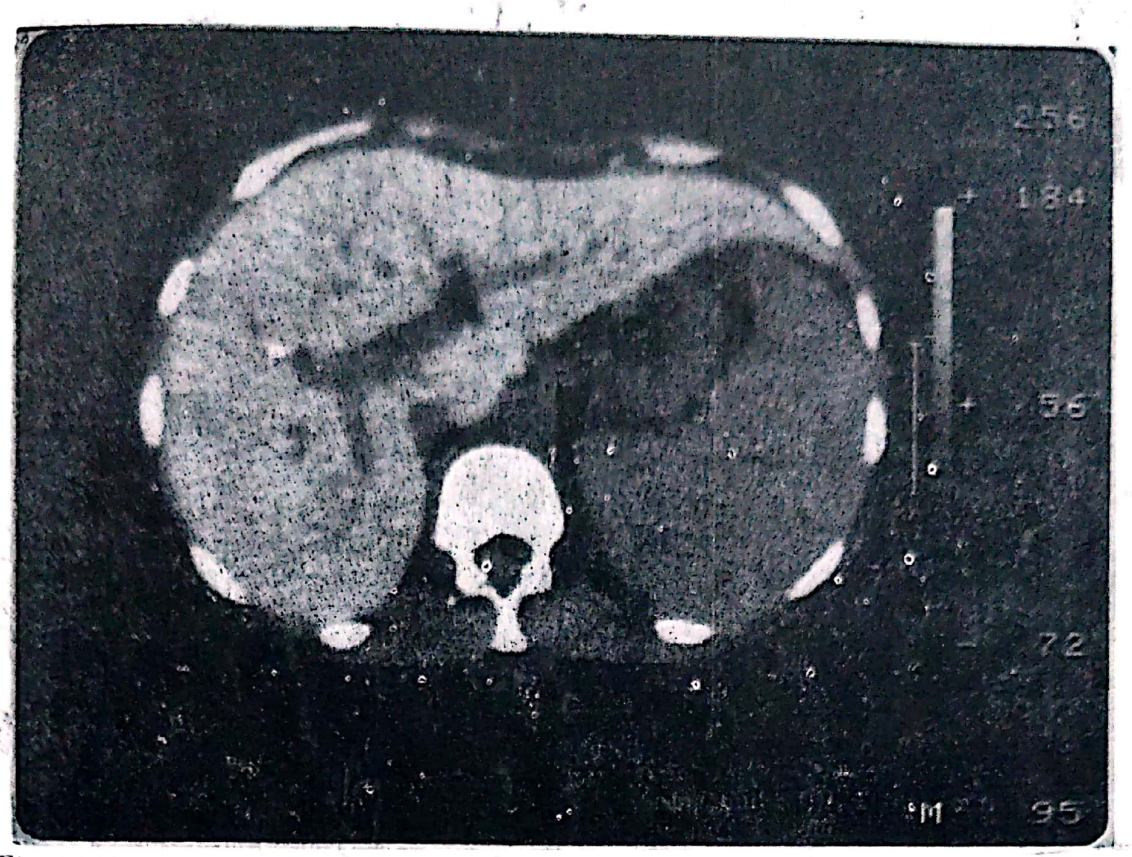

Fig. 16.11. — Hemocromatoză hepatică. Ficat de dimensiuni normale. Densitatea spontană foarte crescută (M = 95).

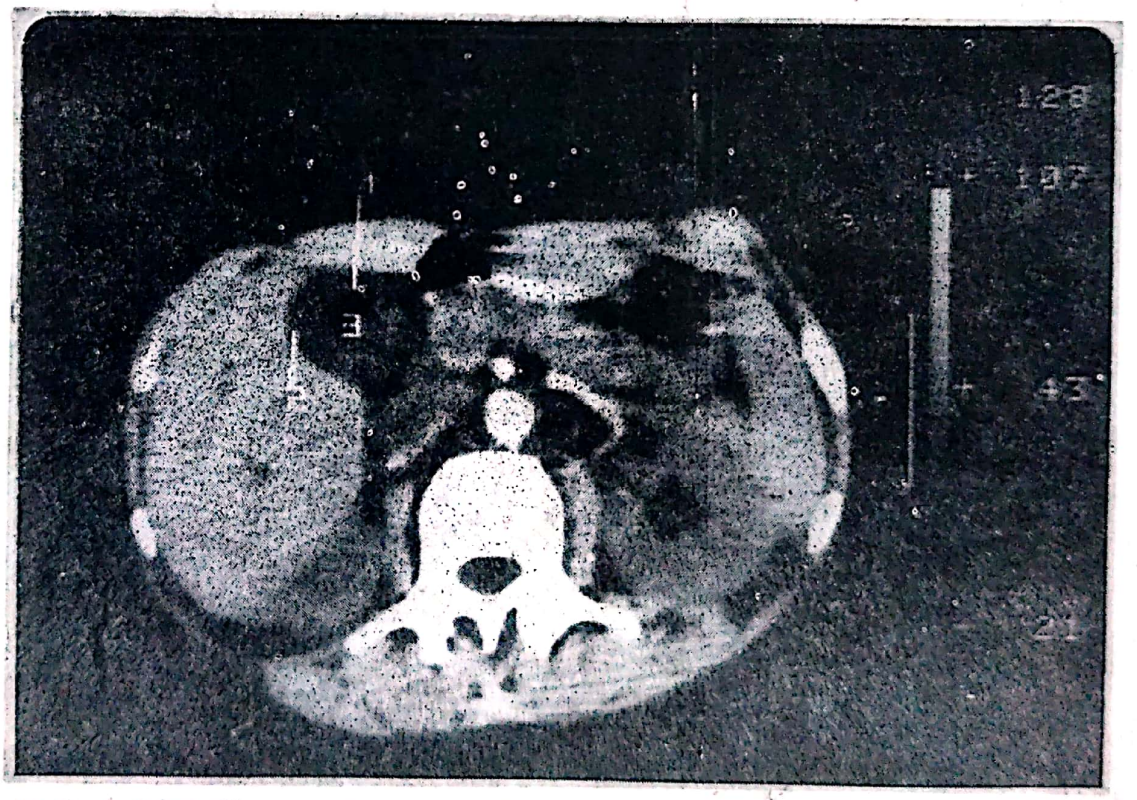

Fig. 16.12. — Colecistită acută. Explorarea CT cu substanță de contrast evidențiază existența a trei straturi concentrice, de densitate diferită. 1. peretele colecistului mai dens și iodofixant; 2. edemul pericolecistic hipodens, hipofixant; 3. conținutul biliar hipodens, neiodofixant. Pe secțiunea cu contrast (mai caudală) se observă și calculul unic în lumenul vezicular.

Scanned with OKEN Scanner

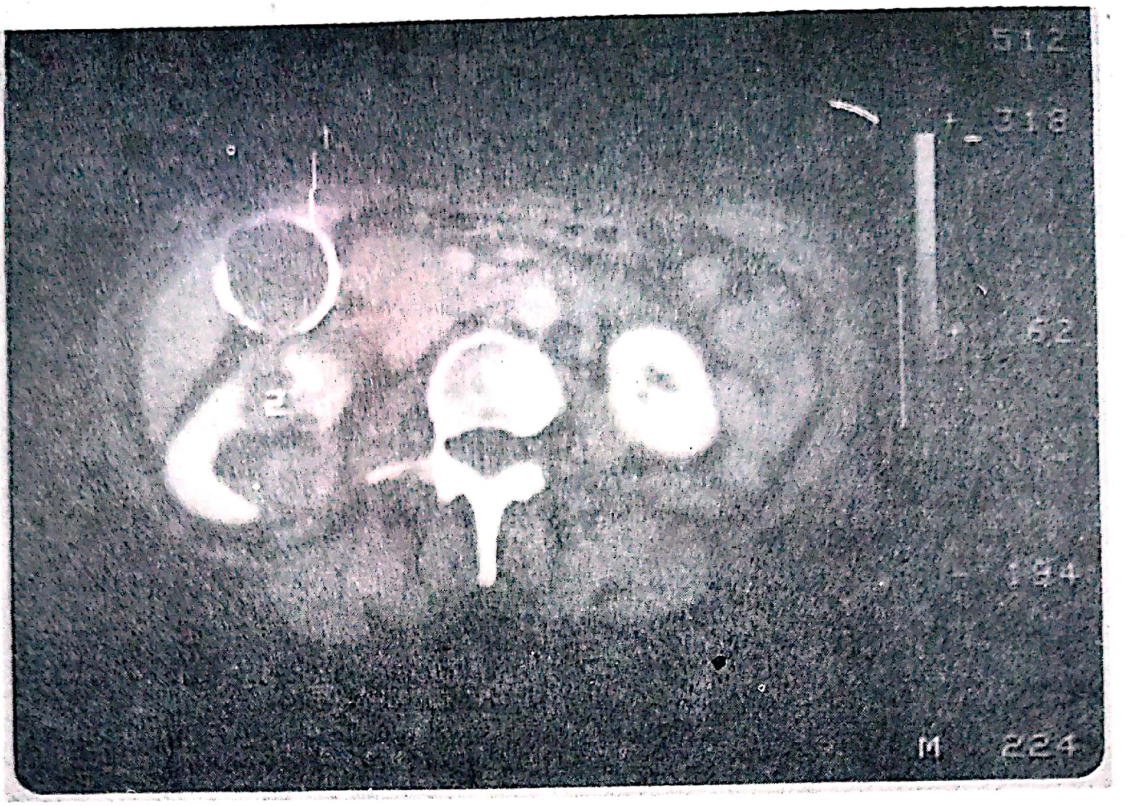

Fig. 16.13.—Colecistită cronică. Internare cu diagnosticul de chist hidatic calcificat renal drept. Hematurie macroscopică. Ecografic — litiază veziculară. 1) peretele calcificat al colecistului (M = 224); 2) tumoră retroperitoneală cu depuneri calcare, care a invadat valva anterioară a rinichiului drept. Confirmare operatorie, ablația tumorii și colecistectomie.

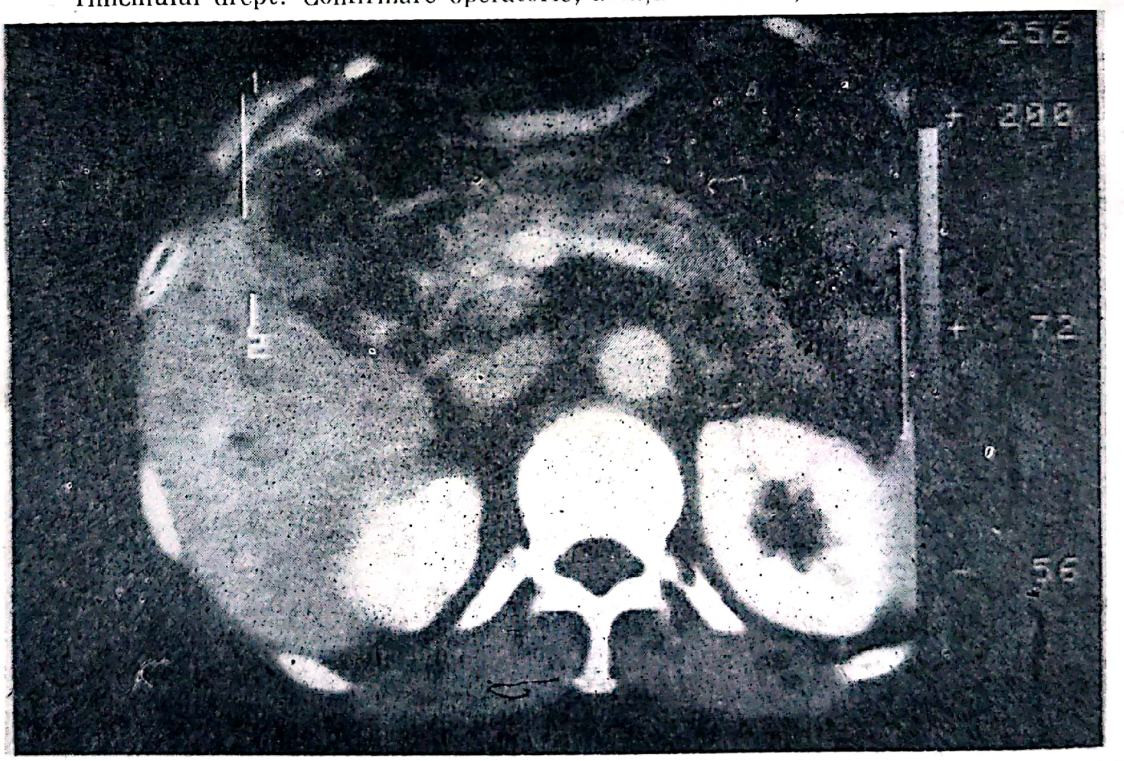

Fig. 16.14. — Neoplasm de vezică biliară. Diagnostic clinic, biologic și ecografic de colecistită cronică nelitiazică. 1. peretele colecistic îngroșat asimetric; 2. lizereu de infiltrație hipodensă în parenchimul hepatic limitrof. CT nu poate diferenția leziunea inflamatorie de o posibilă leziune neoplazică. Intraoperator se găsește o leziune infiltrativă dură, pe un colecist în rest normal, fără calculi. Examenul anatomopatologic precizează natura malignă a procesului.

Scanned with OKEN Scanner

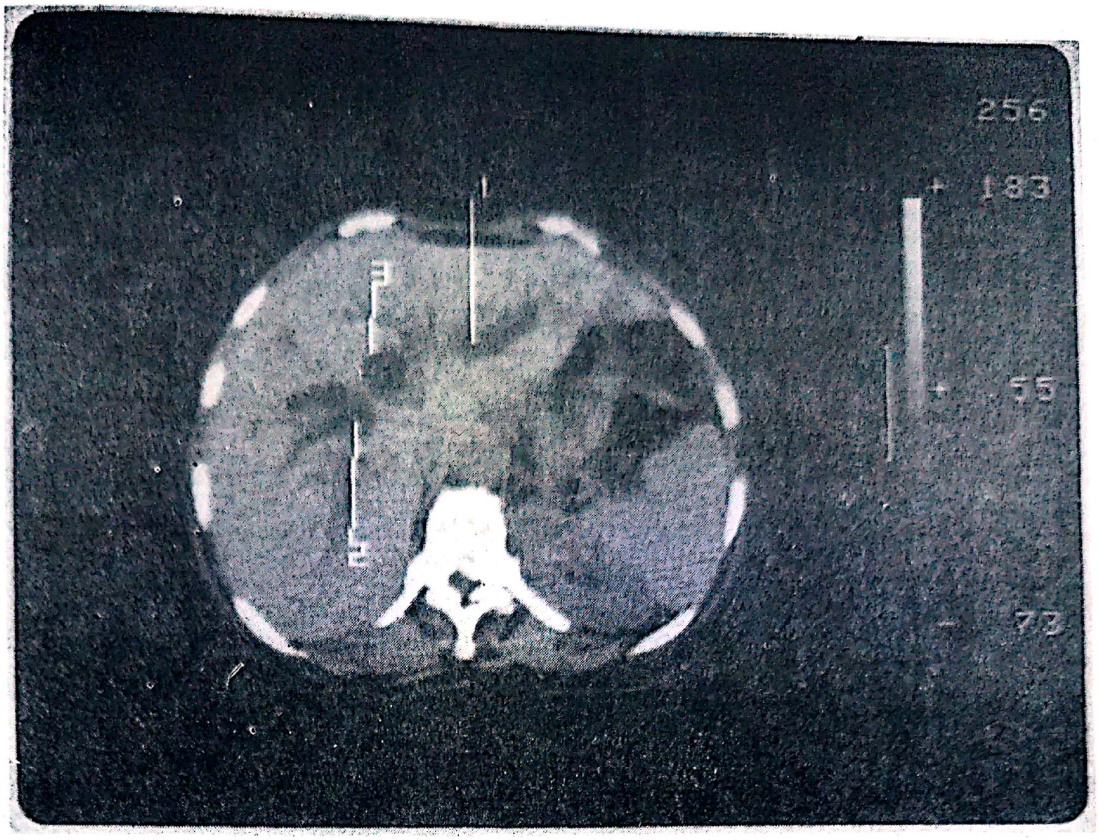

Fig. 16.15.

Fig. 16.15, 16.16 și 16.17.—Bolnavă icterică; icterul instalat recent, de circa o săpămînă. Colecistectomizată în urmă cu 18 luni pentru litiază veziculară și litiază de coledoc. Intraoperator: litiază coledociană. Secvențele CT sînt centrate pe cele 3 zone de interes în studiul căilor biliare (intrahepatice-extrahepatice-extrapancreatice și intrapancreatic propapilar). 1. caralul hepatic stîng; 2. ramificația canalului hepatic drept; 3. canalul hepatic comun la nivelul hilului hepatic. Coledocul extrapancreatic măsoară 21 de mm diametru. 5. cauza obstrucției este un calcul coledocian distal, cu aspect tipic de calcul cu straturi concentrice. Bolnav cu icter obstructiv și dilatație de căi biliare intra și extrahepatic. Ecografic, nodul în capul pancreatic. Endocsopic, papila de aspect normal. Secțiunea CT în decubit lateral drept arată un duoden (opacifiat cu Gastrografin) amprentat de o formațiune nodulară. Aceasta reprezintă segmentul cel mai distal al coledocului cu perete mult îngroșat (circa 1 cm), cu lumen încă prezent. Diagnostic CT de leziune coledociană de tip infiltrativ, a cărei natură s-a precizat chirurgical și anatomopatologic ca neoplasm primitiv de coledoc.

Scanned with OKEN Scanner

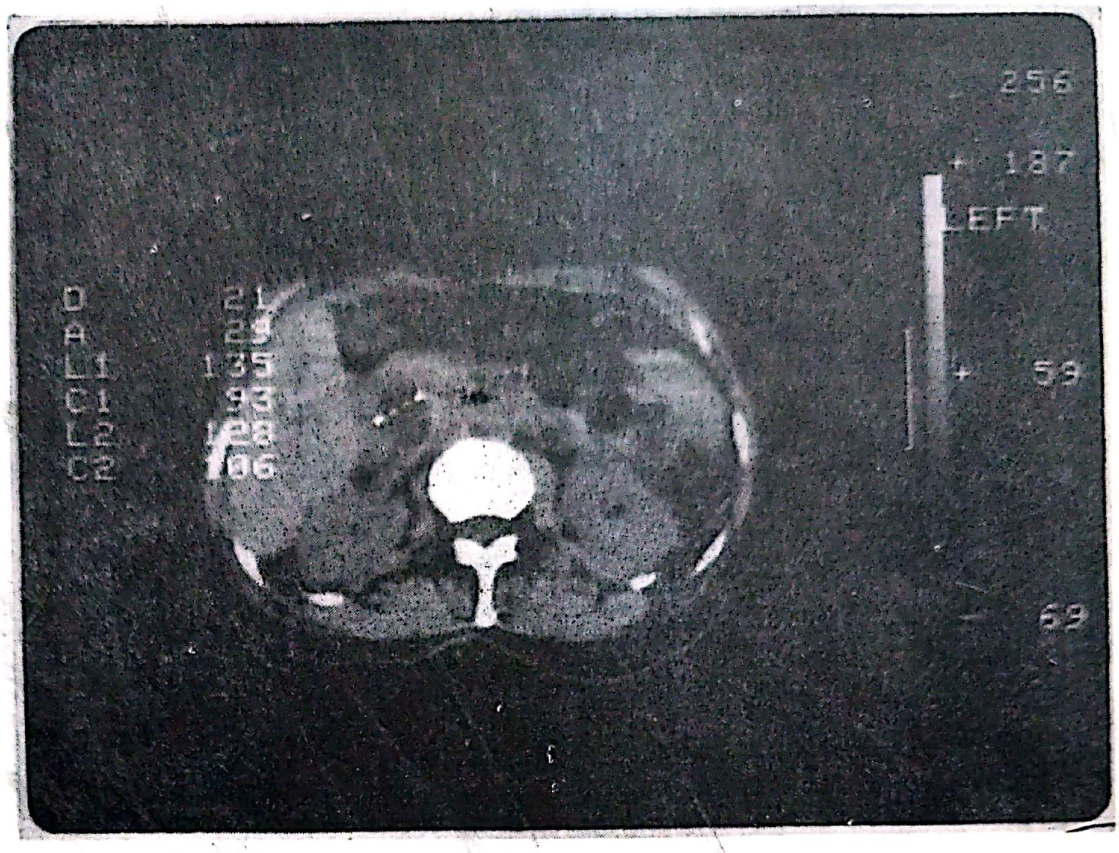

Fig. 16.16.

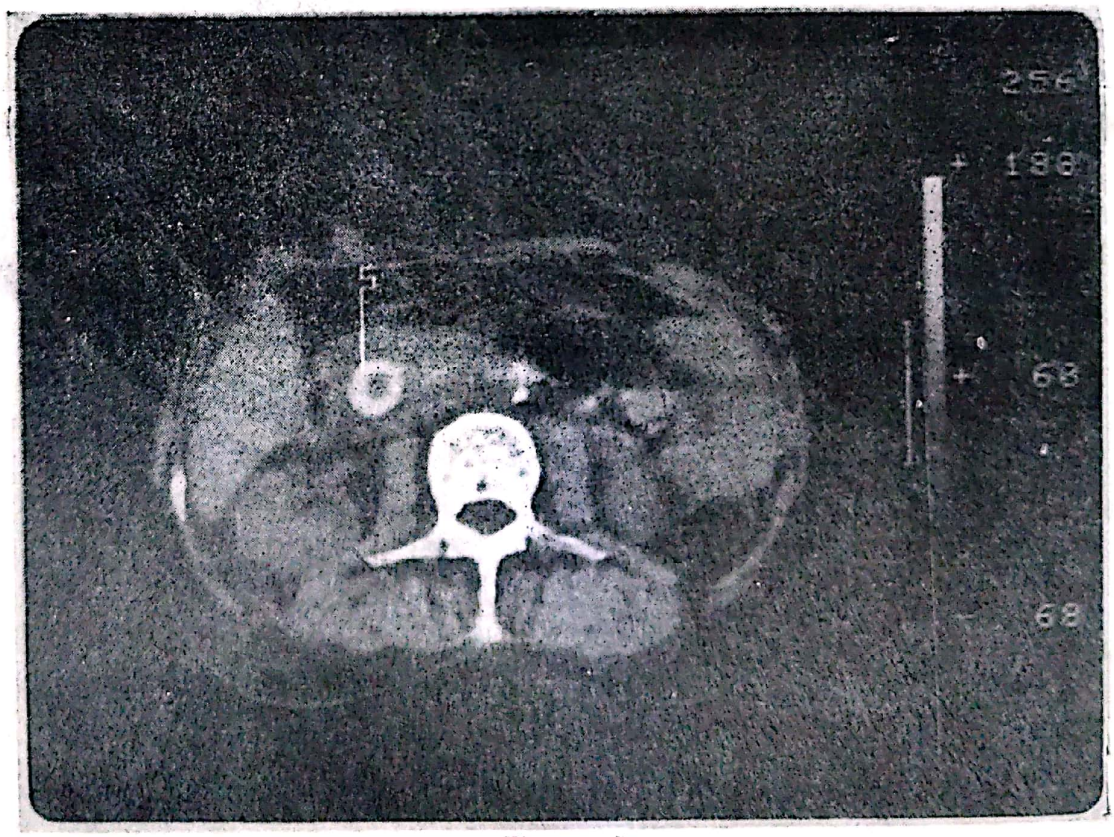

Fig. 16.17.

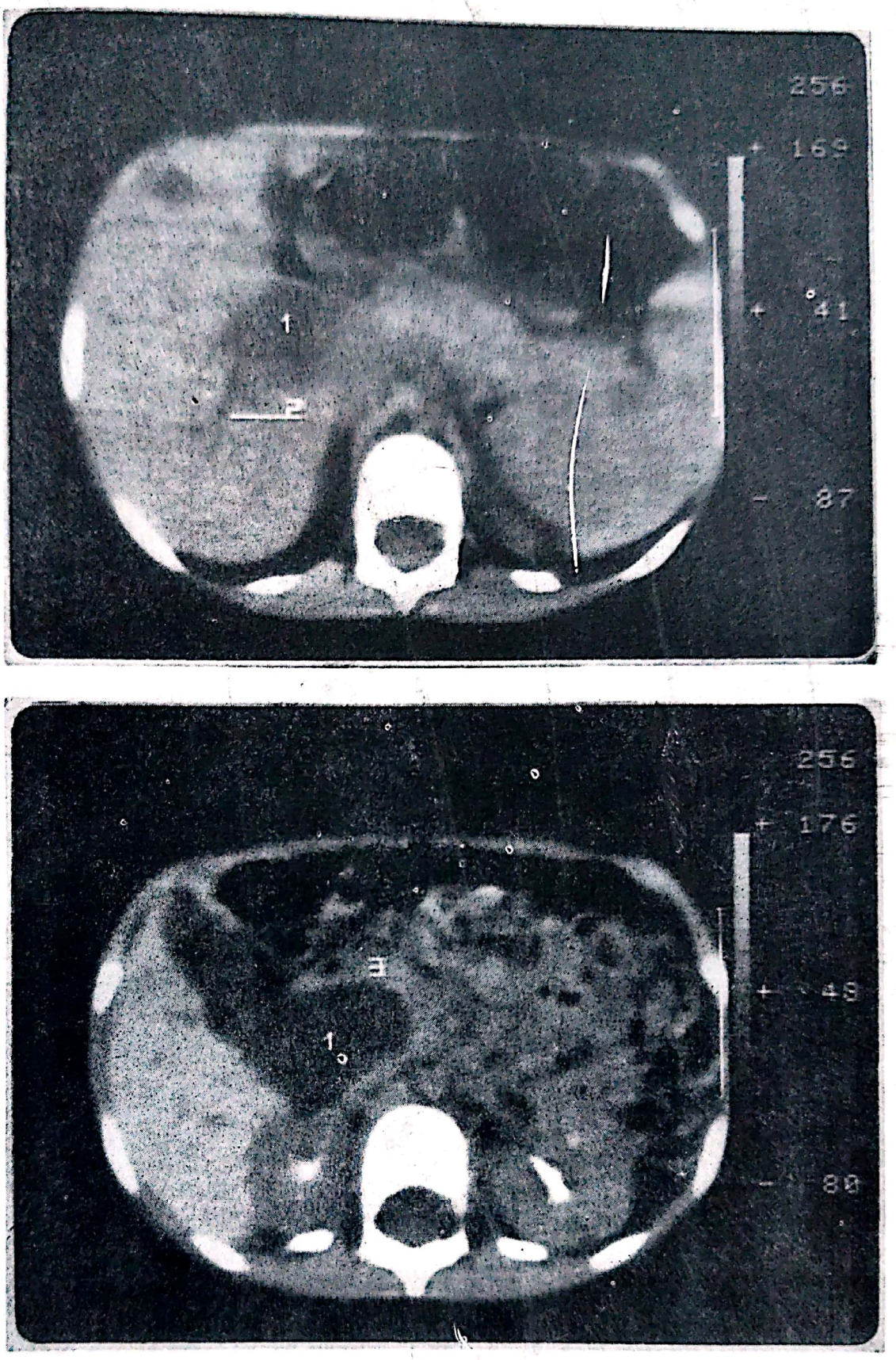

Fig. 16.18 și *16.19.* — *Chist congenital de coledoc.* Copil școlar cu abdomen cronic dureros și stare febrilă de etiologie neprecizată. Fără icter. Ecografic se descriu un chist cefalic pancreatic și o dilatație de cale biliară principală. Confirmat operator. 1. coledocul mult dilatat atît central, la nivelul hilului hepatic, cît și periferic unde împinge capul pancreatic; 2. căi biliare intrahepatice perihilare cu decalibrare bruscă, fără dilatație intrahepatică periferică.

Scanned with OKEN Scanner

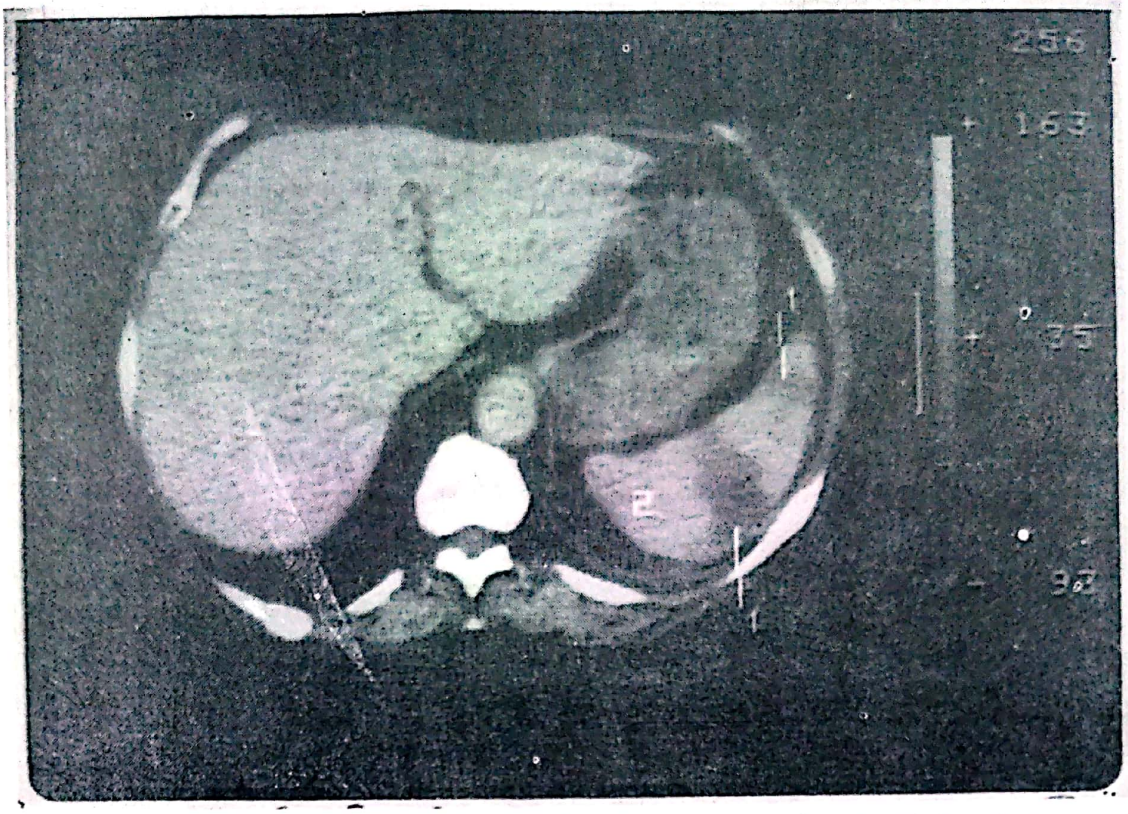

Fig. 16.20. — Infarct splenic. Bolnav cu tumoră suprarenală stîngă operată. La 48 ore postoperator — episod acut, dureros de flanc sting. Imaginea CT reprezintă descoperire CT cu ocazia controlului existenței unor presupuse resturi tumorale după suprarenalectomie. 1. zone hipodense una cu formă triunghiulară și una cu formă nodulară, ambele atingînd capsula splinei; 2. parenchim splenic normal.

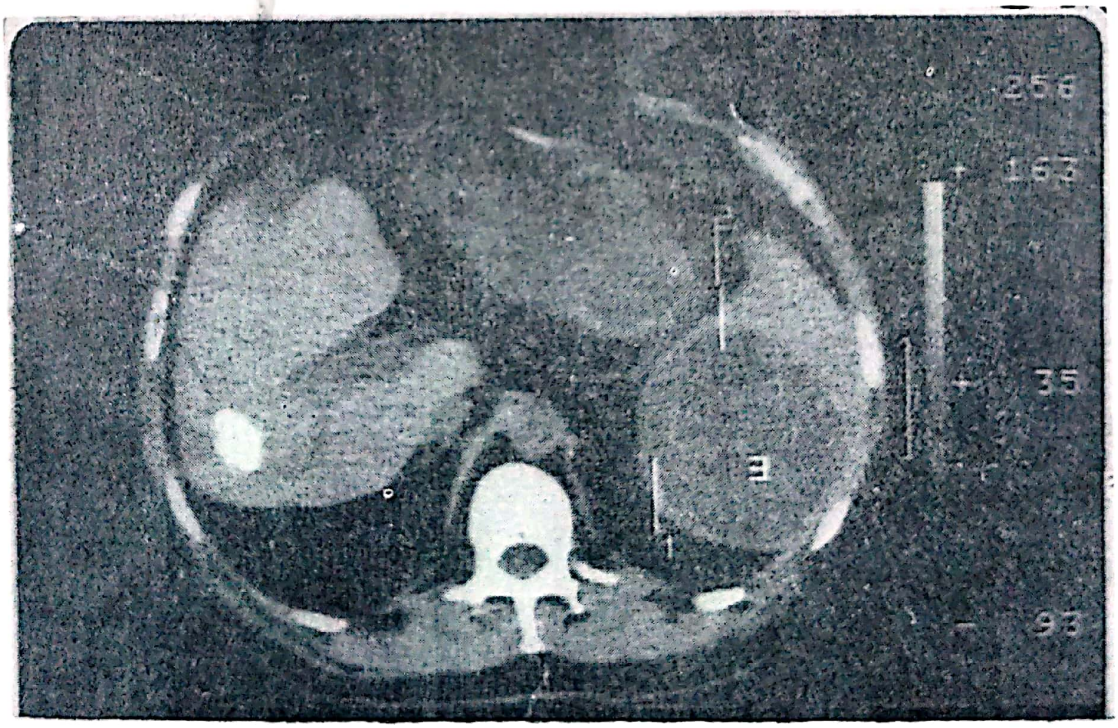

Fig. 16.21. — Chist hidatic splenic. Bolnavă internată cu diagnosticul de splină tumorală. Ecografia confirmă existența unui chist splenic. De notat că bolnava a fost operată în urmă cu 3 ani de un chist hidatic hepatic. 1. zonă lenticulară de decolare a membranei proligere; 2. veziculă fiică; 3. conținutul chistului. Se mai remarcă existența unui macronodul calcar în lobul drept hepatic, sechelă a vechii operații pentru chist hidatic hepatic.

Scanned with OKEN Scanner

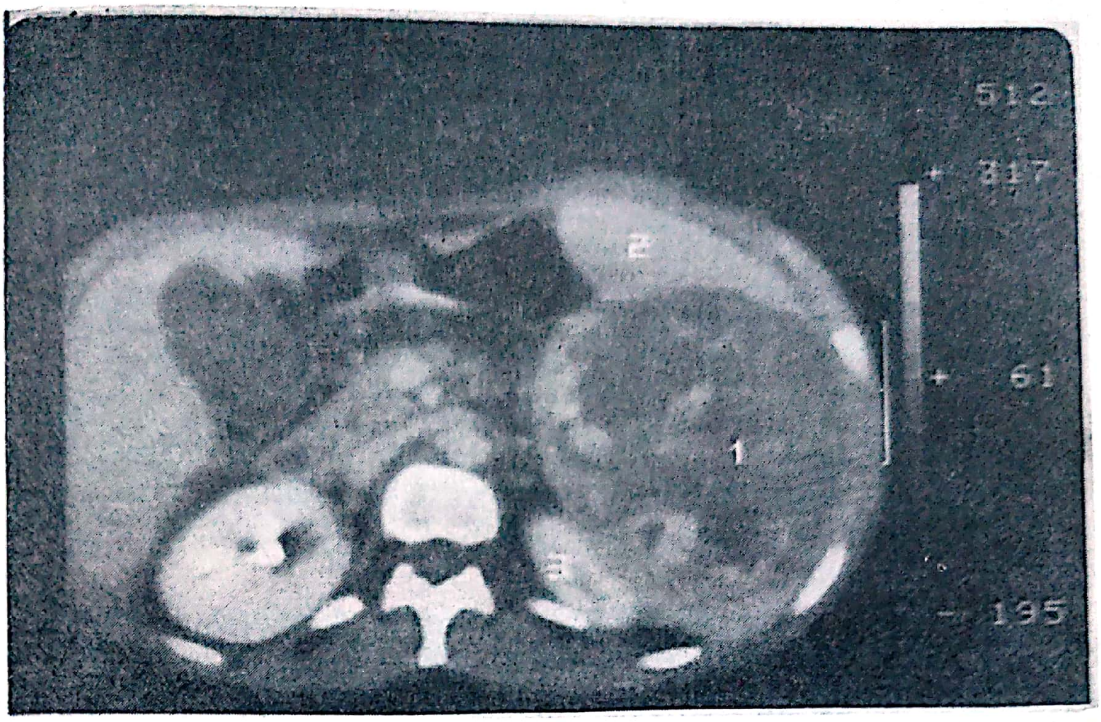

Fig. 16.22. — Hemangiom splenic. Bolnavă internată pentru o afecțiune cardiovasculară, la care se descoperă splenomegalie izolată. Explorarea hematologică infirmă o boală de sistem. Ficatul normal, fără semne de hipertensiune portală. Scintigrama și ecografia precizează existența unei formațiuni splenice cu structură semisolidă, posibil chist hidatic. Confirmat operator. 1. formațiunea tumorală rotundă, regulată, delimitată de un halou hipocaptant, cu multiple lacuri de contrast în masa tumorală. Tumora deformează splina, fără să infiltreze și 2. parenchim splenic normal.

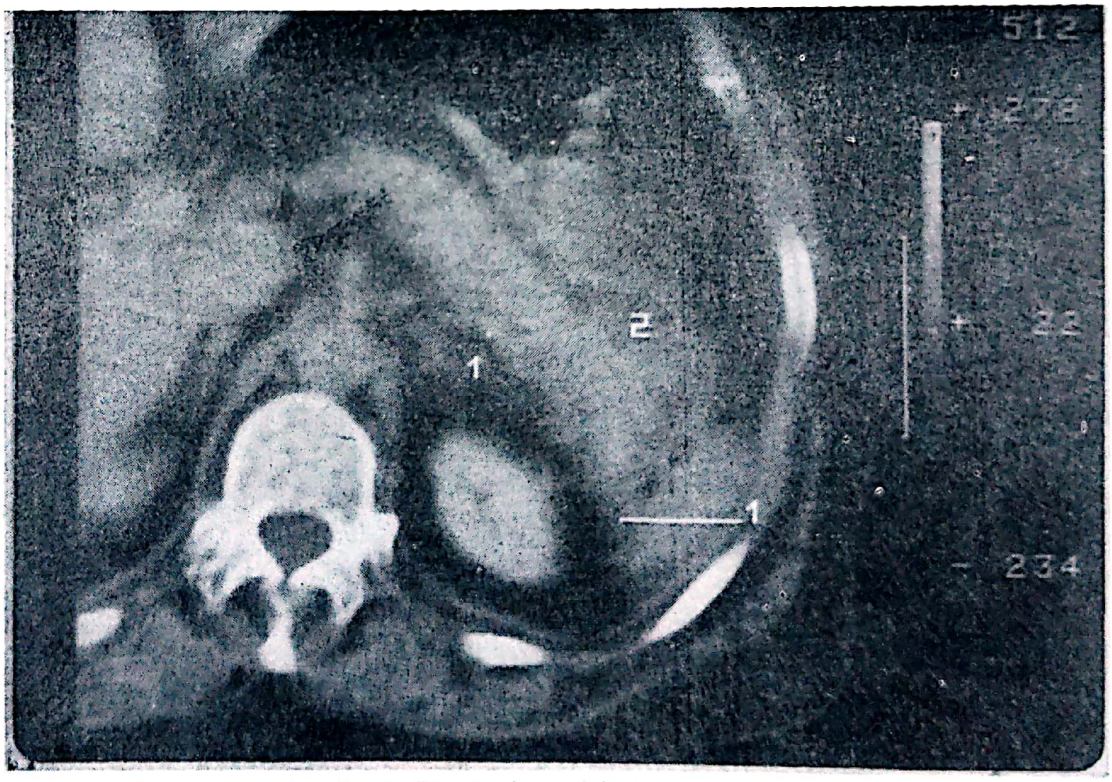

Fig. 16.23. — Pancreatită edematoasă. 36 ore de la debut. Neoperat. 1. infiltrație hipodensă retrocaudală pancreatică, de nuanțe diferite în funcție de gradul de edem. Procesul se extinde și în jurul polului inferior al splinei; 2. pe versantul ventral al cozii pancreasului procesul infiltrativ a început deja să abcedeze. De remarcat buna vizualizare a pancreasului, care în extremitatea laterală a cozii își pierde netitatea conturului.

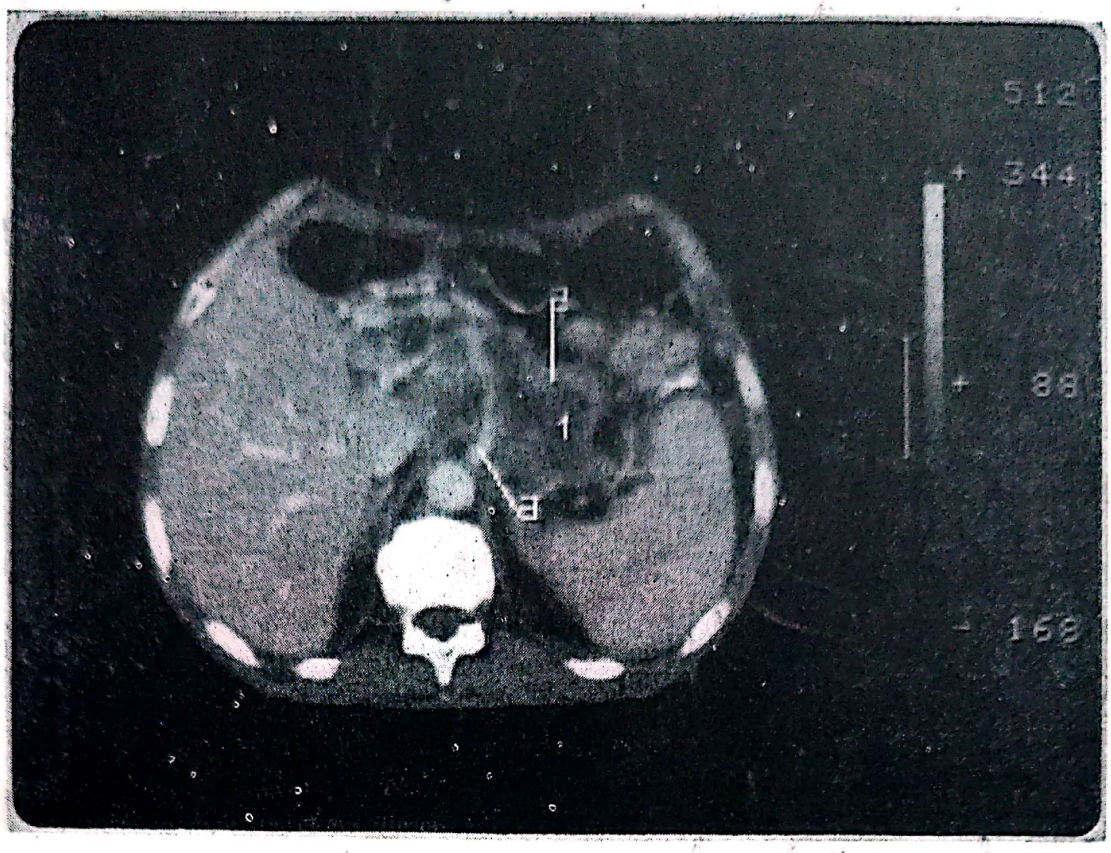

Fig. 16.24

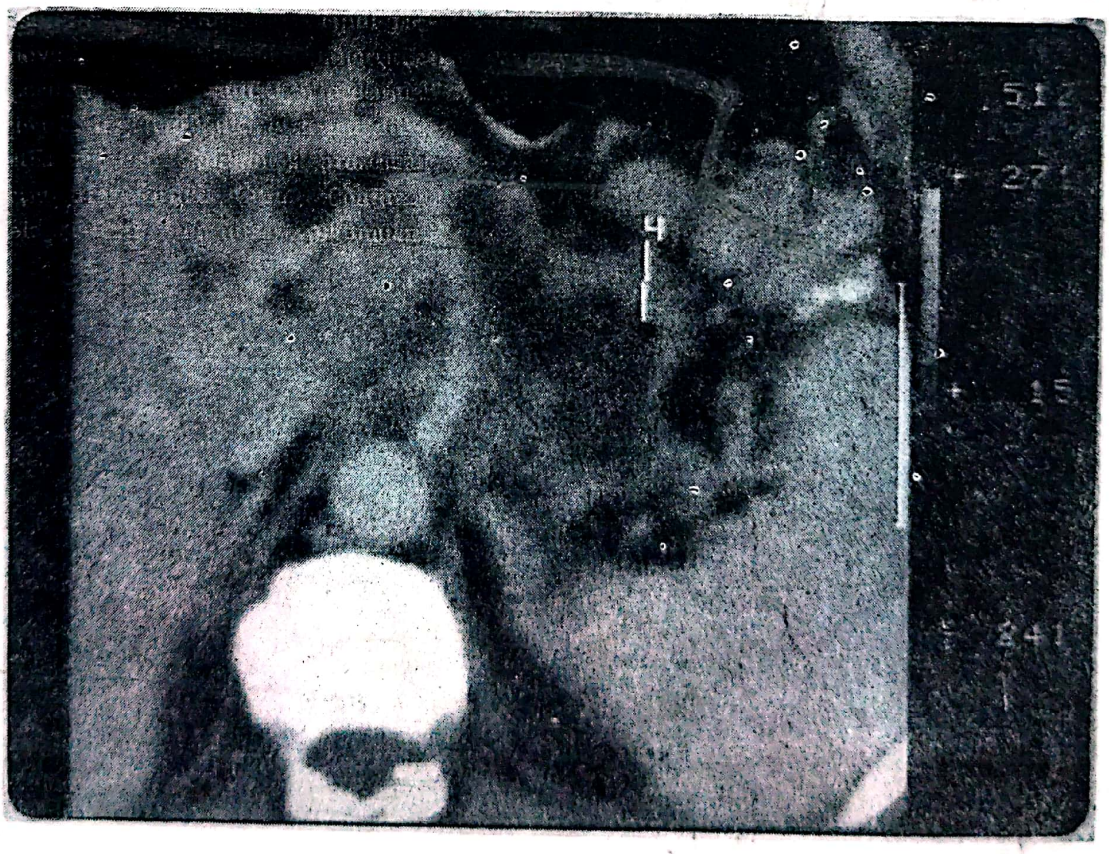

Fig. 16.25

Fig. 16.24, 16.25, 16.26 și *16.27.* — *Pancreatită acută abcedată.* A doua sătămînă de evoluție. Neoperat. 1. colecție fluidă ce înlocuiește coada și, parțial, capul pancreasului; 2. peretele fibros propriu al colecției, care îi conferă acesteia caracter de pseudochist; 3. trunchiul celiac împins (orizontalizat) și parțial înglobat în procesul fluid; 4. mică bulă de gaz mai bine vizualizată pe conturul ventral (bolnav în decubit dorsal) și pe imaginea mărită electronic; 5. zonă de infiltrație edematoasă în afara pereților colecției, extinsă în loja suprarenală stîngă; 6. capul pancreatic rămas aparent intact; 7. mic chist cefalic pancreatic, dovadă a unei afectări pancreatice mai vechi, premergătoare episodului acut; 8. extinderea retroperitoneală spre caudal a procesului infiltrativ din loja suprarenală; 9. artera mezenterică superioară, înglobată într-o masă eterogenă cu structuri mixte (solide și fluide), care reprezintă partea cea mai caudală a procesului, segmentul în care domină caracterul flegmonos, numai parțial transformat fluid. Confirmat operator. S-au evacuat o cantitate importantă de puroi, sfacele și lichid maroniu sanguinolent. Remisiune.

Scanned with OKEN Scanner

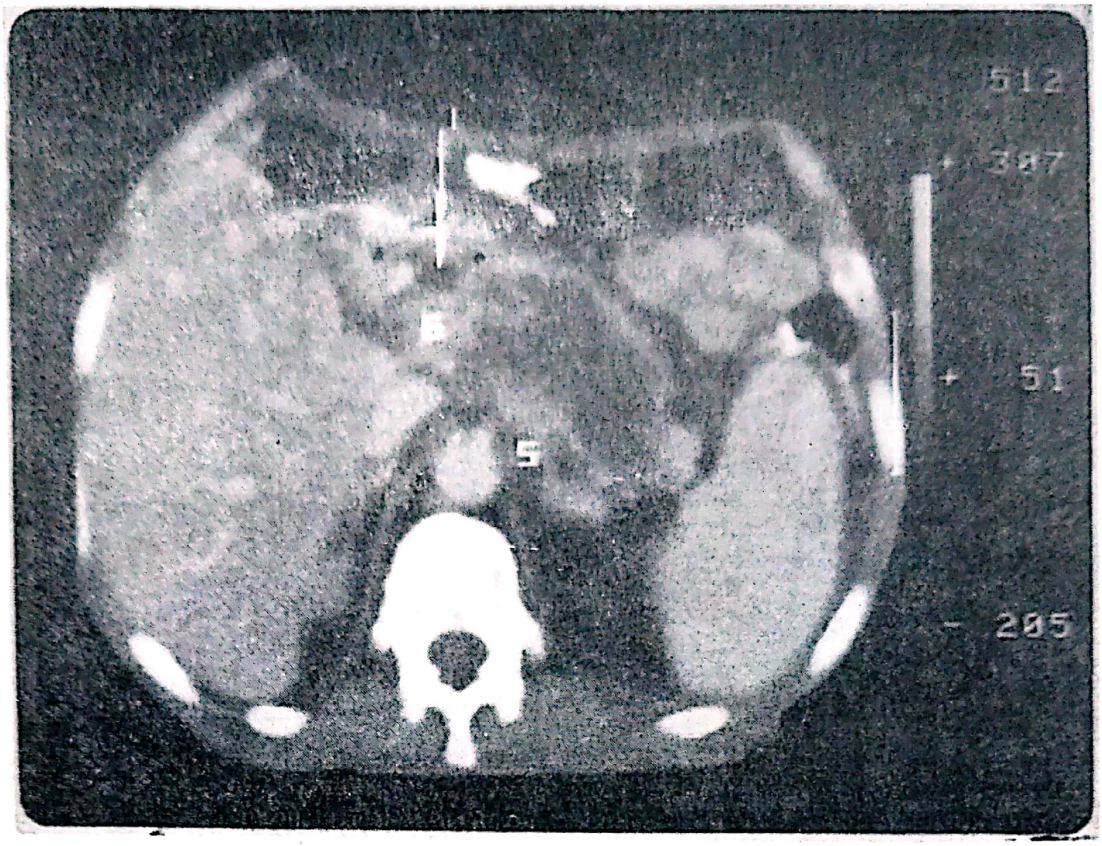

Fig. 16.26

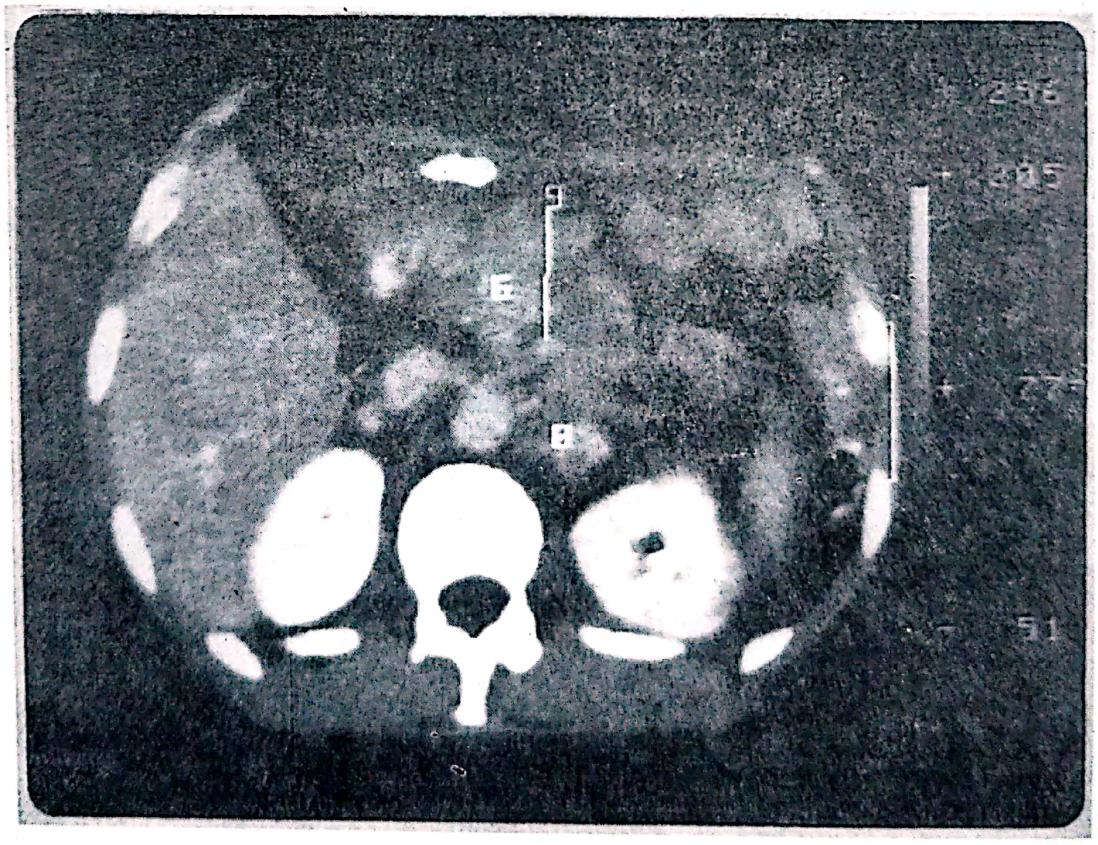

Fig. 16.27

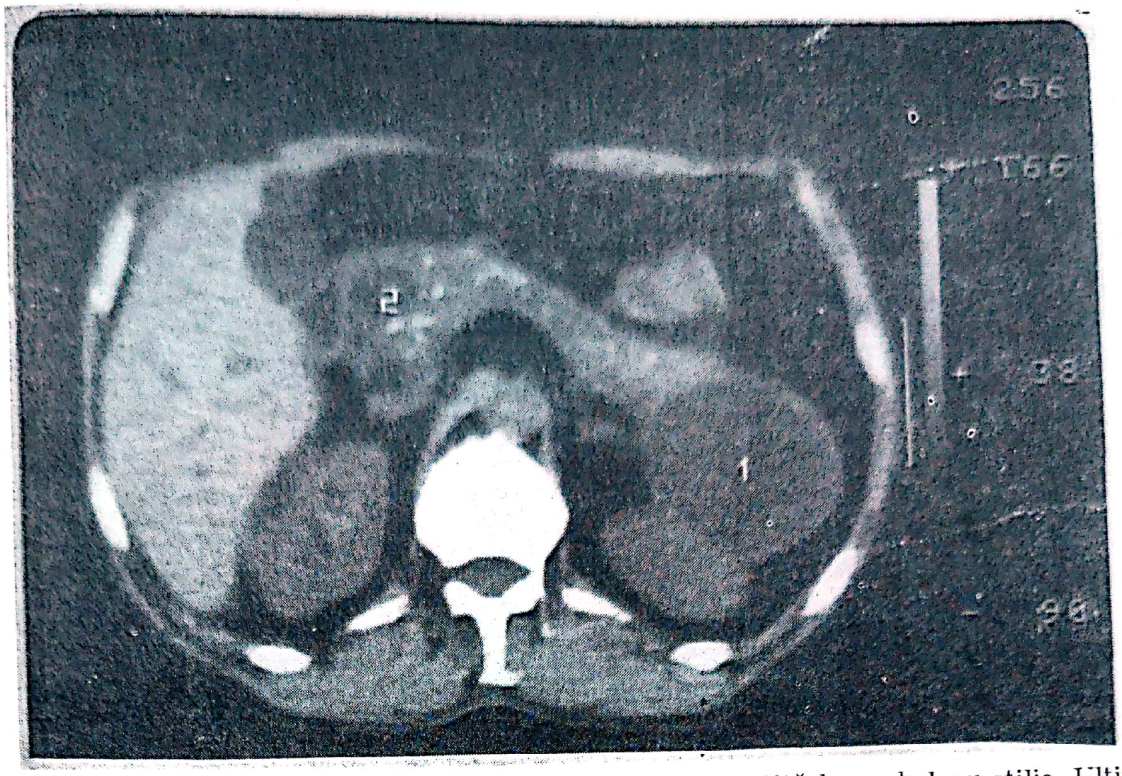

Fig. 16.28. — Pancreatită cronică. Repetate episoade de pancreatită la un bolnav etilic. Ultimul episod în urmă cu 2 luni. De atunci, scădere în greutate și sindrom dureros violent cronic de abdomen superior. Ecografia descrie o imagine chistică în coada pancreasului. 1. chistul caudal cu perete propriu, tangent la polul superior al rinichiului sting, de care este legat prin perichistită (închiderea unghiului medial); 2. chist cefalic de mici dimensiuni. Cele două chiste apar legate unul de celălalt prin pancreasul propriu-zis, care este de dimensiuni normale, cu contururi nete, dar cu multiple granule de densitate calcară.

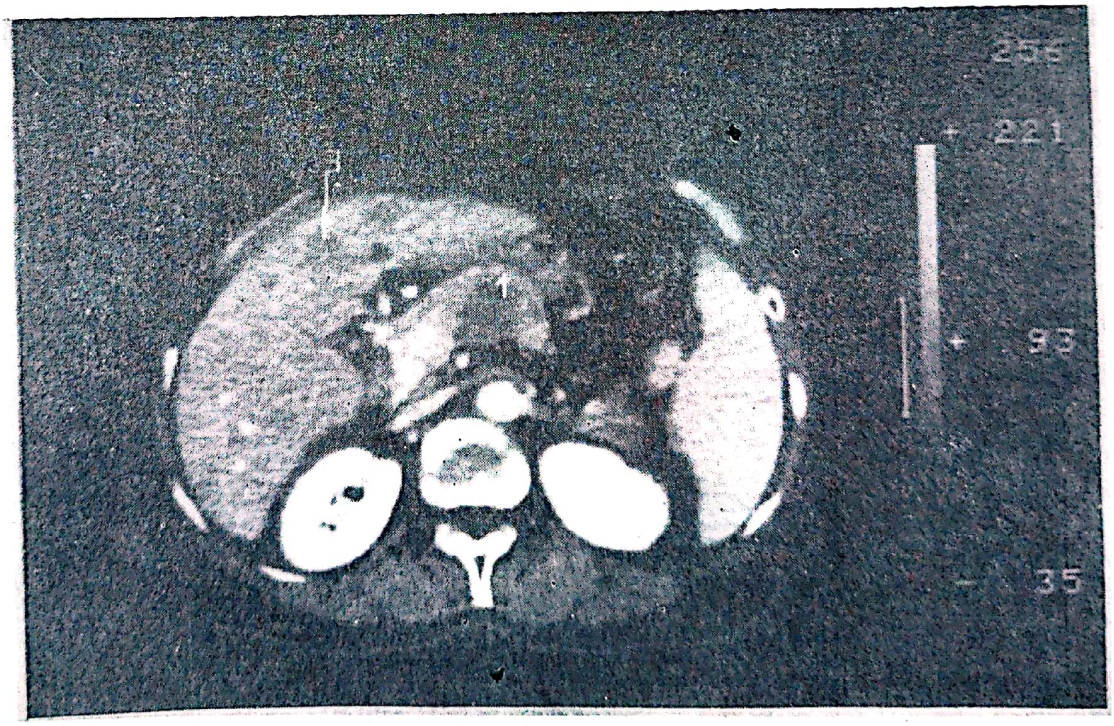

Fig. 16.29. — Neoplasm de corp pancreatic. Bolnav investigat CT pentru sindrom dureros atroce epigastric cu iradiere mediană posterioară și aspect scinti- și ecografic de metastaze hepatice. multiple. Confirmare citologică prin BAF. 1. zonă hipodensă hipocaptantă de mici dimensiuni în capul pancreasului, posterior; 2. capul pancreatic normal; 3. metastaze hepatice mici, multiple.

Scanned with OKEN Scanner

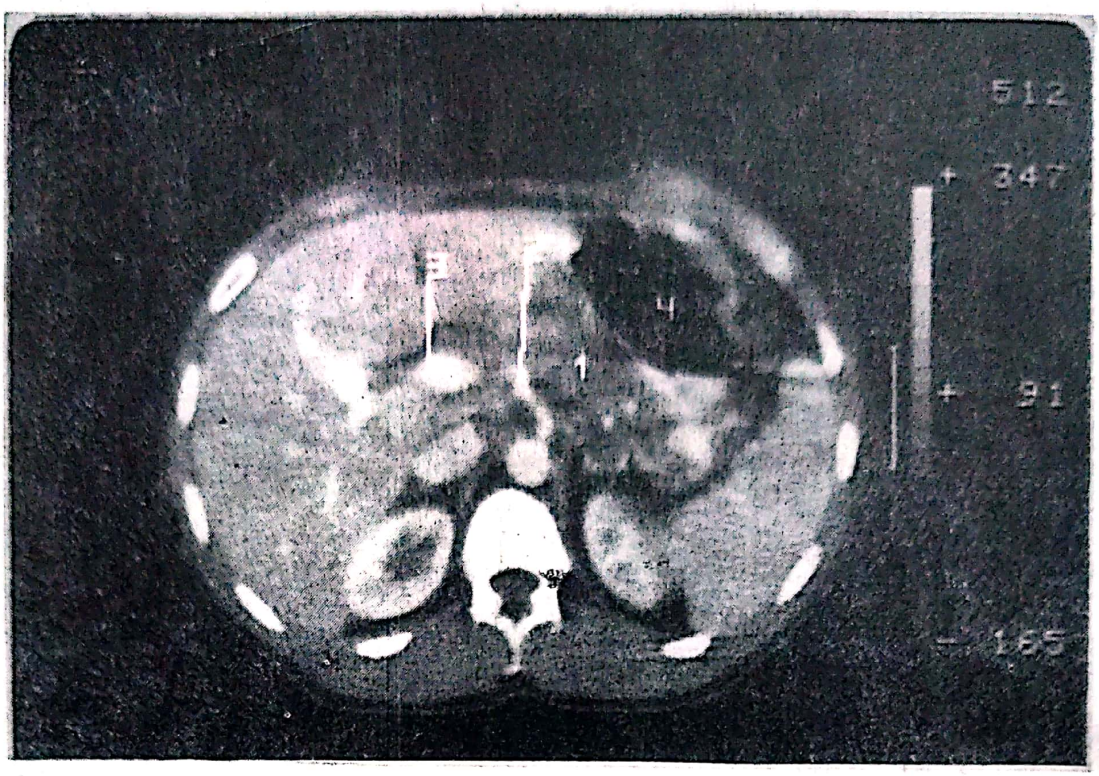

Fig. 16.30. — Neoplasm invaziv de corp pancreatic. Tumoră pancreatică demonstrată clinic, biologic, ecografic și scintigrafic. Examenul CT pentru precizarea existenței unor eventuale metastaze hepatice suspectate pe ecografie. Confirmat citologic prin BAF. 1. masă tumorală neiodofilă proiectată retrogastric; 2. trunchiul celiac continuat cu artera hepatică deplasate de acumularea tumorală; 3. vena portă dilatată, dar permeabilă, normal situată; 4. corpul gastric deplasat.

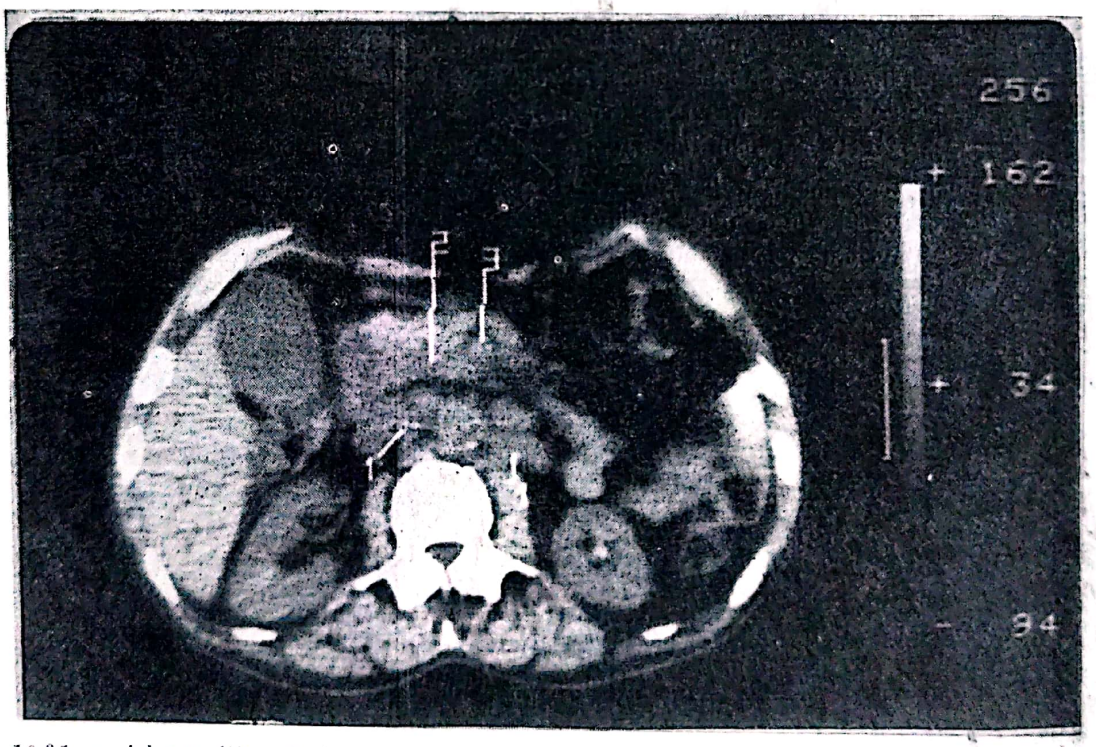

Fig. 16.31. — Adenopatii metastatice de la un neoplasm pancreatic. Cancerul pancreatic evoluează de pe fața posterioară a capului și corpului. Adenopatiile interesează grupurile lomboaortice superioare, proiectate cranial de pedicului renal. 1. ganglioni de dimensiuni pînă în 2 cm, multiplii; 2. zona de infiltrație neoplazică, polul inferior al leziuni corporeo-istmice; 3. artera mezenterică superioară manșonată de tumoră.

Scanned with OKEN Scanner

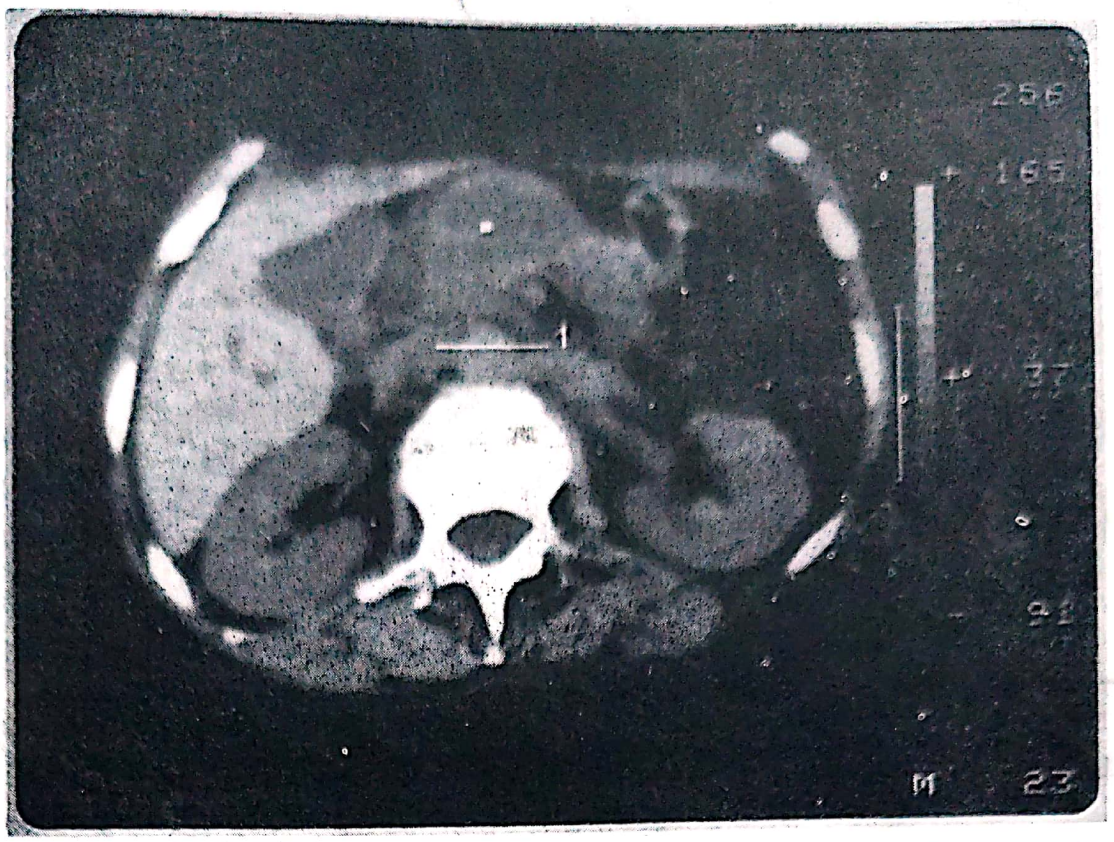

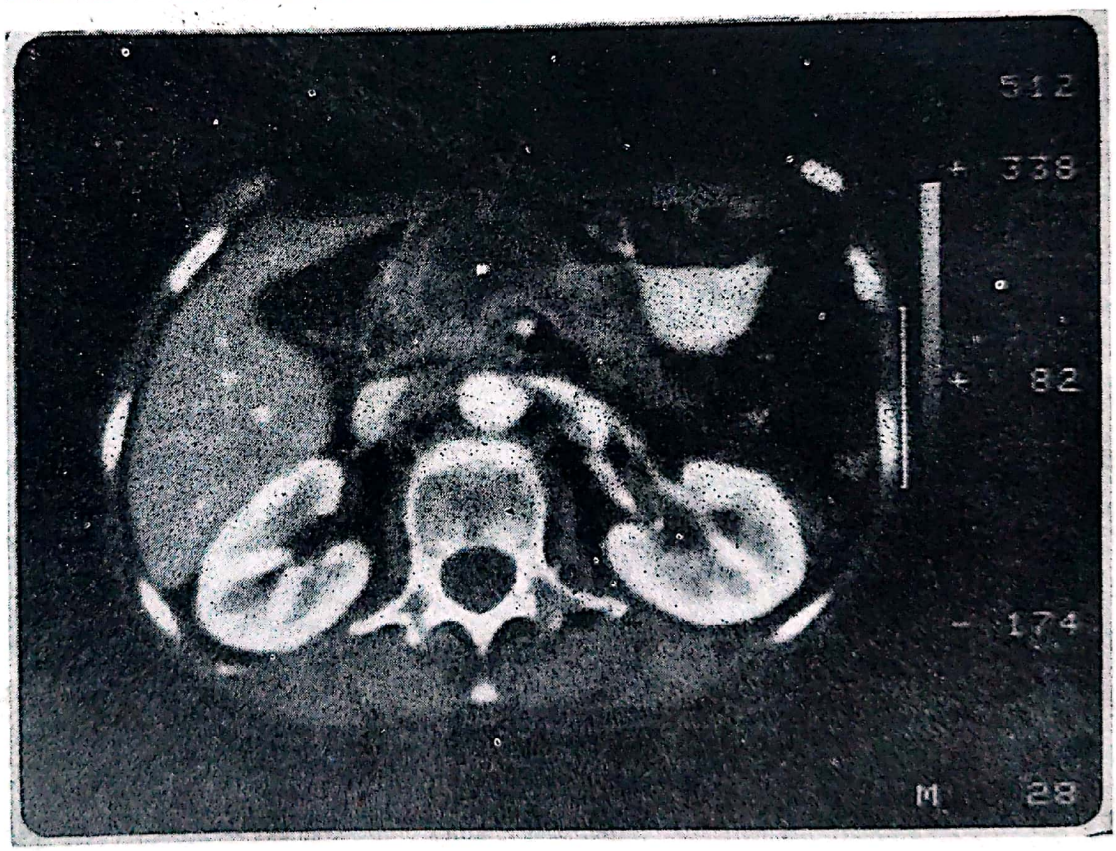

Fig. 16.32. și *16.33.* — *Chistadenocarcinom pancreatic.* Sindrom dureros epigastric, necaracteristic. Biologic normală. Ecografic se descrie un chist pancreatic cefalic. Explorarea CT fără și cu substanță de contrast demonstrează natura chistică a leziunii (absența totală a fixării substanței de contrast). M = 23 înainte și M = 28 după administrarea de contrast. Frapează existența unei adenopatii satelite sub forma unui ganglion interaortico-cav. De asemenea, se observă absența unui perete sistematizat al formațiunii pe versantul său dorsal. BAF în formațiunea chistică extrage lichid serocitrin, în care examenul citologic evidențiază celule de carcinom.

Scanned with OKEN Scanner

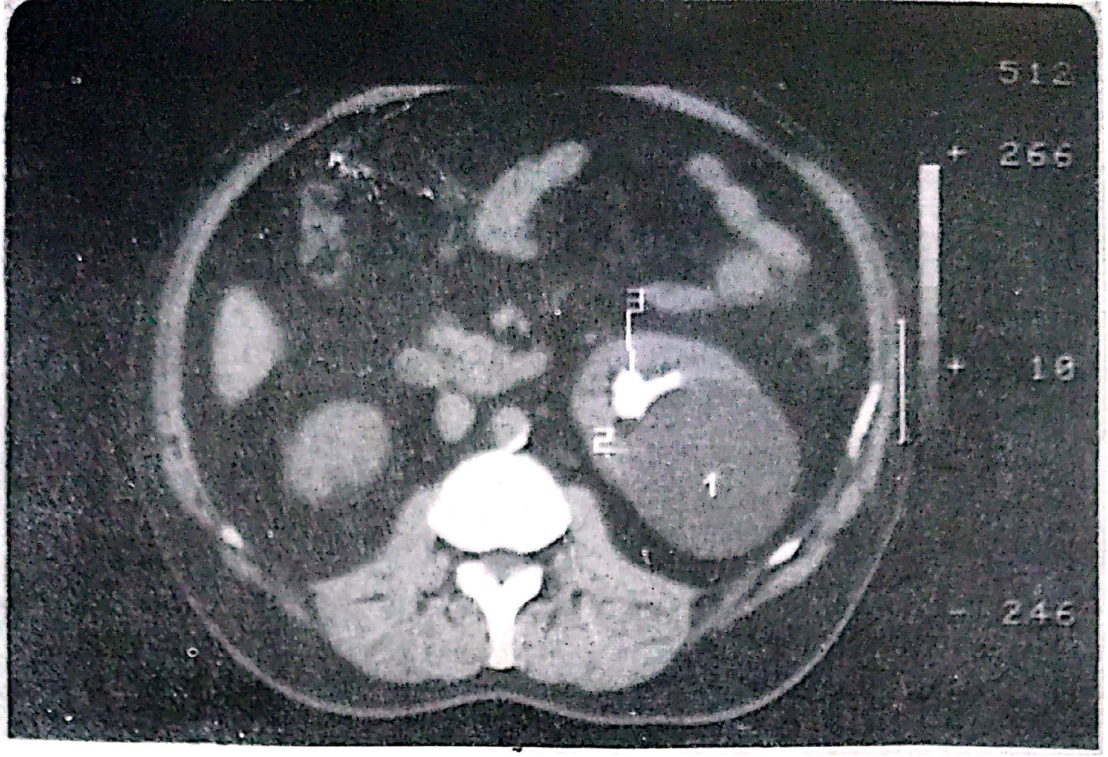

Fig. 16.34. — Chist esențial renal. Litiază urinară cunoscută. Aspectul UIV ridică problema unui proces înlocuitor de spațiu în polul superior al rinichiului sting. Ecografia neconcludentă. Operator: litiază și chist cu conținut clar. 1. chistul renal unic; 2. parenchimul renal la nivelul implantării chistului; 3. calcul renal (opacitate calcară care, la administrarea de substanță de contrast, se înconjoară de cîteva calice).

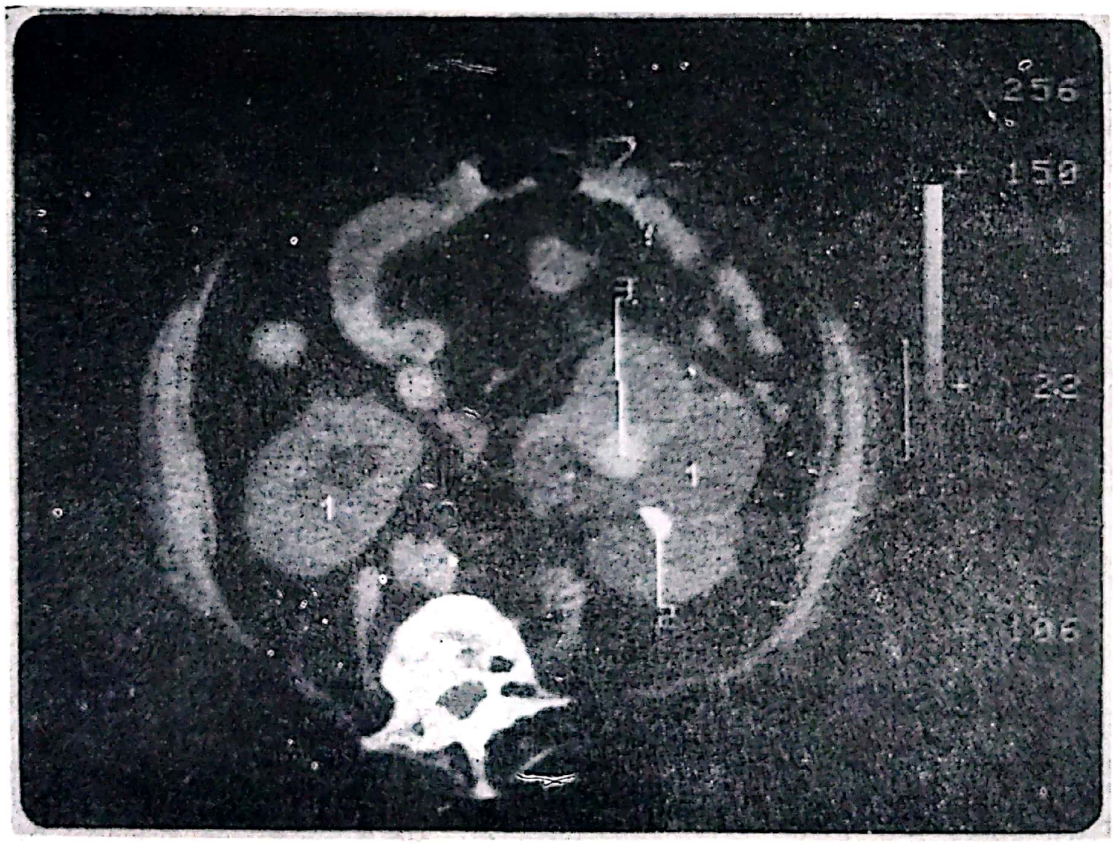

Fig. 16.35. — Rinichi polichistici în formă adultă. Hematurie macroscopică totală, cu evoluție capricioasă, de circa 3 luni. Hematurile microscopică din copilărie. Hipertensiune arterială cu valori moderate. Fără semne de insuficiență renală. 1. chiste renale multiple, bilaterale, mai evidente de partea stîngă; 2. calcificare în căile urinare (calcul asociat); 3. conținut hemoragic de sînge proaspăt într-unul dintre chisturi.

Scanned with OKEN Scanner

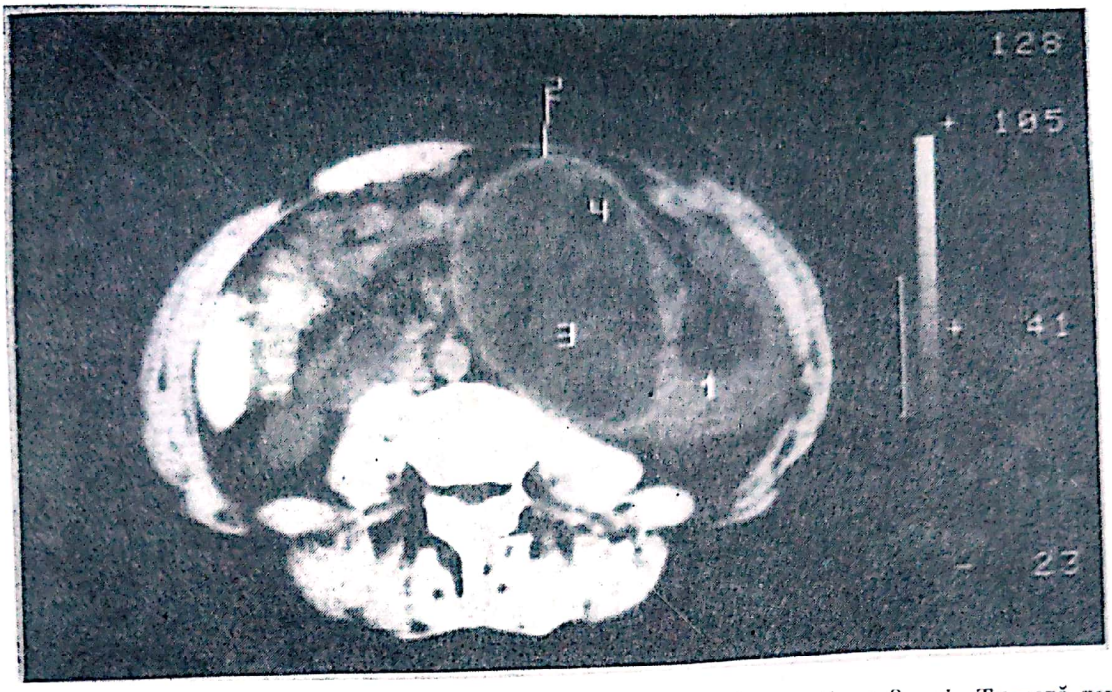

Fig. 16.36. — Chist hidatic renal. Chist hidatic hepatic operat în urmă cu 3 ani. Tumoră renală stîngă palpabilă. UIV rinichi sting ectopic cu hidronefroză. Ecografic: tumoră renală necrozată. Confirmat operator: chist hidatic. 1. parenchim renal împins de tumoră cu căi urinare dilatate; 2. cămașa proprie a chistului; 3. conținutul lichidian al chistului; 4. vezicule fiice.

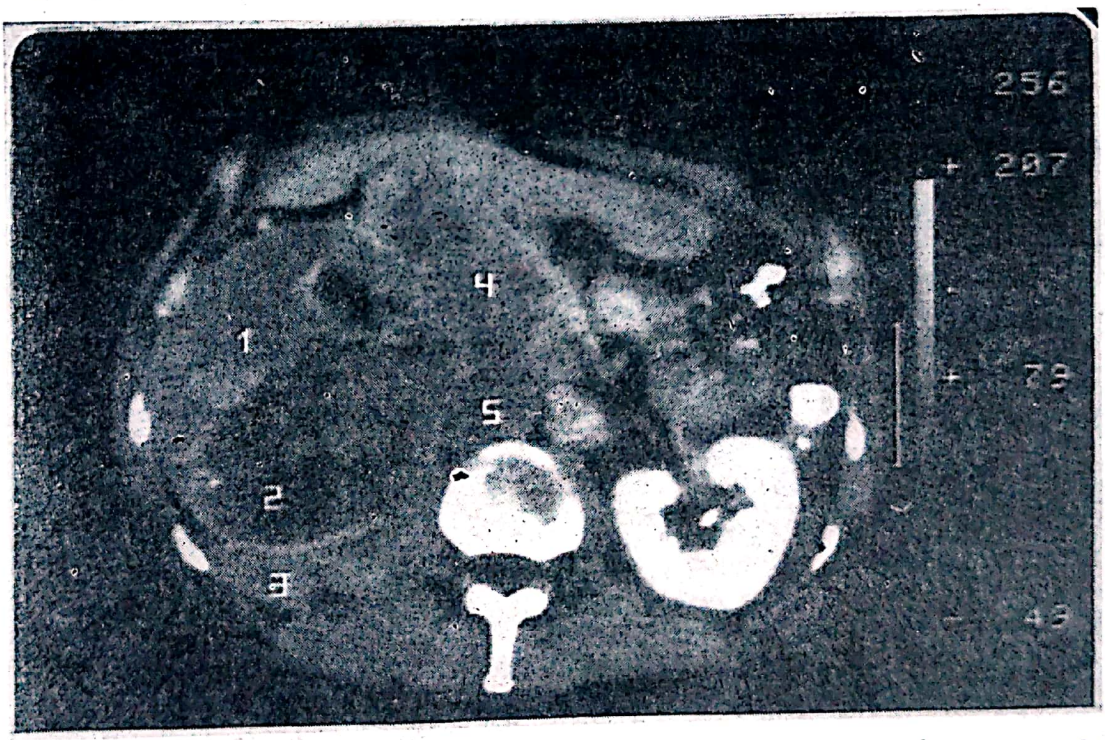

Fig. 16.37. — Cancer renal. Hematurie capricioasă, intermitentă de 3 ani. În ultimele 3 luni — hematurie macroscopică permanentă, localizată prin cistoscopie ca provenind din rinichiul drept. Tumoră renală voluminoasă palpabilă, dură, polilobată. Secțiune CT după administrarea de substanță de contrast, rapid, în cantitate mică (40 ml × 2 ml/s). 1. masa de tumoră densă, cu iodofilie mai slabă decît a rinichiului normal (vezi rinichiul sting); 2. voluminoasă zonă de necroză intratumorală; 3. muguri tumorali în afara capsulei renale, în grăsimea perirenală posterioară; 4. masa, adenopatică cu aceeași structură și iodofilie ca tumoră; 5. vena cavă inferioară dilatată, fără conținut de contrast (aspect de tromboză). Punctia biopsică în masa tumorală confirmă tumora Grawitz. Apreciat ca neoperabil.

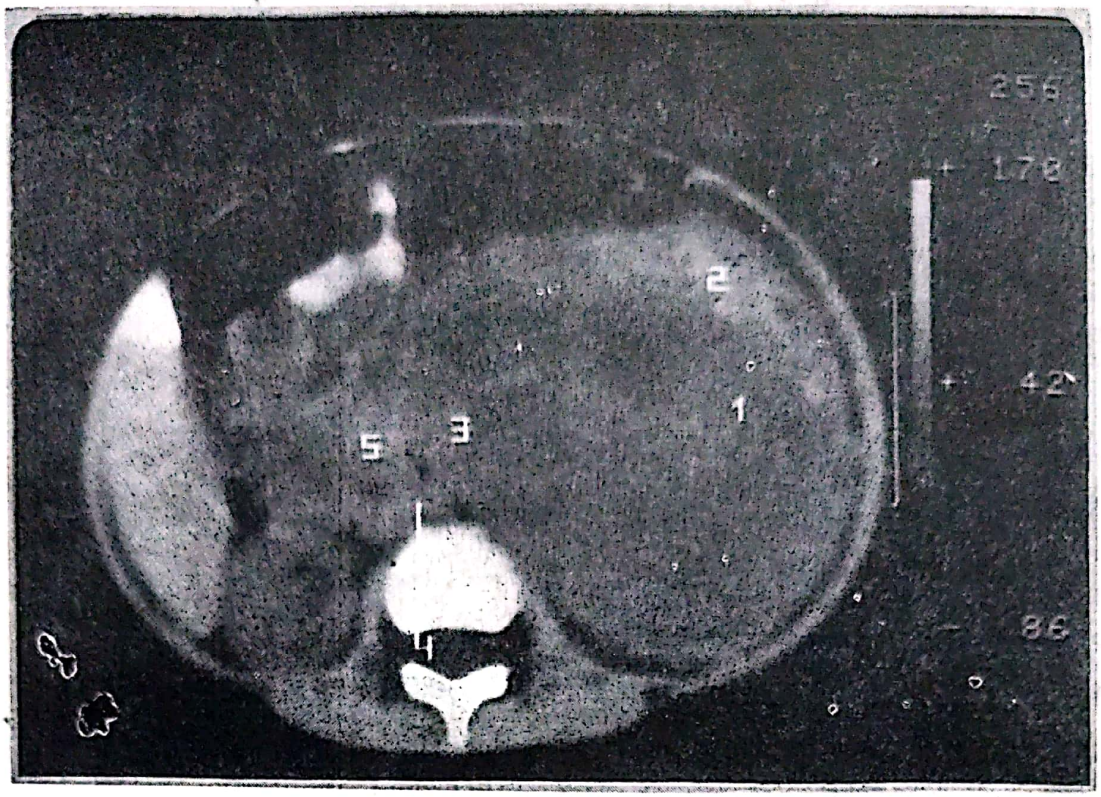

Fig. 16.38. — Nefroblastom. Masă tumorală voluminoasă, palpabilă, bine delimitată, cu rinichi stîng mut UIV, la un copil de 3 ani. 1. partea solidă a tumorii; 2. incluzii hiperdense în tumoare; 3. voluminoasă zonă de necroză intratumorală; 4. marile vase retroperitoneale împinse și deplasate; 5. capul pancreasului. De remarcat dimensiunile foarte mici (tumora depășește linia mediană), conturul bine delimitat și absența metastazelor ganglionare. Confirmat operator.

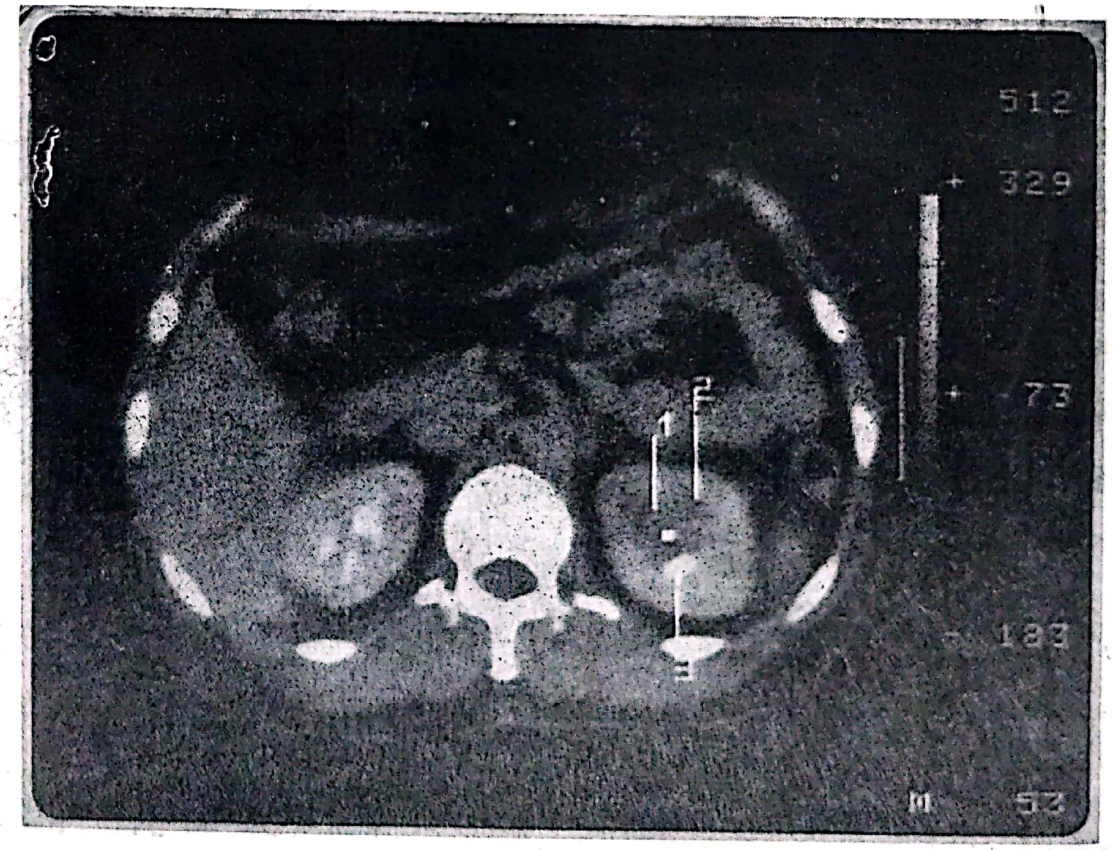

Fig. 16.39. — Tumoră urotelială infiltrativă. Hematurie macroscopică continuă de circa 10 zile. Hematurie microscopică în ultimii 2 ani. Cistoscopia localizează pe stînga locul singerării. Confirmat operator. 1. tumoră de densitatea țesuturilor moi (M = 33), ce ocupă locul ipotetic al calicelor; 2. calice dilatat, fără eliminare de substanță de contrast; 3. calice împins, încă permeabil. Concluzii CT: tumoră urotelială extinsă în parenchimul renal.

Scanned with OKEN Scanner

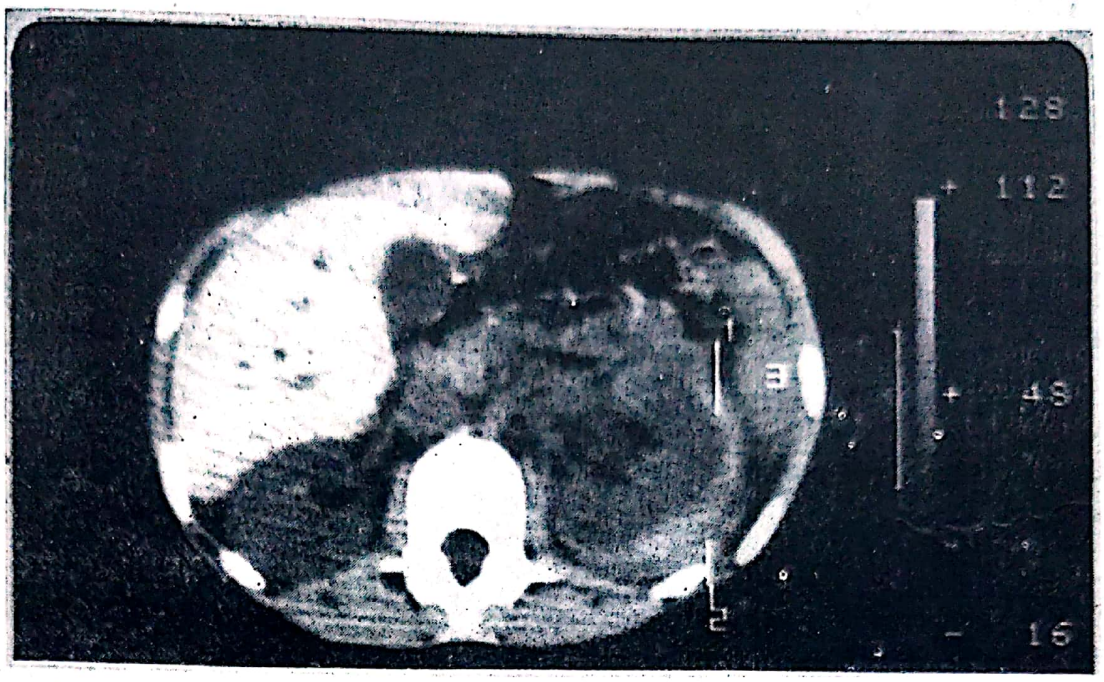

Fig. 16.40. — Hematom postraumatic intrarenal. Traumatism renal direct prin armă albă. Lombă plină, decelată palpar. UIV rinichi mut. Tratament conservator. Remisiune. Secțiune CT fără administrare de substanță de contrast. 1. acumulare de sînge proaspăt sub capsula renală stîngă; 2. epanșament sanguin extracasular, retroperitoneal; 3. polul inferior al splinei rămas în afara procesului fuzat retroperitoneal.

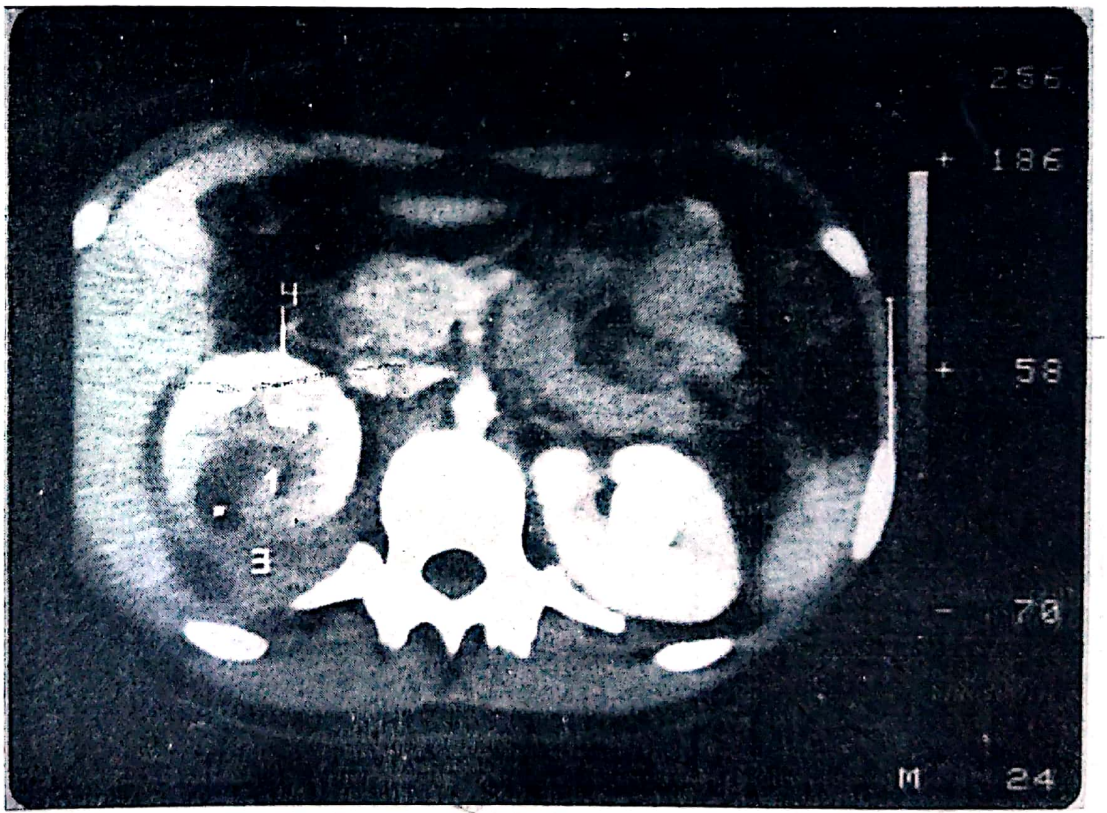

Fig. 16.41. — Abces renal. Febră mare, lombă dreaptă intens dureroasă. Semne biologice de infecție. Sumar de urină normal. 1. zona de necroză cu focare de acumulare fluidă în valva posterioară a rinichiului sting; 2. parenchim renal restant, normal morfologic; 3. infiltrație densă (edematoasă) interparieto-renală de partea dreaptă; 4. calicele ventral funcțional, împins de procesul expansiv intrarenal. Confirmat intraoperator ca abces renal efracționat și fuzat caudal pe teaca psoasului drept.

Scanned with OKEN Scanner

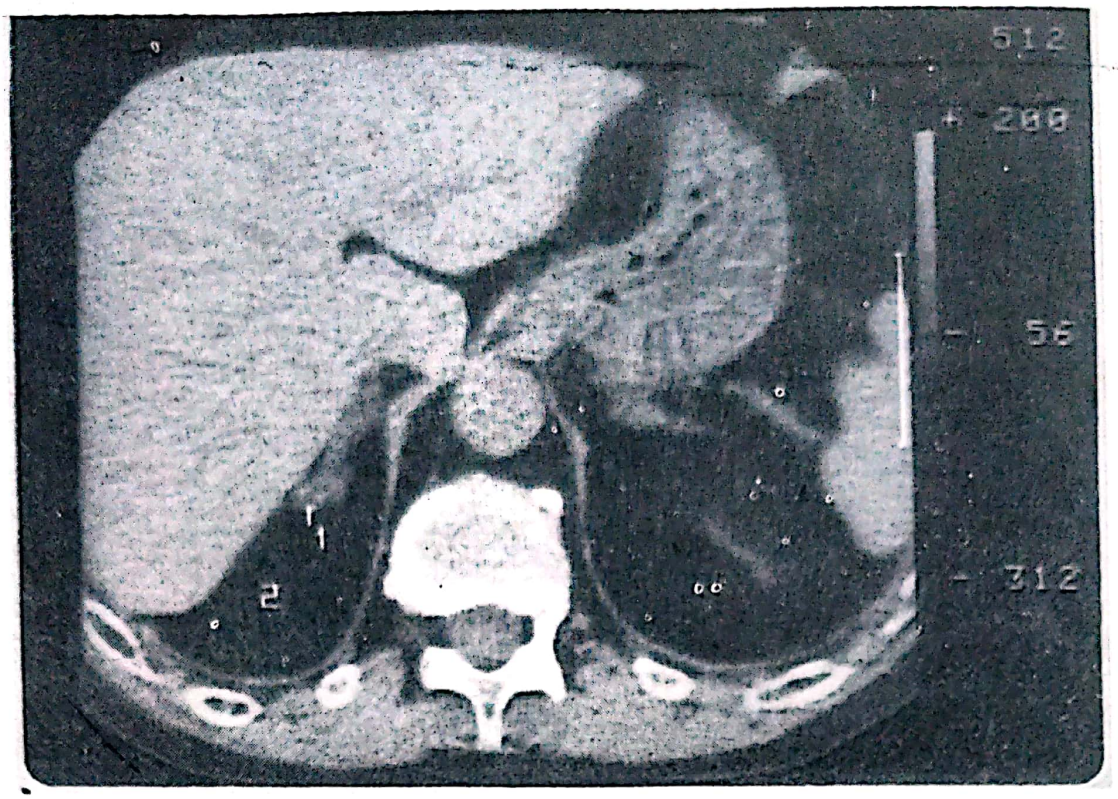

Fig. 16.42. — Glandă suprarenală adenomatoasă. Sindrom Cushing confirmat. Explorarea CT în vederea stabilirii tacticii chirurgicale, pentru precizarea glandei afectate. 1. mic adenom de dimensiuni milimetrice în glanda suprarenală dreaptă. 2. abundență de țesut adipos retroperitoneal. Pe adenomul situat în partea centrală a corpului glandei, vizibil în figură, se remarcă densitatea (M=1) foarte apropiată de cea a apei, exprimând incluzia de lipoizi în masa tumoretei suprarenale. Glanda suprarenală stîngă hipertrofiată, neadenomatoasă. Confirmat operator și histopatologic.

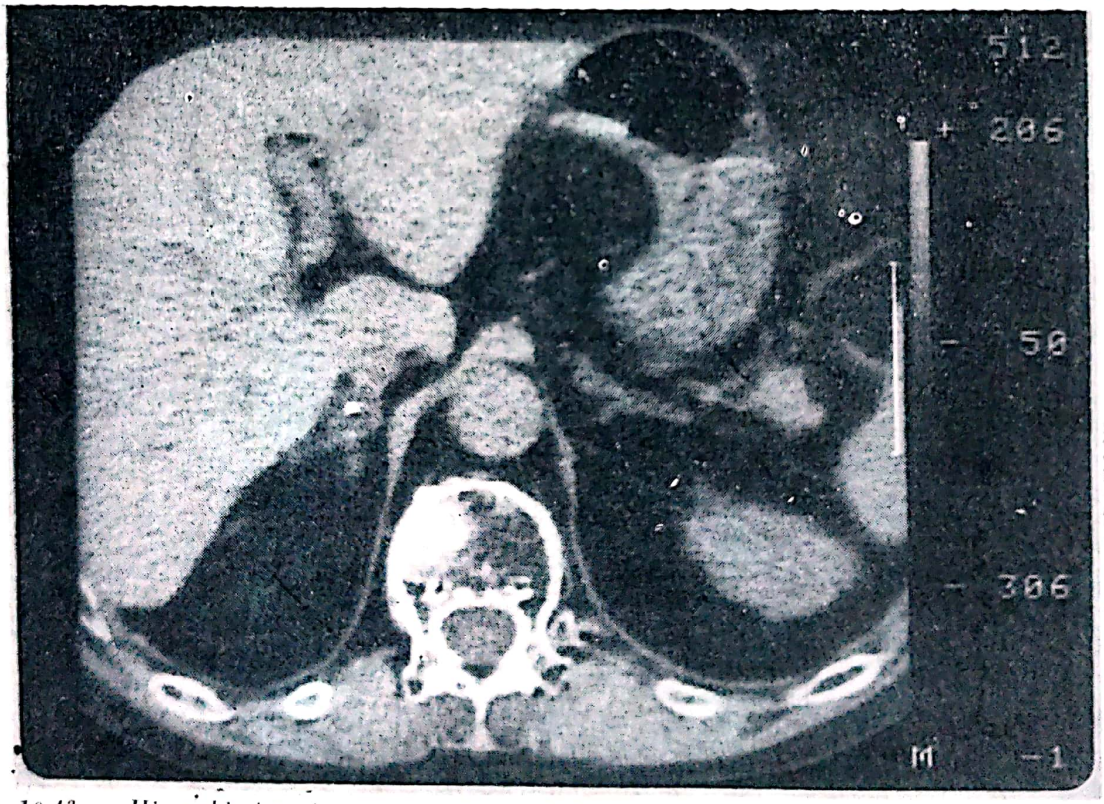

Fig. 16.43. — Hiperaldosteronism primar tumoral. Bolnavă cu hipertensiune și sindrom biologic sugestiv pentru hiperaldosteronism. Ecografia suprarenaliană neconcludentă. Explorare CT pentru decelarea unei eventuale tumori suprarenale. Confirmat operator și anatomopatologic. Tumoră de circa 1 cm diametru, cu densitatea negativă (M = — 24), ce înlocuiește brațul medial al glandei suprarenale stîngi, cu aspect normal de „Y" inversat. Tumoreta în contact nemijlocit posterior cu polul superior al rinichiului stîng.

Scanned with OKEN Scanner

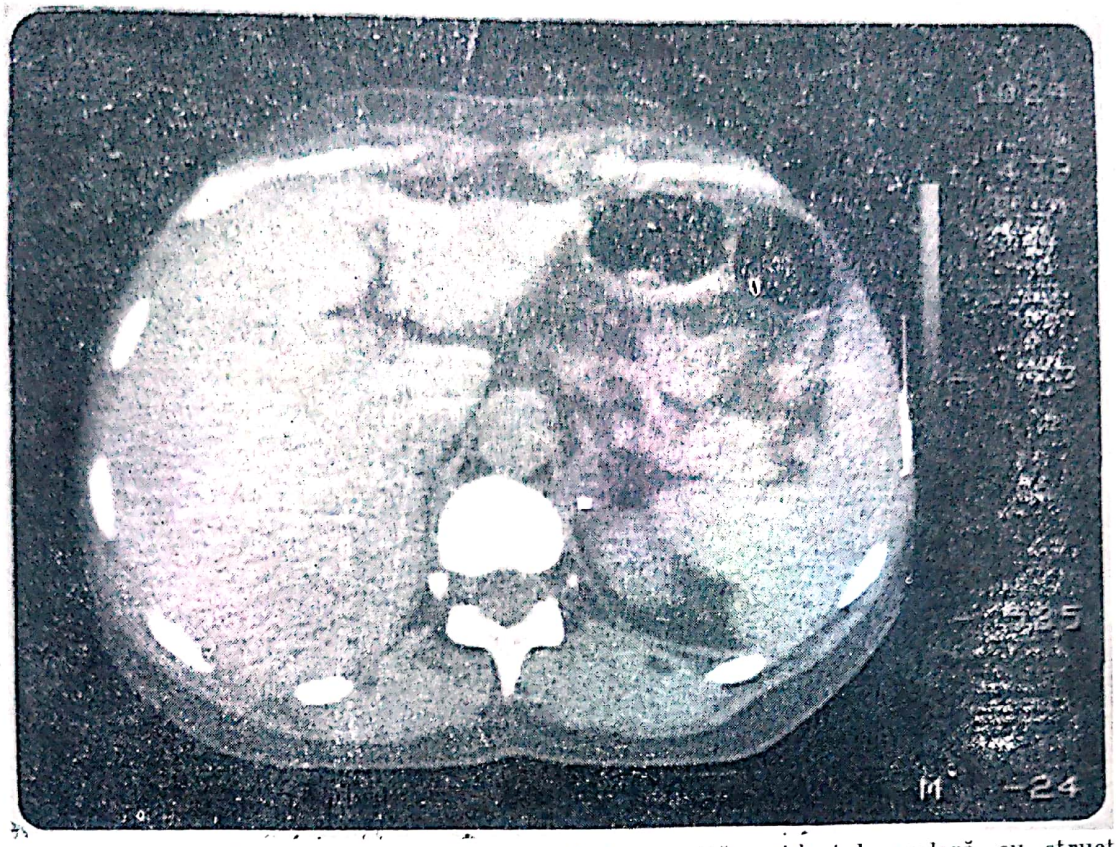

Fig. 16.44. — Adenom benign nesecretant. Tumoretă descoperită accidental, ovalară, cu structură omogenă, cu diametrul de 24 mm, situată retropancreatic și cranial de polul superior al rinichiului sting. Nu se vizualizează glanda suprarenală stingă normală. Verificată și confirmată operator în cadrul unei intervenții chirurgicale pentru o afecțiune fără nici o legătură cu tumora. Fără examen anatomopatologic.

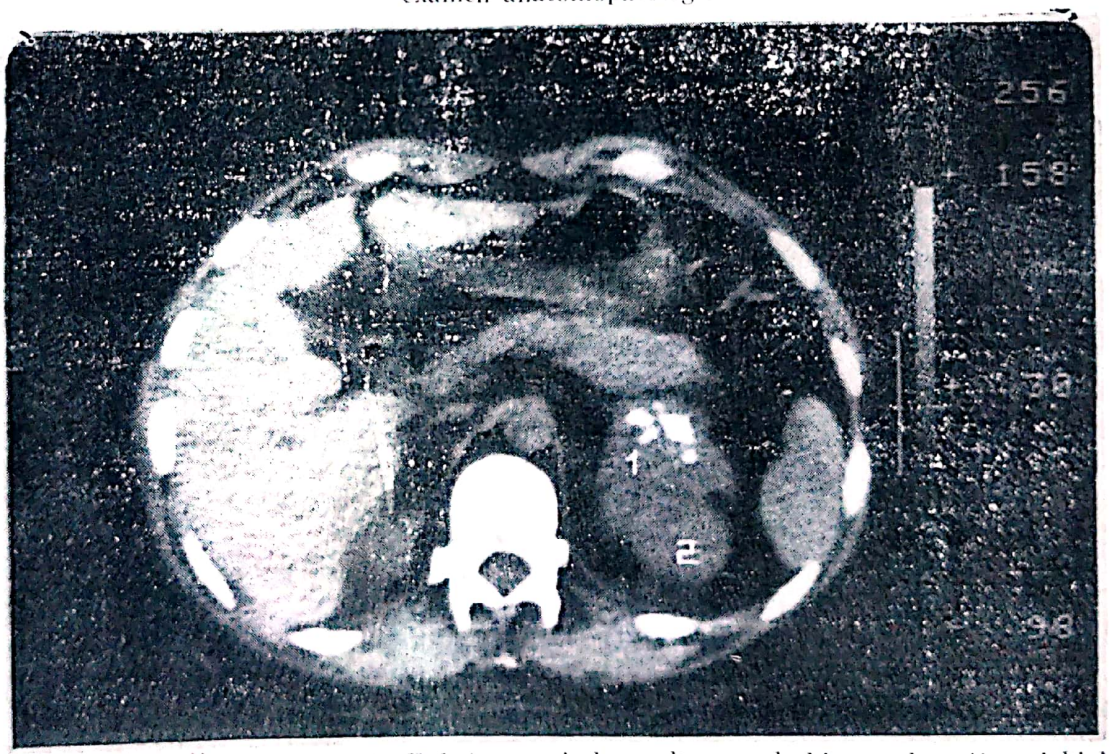

Fig. 16.45. — Carcinom nesecretant. Bolnav cu sindrom dureros de hipocondru sting și biologie neoplazică. Se descoperă ecografic o formațiune tumorală situată la polul superior al rinichiului sting, de consistență solidă. UIV fără modificări. Confirmat operator și anatomopatologic. 1. tumora care coafează rinichiul sting cu densitate foarte asemănătoare celei a rinichiului și incluzii calcare; 2. polul superior al rinichiului sting de aspect normal. Tumora împinge ventral coada pancreasului cu structură normală.

Scanned with OKEN Scanner

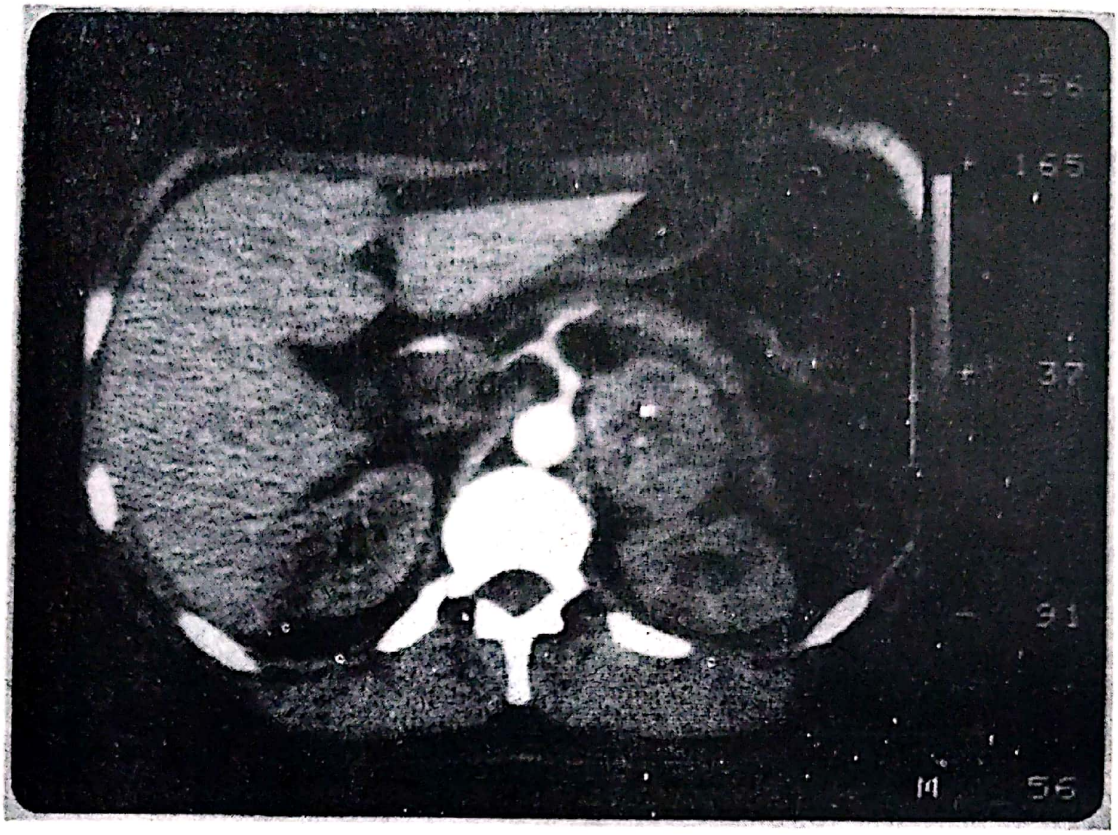

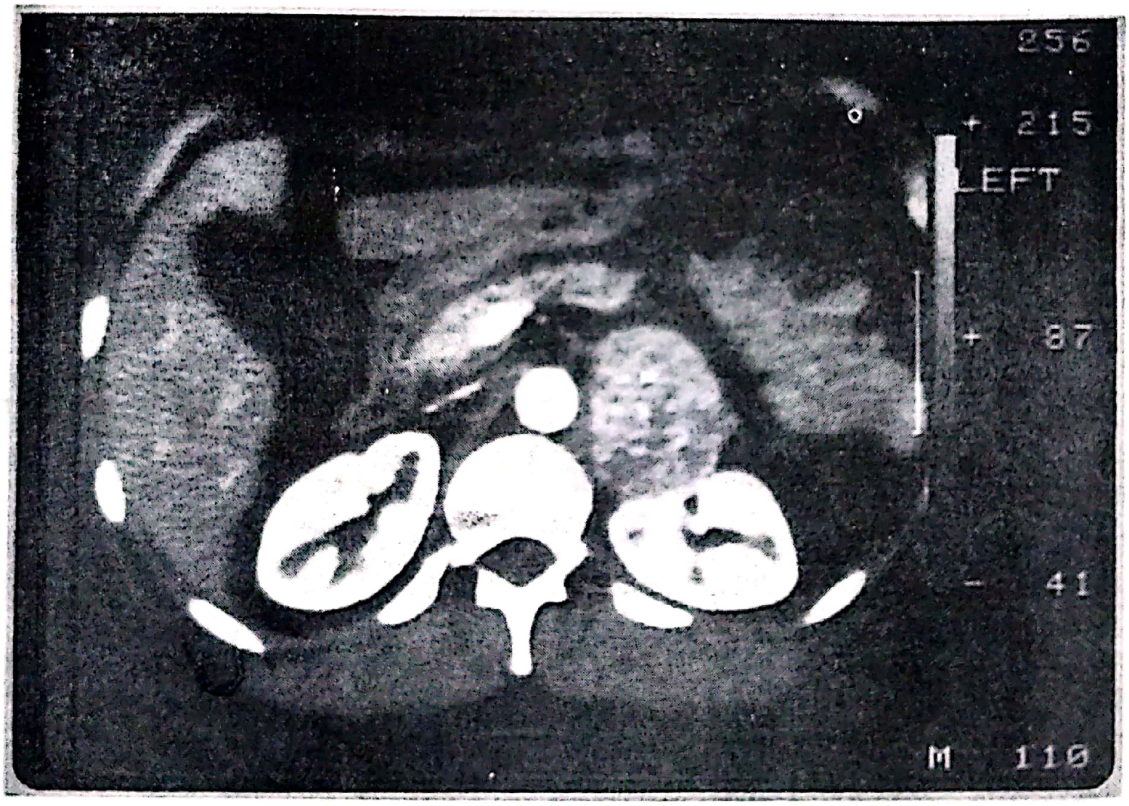

Fig. 16.46. și 16.47. — Feocromocitom. Bolnavă cu crize hipertensive, cu valori mari și dozări hormonale sugestive pentru feocromocitom. Ecografic se descoperă o formațiune tumorală densă la polul superior al rinichiului sting, în afara conturului renal. Operator și anatompatologic — tumoră cromafină. Examenul CT precizează existența unei tumori de circa 5 cm diametru axial la polul superior al rinichiului sting, cu densitate spontană franc solidă (M = 56) și iodofilie marcată (M = 110), mai mică decît a rinichiului. Tumora apare bine delimitată, regulată, în contact nemijlocit cu valva anterioară a rinichiului.

Scanned with OKEN Scanner

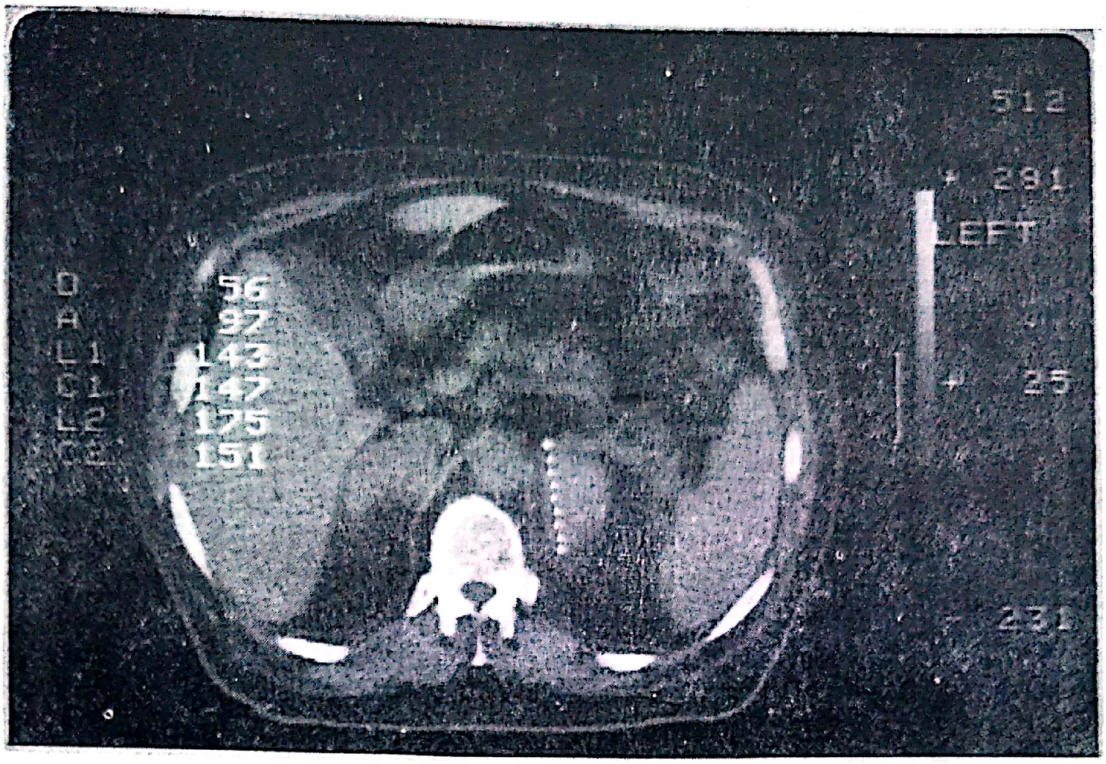

Fig. 16.48. — Metastaze de seminom testicular. Bolnav internat pentru o imagine nodulară pulmonară unică, descoperită radiografic. Cu ocazia examenului clinic se descoperă o tumoretă testiculară stîngă. Examenul CT solicitat pentru stabilirea existenței adenopatiilor metastatice în ideea diagnosticului prezumptiv de cancer testicular. Fără adenopatii vizibile CT. Ambele glande suprarenale apar mărite net de volum; cea stîngă are un diametru axial maxim de 5,6 cm, cu densitate spontană franc solidă, cu contur regulat și structură perfect omogenă. Se confirmă operator și anatomopatologic un seminom testicular. Modificarea glandelor suprarenale este considerată ca fiind metastatică.

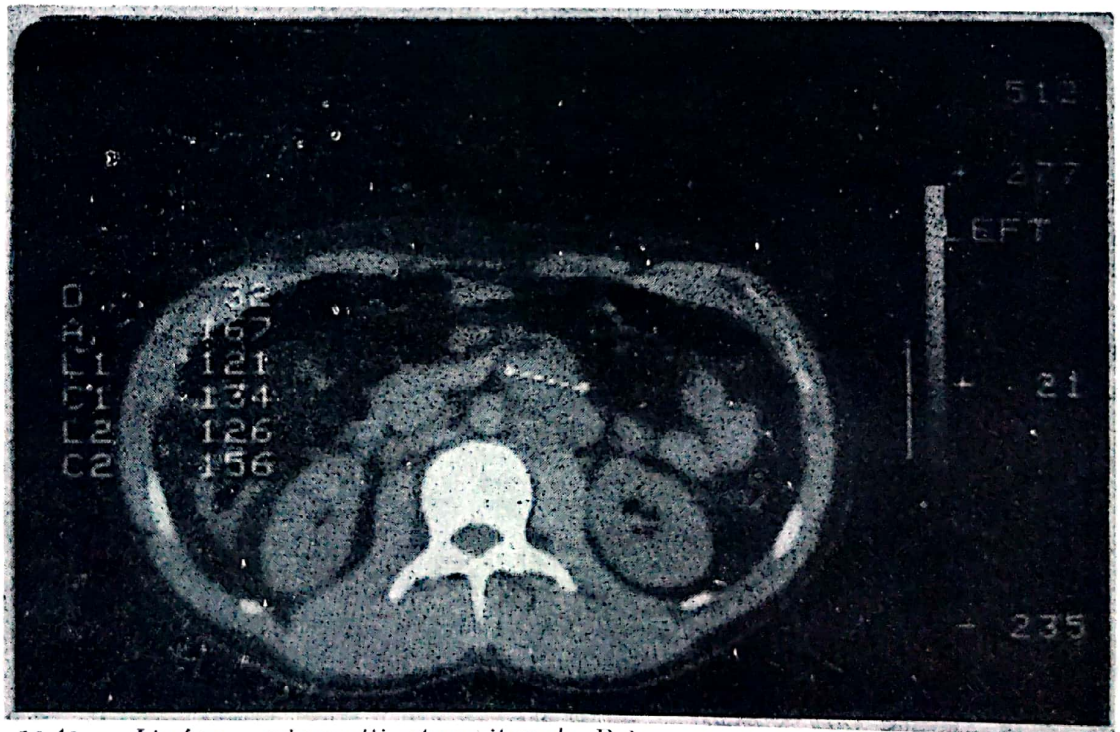

Fig. 16.49. — Limfom — adenopatii retroperitoneale. Bolnav cu sindrom febril prelungit, de cauză nedeterminabilă, internat într-un serviciu de specialitate pentru investigații în vederea căutării unei boli tropicale. Pachet adenopatic lomboaortic, sub hilurile renale. Prezența unui ganglion de 32 de mm în diametru axial certifică natura patologică a leziunii. Confirmat ulterior prin biopsia chirurgicală ca limfom.

Scanned with OKEN Scanner

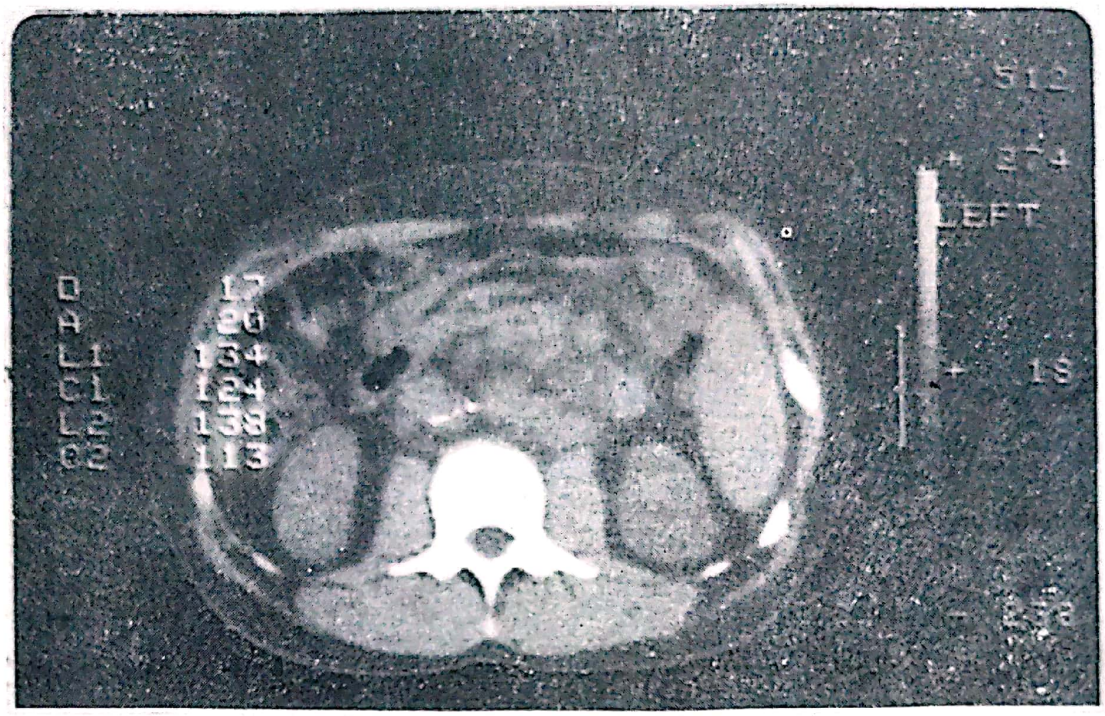

Fig. 16.50. — Limfom — adenopatii mici, multiple. Bolnav cu limfom nonhodgkian confirmat prin biopsia unui ggl. periferic. Stadializarea subdiafragmatică decelează un grup ganglionar în care fiecare ganglion (1) este situat ca dimensiuni la limita patologicului (D = 17 mm). Prin multitudinea lor, ganglionii trebuie încadrați în grupa adenopatiilor semnificativ pozitive. Nu s-a efectuat BAF în vederea infirmării caracterului posibil metastatic al adenopatiilor, existînd confirmarea histologică a bolii în ganglionul periferic biopsiat.

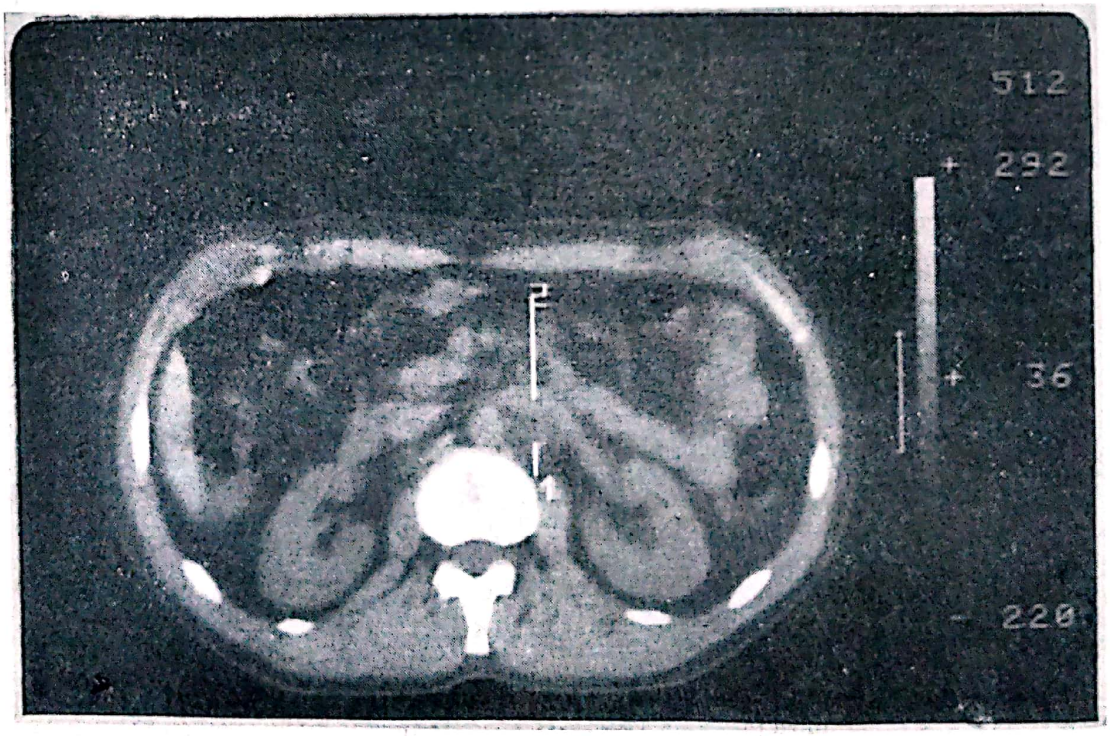

Fig. 16.51. — Adenopatie metastatică de carcinom testicular (vezi și fig. 16.52).

Fig. 16.52. — Carcinom embrionar testicular stîng, operat pe cale scrotală. Examen CT pentru stadializare. Adenopatiile depistate prin CT, cu localizare unică în hilul renal sting, sînt însoțite de fenomene de infiltrație nespecifică perighanglionară. 1. infiltrație nespecifică, densă, nesistematizată; 2. vena renală stîngă; 3. ganglion tumoral. Studiul sistematic subdiafragmatic nu decelează alte adenopatii. Minuscule adenopatii interaortice cave și retrocave. S-a practicat operator limfadenectomie, confirmîndu-se existența și dimensiunile ganglionilor decelați CT.

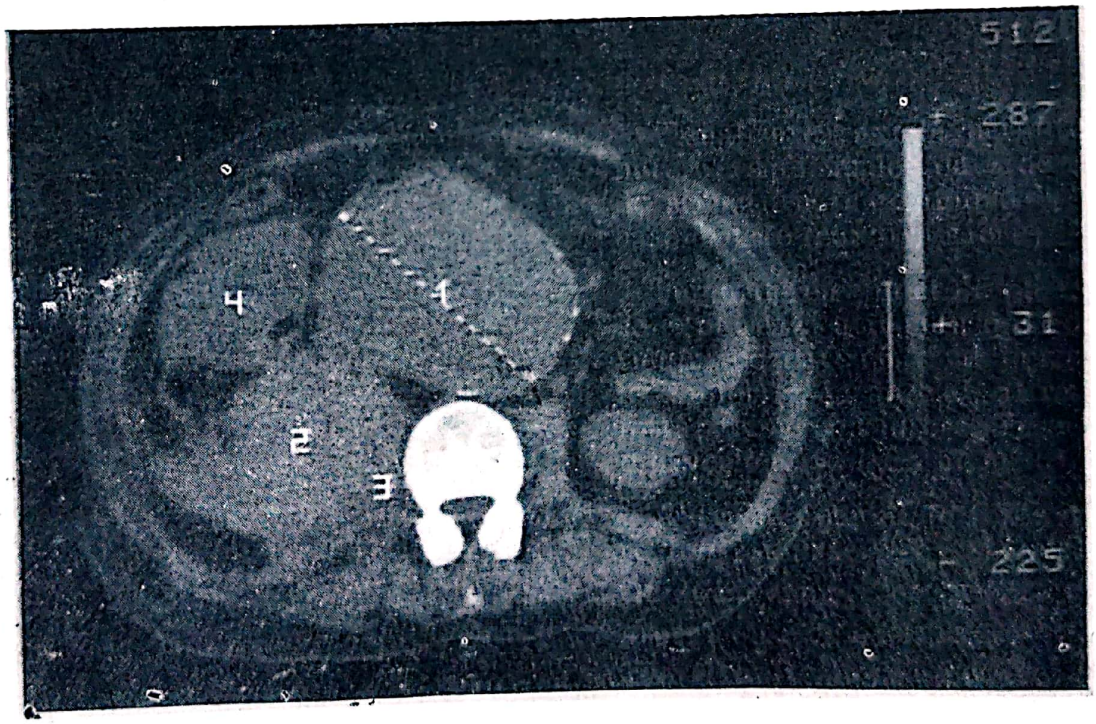

Fig. 16.53. — Anevrism de aortă abdominală. Examen CT de urgență la un bolnav șocat, vechi hipertensiv, care dezvoltă în cursul nopții precedente o voluminoasă tumoră pulsatilă mezogastrică. La examenul obiectiv se mai decelează un rinichi drept palpabil, dureros. Nu s-a făcut examen ecografic trecîndu-se direct la CT. Diagnosticul prezumptiv clinic a fost de anevrism disecant de aortă abdominală. Confirmat operator. 1. anevrism fusiform ce înlocuiește lumenul

aortic normal. Diametrul axial maxim este de 12 cm. Lizereul calcar dat de coroana de ateroame care conturează conturul antero-lateral stîng elimină suspiciunea unei disecții. Starea alterată a bolnavului nu a permis explorarea cu contrast pentru delimitarea porțiunii permeabile a anevrismului de cea trombozată. 2. hematomul retroperitoneal, miezul său mai dens reprezentînd acumularea de sînge proaspăt ; 3. infiltrație puțin mai hipodensă față de hematomul activ și reprezentînd edemul structurilor retroperitoneale comprimate ; 4. rinichiul drept dislocat din lojă și împins ventral și caudal. Într-un rinichi și hematomul propriu-zis se observă benzi dense de fibroză retroperitoneală. Nivelul de secțiune prezentat dovedește preexistența unui anevrism. Locul efracției anevrismului se află situat mai cranial.

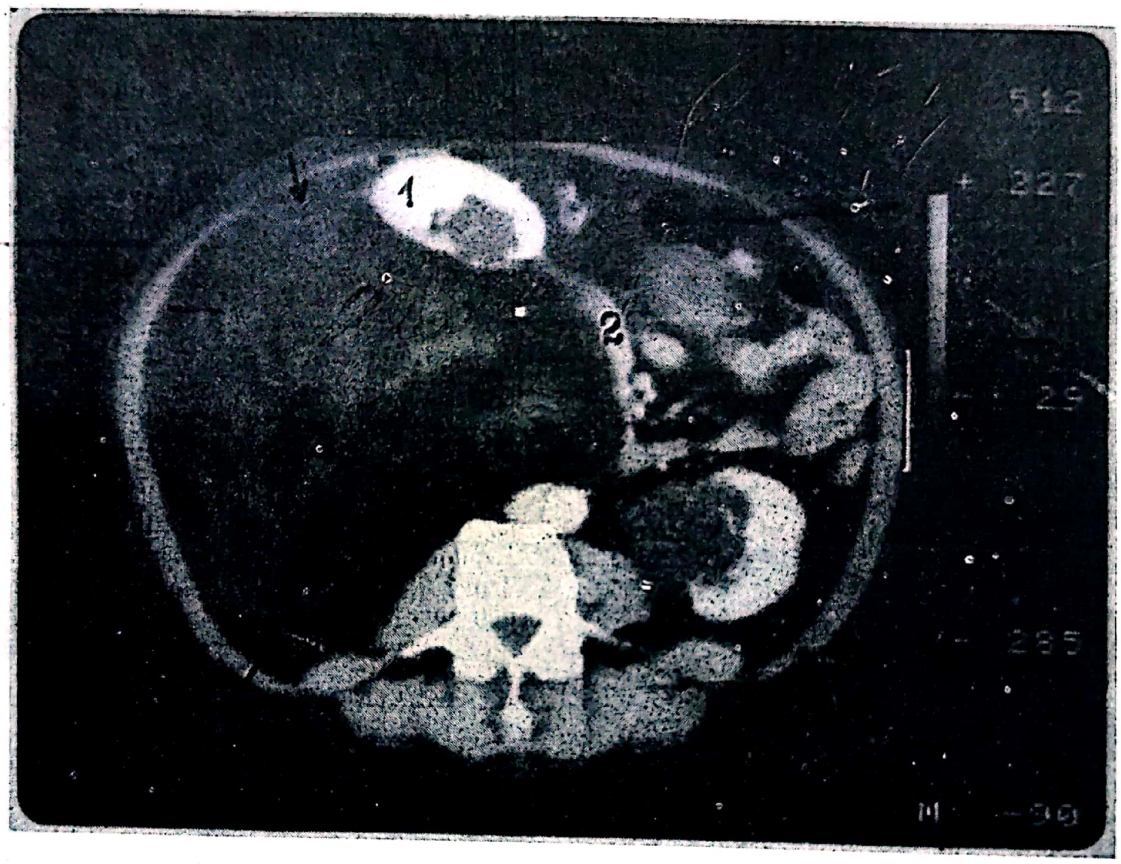

Fig. 16.54. — Lipom retroperitoneal. Bolnav internat cu diagnosticul prezumptiv de tumoră renală. Prezintă clinic durere și tumora palpabilă. Nu a prezentat hematurie. UIV confirmă diagnosticul de tumoră renală. În lomba dreaptă se evidențiază o masă tumorală, ce evoluează în contact cu valva posterioară a rinichiului (1) și rămîne permanent conținută în fascia perirenală (săgeți). Structura tumorii este neomogenă, cu aspect alveolar (reticulat) pe fondul unor densități negative ce ating și valori de M = — 90, expresie a conținutului mare de grăsime. 2) vena renală dreaptă împinsă, se mulează pe conturul ventral al tumorii. Marile vase (vena cavă inferioară și aorta) intim aplicate pe conturul ventral al corpului vertebral. Moderat grad de hidronefroză stîngă. Intraoperator se găsește un lipom gigant. Se face tumorectomie cu nefrectomie de necesitate. Examenul anatomopatologic confirmă diagnosticul de lipom benign.

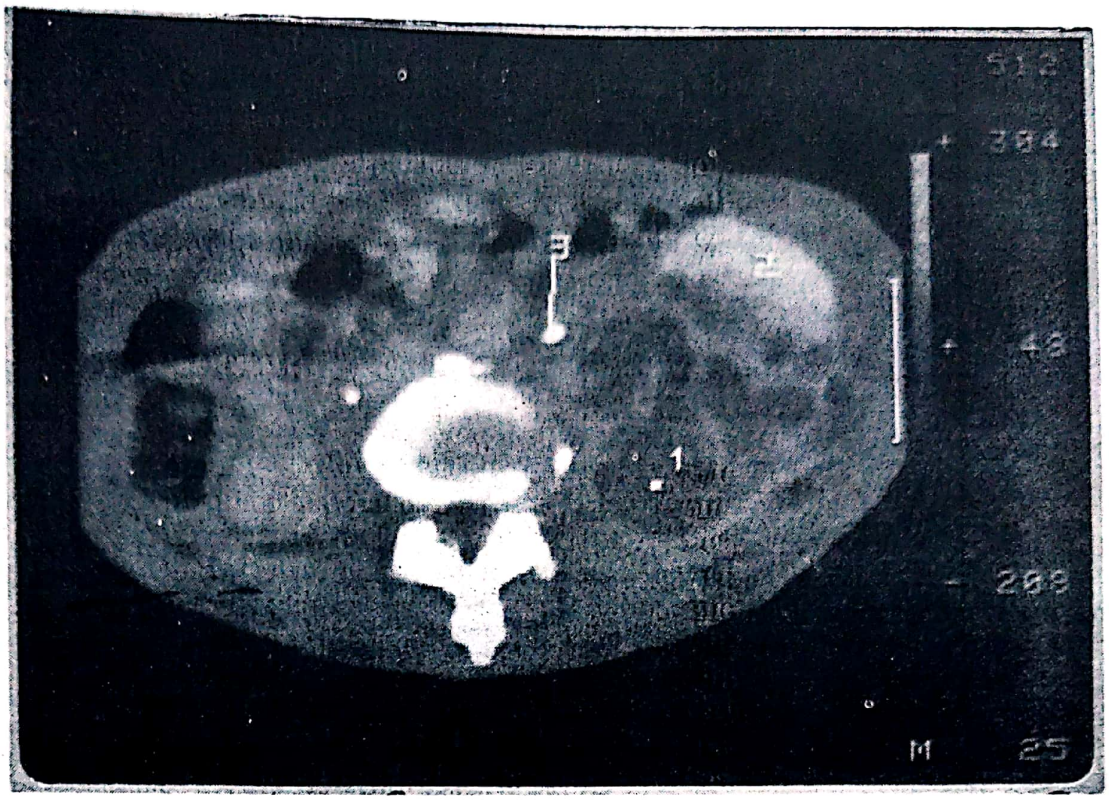

Fig. 16.55. — *Abces retroperitoneal.* Bolnav febril, cu sindrom dureros de lombă stîngă și formațiune tumorală lombară palpabilă. Insuficiență renală. UIV neconcludentă. Lomba și flancul sting ocupate de o formațiune tumorală complexă, formată din: 1. acumulări fluide (densitate M = 25), multiple, cu pereți proprii (sau septuri multiple). Între pungile de fluid se observă insule de țesut dens. 2. valva posterioară a rinichiului stîng este practic complet înlocuită de o acumulare hipodensă-hipofixantă-policavitară. Corticala renală se vede slab conturată numai pe circumferința ventrală. 3. ureterul sting apare și el înglobat în procesul ale cărui limite sînt incerte și care ajunge tangent la peretele lateral al aortei abdominale. Intraoperator se descoperă un abces perirenal fuzat, cu structură policelulară.

17 Cavitatea pelvină

ȘERBAN GEORGESCU

Pelvisul se explorează cu regim maxim deoarece marea cantitate de os necesită putere maximă pentru a fi penetrat. În schimb pentru ameliorarea calității imaginii se pot utiliza explorările cu timpi lungi (10 s), deoarece mișcările respiratorii se resimt în mică măsură la acest nivel.

Pentru ușurința diagnosticului anatomic de organ se practică opacifierea sistematică a organelor cavitare : rect și sigmoid, vezică urinară, intestin și cec și la nevoie, chiar vaginul.

În ceea ce privește CT a regiunii pelvine, acuratețea diagnosticului nu este pe măsura aceleia din alte regiuni, cu excepția patologiei conținătorului osteomuscular. Ecografia și examenul clinic foarte corect sînt metode cu randament bun, comparabil cu al CT, dar mai simple și mai inofensive.

PATOLOGIA STRUCTURILOR OSTEO-MUSCULARE ALE PEREȚILOR

Vizualizarea axială permite eliminarea neajunsurilor date de sumația de structuri, în examinarea tuturor oaselor late (coxal și sacru).

Tumorile cu punct de plecare osos se explorează atît cu scopul diagnosticului pozitiv, cît și al inventarului leziunilor și, în special, al extinderii intrapelvine și a interesării organelor din vecinătate (fig. 17.1).

Abcesele apar ca în toate celelalte regiuni studiate, sub forma de colecții fluide cu cămașă proprie, cu atît mai groasă cu cît abcesul este mai vechi. Ele dau infiltrație peritecală și se extind pe calea spațiilor și tecilor (fig. 17.2).

Cele mai frecvent întîlnite sînt abcesele postoperatorii care complică inflamația apendiculară, boala Cohn și neoplasmele necrozate.

Hematoamele nu se deosebesc cu nimic de aspectul întîlnit în alte localizări ale hematoamelor. Ele au un aspect variabil cu vechimea de apariție și se deosebesc greu de seroame sau abcese, așa că necesită explorarea directă prin punctie cu BAF.

Pseudotumorile hemofilice sînt hematoame vechi, încapsulate, cu pereți fibroși groși și centrul plin de cheaguri. Pot fi cantonate numai în structurile moi musculoaponevrotice, dar pot interesa și osul. Conținutul este de densități variabile deoarece este alcătuit din sînge de vîrste diferite.

Scanned with OKEN Scanner

PATOLOGIA APARATULUI URINAR INFERIOR

VEZICA URINARĂ

CT are indicaţii limitate, dacă luăm în consideraţie randamentul de diagnostic al metodelor ecografice, în special al celei cu transductor intravezical sau intrarectal. Acestea sînt însă metode incomode, iar cea intravezicală necesită anestezie generală. CT este indicată să înlocuiască metodele ecografice sau să completeze explorarea cu o serie de date legate în special de extinderea tumorii intraparietală şi extravezicală : peretele vezical la distanţă de tumoră, structurile limitrofe, pereţii pelvisului, ganglionii, diseminările la distanţă (fig. 17.3).

CT reprezintă şi una din metodele de elecţie de urmărire posttera peutică, deoarece în pelvis poate relativ uşor face diferenţa între fibroză şi infiltraţie tumorală, prin aceea că prima nu alterează contururile organelor şi se asociază de obicei cu o acumulare în exces de grăsime în jurul organelor iradiate.

PROSTATA

CT are o valoare diagnostică limitată deoarece operează cu două criterii, şi anume dimensiunile glandei (element decelabil cu alte metode şi destul de nespecific) şi netitatea conturului (de asemenea element semiologic cu specificitate scăzută). Rămîne ca indicaţie numai stadializarea, şi anume evidenţierea metastazelor ganglionare pelvine, iliace sau lomboaortice. În cazurile incerte, BAF intraganglionară poate aduce un plus de date.

TESTICULELE

Testicului ectopic apare sub forma unei mase dense de formă ovoidă, identificabilă oriunde pe traiectul de coborîre. În afara localizărilor curente din criptorhidie, aceeaşi imagine se poate pune în evidenţă în alte regiuni, unele neobişnuite.

CT este superioară ca randament metodei ecografice şi metodelor invazive numai în ceea ce priveşte starea structurilor adiacente, dar este comodă şi neinvazivă. Necesită sedarea copiilor mici şi este destul de iradiantă.

În tumorile testiculare, CT este aceea care permite stadializarea cea mai corectă, prin punerea în evidenţă a adenopatiilor tumorale, inclusiv pe grupele situate în afara lanţului aortic şi evidenţierea concomitentă a leziunilor metastatice viscerale (ficat, rinichi, pulmon), dar nu poate ameliora cu nimic diagnosticul pozitiv de boală în ganglionii de dimensiuni normale.

OVARELE

Nu se pot identifica sub forma unor structuri individualizate, ci apar înglobate în densitatea structurilor anexiale, parauterine.

Vizulizarea devine posibilă numai în condiţiile existenţei în masa organului a unor incluzii net heterodense, chistice sau calcare.

În ceea ce priveşte cancerele ovariene, este de semnalat predominanţa tipurilor cu componenţă chistică, pe care examenul clinic nu le decelează la dimensiuni mici şi fluid netensionat şi în care CT poate fi revelatoare.

UTERUL

Palparea bimanuală şi ecografia constituie metode de diagnostic suficiente pentru majoritatea leziunilor uterine, indiferent de cauza lor.

CT aduce date suplimentare numai într-un număr limitat de situaţii :

Scanned with OKEN Scanner

— precizarea gradului de extindere parietală a tumorilor ;
— existența metastazelor ganglionare și grupele interesate ;
— calculul corect, pe baza densimetrică, a parametrilor de iradiere.

Situațiile enunțate nu justifică, în condițiile actuale de dotare cu aparate CT în țara noastră, o investigație sistematică.

În ceea ce privește controlul postoperator în căutarea recidivelor, metoda este superioară tuturor celorlalte metode, dar nu depășește în cele mai bune statistici eficiența de 80 %.

TUMORILE PELVINE

Dau adesea metastaze mici, ce nu modifică decît tîrziu volumul ganglionilor. În contextul acesta, valoarea CT ca metodă de stadializare este mai mică decît în cazul limfoamelor sau tumorilor testiculare. Spre deosebire de adenopatiile tumorilor testiculare, celelalte tumori pelvine încep prin a metastaza în vecinătatea tumorii, deci ganglionii se caută începînd examenul din cavitatea pelvină.

Chiar asociindu-i biopsia dirijată cu ac fin, metoda nu depășește, în statisticile mari, eficiența de 80 %.

De mult mai mare ajutor ne-a apărut metoda în monitorizarea oncologică a bolnavilor operați, în special a bolnavilor cu intervenții în sfera genitală.

Un loc deosebit în investigarea tumorilor pelvine îl ocupă, mai recent, limfoscintigrafia iliopelvină.

Subcapitolele descrise sînt departe de a epuiza marea varietate de probleme de tehnică și de diagnostic propriu-zis pe care tomografia computerizată de transmisie (CT) le ridică în fața radiologului imagist. Pentru a-i păstra scopul propus, și anume acela de informare generală, în intenția de a ști ce, cînd și cît să cerem examenului CT de corp, am renunțat la tratarea unor capitole de supraspecializare sau de interes mai restrîns, cum ar fi : CT în pediatrie, examenul regiunii cervicale și al căilor aeriene, examenul extremităților, al cavității peritoneale sau tehnici intervenționale prin CT. Unele aspecte au fost inserate în textul prezentat.

Realitățile de la nivelul țării noastre, în momentul actual, ne obligă să privim CT altfel decît o face literatura în general, și anume cu economie și cu parcimonie. Indicarea examenului CT trebuie să fie efectul unei mature chibzuințe, într-un moment în care toate celelalte explorări au eșuat.

BIBLIOGRAFIE SELECTIVĂ

Amendola M. A. et al. (1981), *Computed tomography in the evaluation of carcinom of the ovary*, J.C.A.T., **5** : 179.

Baron R. L. et al. (1982), *Transitional cell carcinoma of the pelvis and ureter CT evaluation*, Radiology, **144** : 125—130.

Brun B. et al. (1979), *Computed tomography in the evaluation of a pelvic tumor*, J.C.A.T., **3** : 547.

Burney B. T. et al. (1979), *Ultrasound and computed tomography of the abdomen in the staging and management of testicular carcinoma*, Radiology, **132** : 415.

Scanned with OKEN Scanner

Callen P. W. et al. (1979), *Computed tomographic evaluation of abdominal and pelvic abscesses*, Radiology, **131** : 171.

Goethlin J. H. et al. (1981), *Percutaneous fine-needle biopsy of radiographically normal lymph nodes in the staging of prostatic carcinoma*, Radiology, **141** : 351.

Hamlin D. J. et al. (1981), *Computed tomography of the pelvis : Sagital and coronal image reconstruction in the evaluation of infiltrative bladder carcinoma*, J.C.A.T., **5** :27.

Lee J.K.T. et al. (1978), *Computed tomography in the staging of testicular neoplasms*, Radiology, **130** : 387—390.

Neagu V., Pop T. et al. (1985), *Iliopelvic lymphoscintigraphy*, Comunicare la Congresul European de Urologie Viena, 23—28 iunie.

Tada S. et al. (1981), *Computed tomography features of uterine myoma*, J.C.A.T., **5** : 866.

Walsh J. W. et al. (1978), *Prospective comparison of ultrasound and computed tomography in the evaluation of gynecologic pelvic masses*, A.J.R., **131** : 955.

Walsh J. W. et al. (1980), *Computed tomographic detection of pelvic and inguinal lymph-node metastases from primary and recurent pelvic malignant disease*, Radiology, **137** : 157.

Wolverson M. K. et al. (1981), *Computed tomography in the diagnosis of gluteal abcesses and other peropelvic fluid collections*, J.C.A T., **5** : 34.

Scanned with OKEN Scanner

Fig. 17.1. — Osteosarcom de sacru. Formațiune tumorală pelvină, descoperită prin tact rectal la o fetiță de 14 ani. Explorarea radiologică nu poate oferi date concludente privitoare la existența unei interesări a sacrului. Confirmat operator. 1. masă de țesut dens, cu densitate de țesuturi moi, ce lizează aripa dreaptă a sacrului pe fața ventrală și se mulează pe coxal fără să-i modifice structura; 2. „fantoma" sacrului desființat de tumoră. Se mai remarcă faptul că întreaga spongioasă a sacrului conține material dens, identic cu cel de la nivelul tumorii. Prin caracterul său monostic, leziunea pare să fie plecată din os și extinsă spre țesuturile moi adiacente.

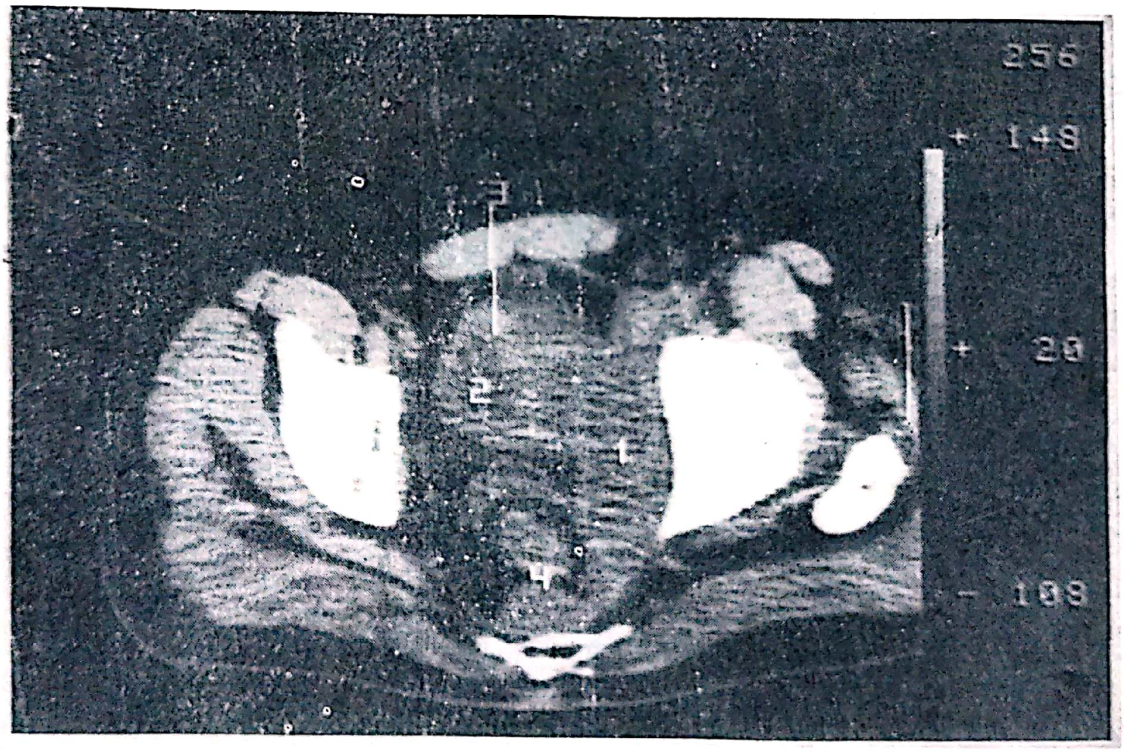

Fig. 17.2. — Abces retroperitoneal pelvin. Hematom retroperitoneal iatrogen, după infiltrație anestezică paravertebrală. Internat pentru tumoră hipogastrică și stare septică. Operat; intraoperator: bloc tumoral pelvin, punețiile pe orb intraoperatorii nu decelează prezența de puroi. 1. colecție fluidă latero-pelvină stîngă, cu pereți, proprii, mulată pe peretele pelvisului; 2. vezica urinară deformată, cu pereți groși; 3. peretele de separație dintre vezică și abcesul pelvin; 4. rectul, cu o mică pungă de fluid prerectocigiană. Puncția percutanată și drenajul pe cateter permit evacuarea abcesului.

Scanned with OKEN Scanner

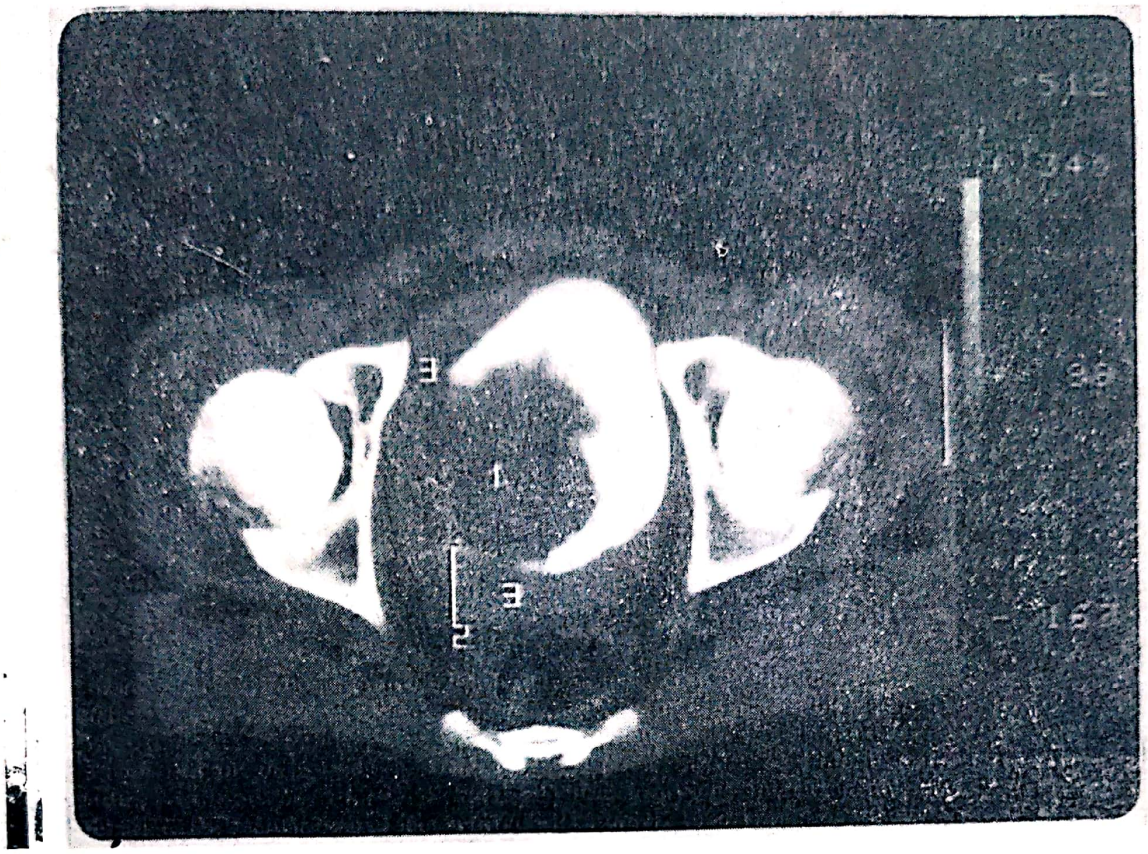

Fig. 17.3. Tumoră vezicală. Tumoră pelvină fără hematurie. Hidronefroză discretă dreaptă. 1. masa de tumoră vegetantă, cerebriformă, intravezicală; 2. — zona „liberă", în care tumora este în contact cu peretele vezical, fără să-l infiltreze; 3. — infiltrație tumorală a peretelui vezical, perete gros, cu structură omogenă. Nu se decelează infiltrație tumorală dincolo de limita externă a peretelui vezical. Fără adenopatii pelvine.

Redactor: Dr. MIHAELA GHEORGHIU
Tehnoredactor: SILVIA DEOCLEȚIAN

Bun de tipar: 16.IX. 1991. Format: 16/70×100.
Coli de tipar: 18,75.
C.Z. pentru biblioteci mari:
616.073.756.8:681.142—83(082).
C.Z. pentru biblioteci mici: 61.

S.C. UNIVERSUL S.A. c. 10

Scanned with OKEN Scanner

III Cardiopatia ischemică
(Angina pectorală sau infarct)

In angină:

Coronodilatatoare
① Nitroglicerină → tb
② Corinfar → tb
③ Nitrit de amil → perle (fiole) → se sparg se aplică pe batistă și s inhalează

In infarct

Coronodilatatoare
+
Algocalmin – fiole (iv)
+
Diazepam – " im. sau iv
Fortral – fiole " sau iv
Mialgin – " " " "
HS – HC – f (250–400 mg)

Heparină: 5.000 u iv
12.000 u subcutanat

In extrasistole (ortimi).

Xilină 1% – iv – lent (100 mg).
+
Diazepam
Propanolol 20–40 mg pos
5 mg iv

I Medicația adjuvantă hemostazei

① Prednisolon – flacon I
- doză atac : 20-30 mg/24 h
- întreținere : 20-15-10 mg/24 h în 3-4 zile

② HS-HC – 10 f.
- doză : 100-200 mg/24 h.

③ Antihistaminice.
- Romergan
- Fenyramin
- Nilfan
- Tovegyl
- $CaCl_2$ - 10% { f - strict iv / picături - p.os

II Substanțe hemostatice

① Andrenostazinul – local sau f iv
3-4 h' mainte de operație : 1 f
½ h' mainte și intraoperator : 1 f
3-4 zile după câte 1 f la 3 zile.

② Venostatul
fiole

③ Etamsilat (Dycinone)
fiole

④ Medicație antifibrinolitică
acid epsilon aminocaproic (EAC) : fiole 10 ml

In tulb. de conducere:

- atropină
  sau
  β-adrenergice [isuprel.
  [alupent - pos
  sau
  efedrină
  vasoxin
  fenilefrin

In stop cardiorespirator
  $CaCl_2$ 10% > i. v. sau i cardiac.
  Adrenalină